This is a digital copy of a book that was preserved for generations on library shelves before it was carefully scanned by Google as part of a project to make the world's books discoverable online.

It has survived long enough for the copyright to expire and the book to enter the public domain. A public domain book is one that was never subject to copyright or whose legal copyright term has expired. Whether a book is in the public domain may vary country to country. Public domain books are our gateways to the past, representing a wealth of history, culture and knowledge that's often difficult to discover.

Marks, notations and other marginalia present in the original volume will appear in this file - a reminder of this book's long journey from the publisher to a library and finally to you.

Usage guidelines

Google is proud to partner with libraries to digitize public domain materials and make them widely accessible. Public domain books belong to the public and we are merely their custodians. Nevertheless, this work is expensive, so in order to keep providing this resource, we have taken steps to prevent abuse by commercial parties, including placing technical restrictions on automated querying.

We also ask that you:

+ *Make non-commercial use of the files* We designed Google Book Search for use by individuals, and we request that you use these files for personal, non-commercial purposes.

+ *Refrain from automated querying* Do not send automated queries of any sort to Google's system: If you are conducting research on machine translation, optical character recognition or other areas where access to a large amount of text is helpful, please contact us. We encourage the use of public domain materials for these purposes and may be able to help.

+ *Maintain attribution* The Google "watermark" you see on each file is essential for informing people about this project and helping them find additional materials through Google Book Search. Please do not remove it.

+ *Keep it legal* Whatever your use, remember that you are responsible for ensuring that what you are doing is legal. Do not assume that just because we believe a book is in the public domain for users in the United States, that the work is also in the public domain for users in other countries. Whether a book is still in copyright varies from country to country, and we can't offer guidance on whether any specific use of any specific book is allowed. Please do not assume that a book's appearance in Google Book Search means it can be used in any manner anywhere in the world. Copyright infringement liability can be quite severe.

About Google Book Search

Google's mission is to organize the world's information and to make it universally accessible and useful. Google Book Search helps readers discover the world's books while helping authors and publishers reach new audiences. You can search through the full text of this book on the web at `http://books.google.com/`

UC-NRLF
B 3 732 092

MEDICAL SCHOOL
LIBRARY



VON HOFFMANN
ACCESSION

Beiträge

zur

Geburtshilfe und Gynaekolog

herausgegeben

von den

Vorständen der Universitäts-Frauenkliniken

zu

Basel (Prof. von Herff), Berlin (Prof. Bumm), Bern (Prof. P. Mü
Bonn (Prof. Freund), Breslau (Prof. Küstner), Erlangen (Prof. M
Freiburg (Prof. Krönig), Giessen (Prof. Pfannenstiel), Gött
(Prof. Runge), Halle (Prof. Veit), Heidelberg (Prof. von Rosthorn),
(Prof. Franz), Kiel (Prof. Werth), Leipzig (Prof. Zweifel), Mün
(Prof. von Winckel), Prag (Prof. von Franqué), Strassburg
Fehling), Tübingen (Prof. Döderlein), Wien (Prof. Chrobak), Wür
(Prof. Hofmeier), Zürich (Prof. Wyder),

sowie

Prof. W. A. Freund (früher Strassburg), Prof. Fuchsig (früher Erla
Prof. Hegar (früher Freiburg), Prof. Kehrer (früher Heidelberg
Professor Schultze (früher Jena)

unter Redaktion von

A. HEGAR.

ZEHNTER BAND.

Erstes Heft.

Mit 82 Textabbildungen und 6 Tafeln.

LEIPZIG
VERLAG VON GEORG THIEME
1905

Inhalt.

	Seite
Hellendall, H., Bakteriologische Beiträge zur puerperalen Wundinfektion. Mit Tafel I/II	1
Sehrt, E., Über Uterussarkom mit sekundärer multipler Karzinombildung. Mit 7 Textabbildungen	43
Lagrèze, L., Über habituellen Ikterus gravis Neugeborener	57
Schickele, G., Die Chorionektodermwucherungen der menschlichen Placenta, ihre Beziehung zu der Entstehung der Cysten und Fibrinknoten der Placenta. Mit 13 Textabbildungen und Tafel III/VI	63
Seitz, L., Die vorgetäuschte Deciduabildung in der Cervix. Mit 3 Textabbildungen	115
Sellheim, H., Über Hilfsmittel zur Förderung der räumlichen Vorstellung in der Geburtshilfe. Mit 6 Textabbildungen	121
Pinto, Carlo, Die Veränderungen der Decidua und der Placenta in der mit Myomen komplizierten Schwangerschaft. Mit 3 Textabbildungen	134
Kehrer, F. A., Über gastrische Wehenschwäche	148
Hauptmann, A., Über den histologischen Bau der kindlichen Eihäute bei normalem, vorzeitigem und verspätetem Blasensprunge	154

Verlag von Georg Thieme in Leipzig.

Soeben erschien:

Operative Gynaekologie

von

Prof. Dr. **A. Döderlein** und Prof. Dr. **B. Krönig**

Tübingen. Freiburg.

Mit 182 teils farbigen Abbildungen und einer Tafel.

Geb. M. 21.—.

Zu beziehen durch jede Buchhandlung.

Beiträge

zur

Geburtshilfe und Gynaekologie

herausgegeben

von den

Vorständen der Universitäts-Frauenkliniken

zu

Basel (Prof. von Herff), Berlin (Prof. Bumm), Bern (Prof. P. Müller), Bonn (Prof. Fritsch), Breslau (Prof. Küstner), Erlangen (Prof. Menge), Freiburg (Prof. Krönig), Giessen (Prof. Pfannenstiel), Göttingen (Prof. Runge), Halle (Prof. Veit), Heidelberg (Prof. v. Rosthorn), Jena (Prof. Franz), Kiel (Prof. Werth), Leipzig (Prof. Zweifel), München (Prof. v. Winckel), Prag (Prof. von Franqué), Strassburg (Prof. Fehling), Tübingen (Prof. Döderlein), Wien (Prof. Chrobak), Würzburg (Prof. Hofmeier), Zürich (Prof. Wyder),

sowie

Prof. W. A. Freund (früher Strassburg), Prof. Frommel (früher Erlangen), Prof. Hegar, (früher Freiburg), Prof. Kehrer (früher Heidelberg) und Professor Schultze (früher Jena)

unter Redaktion von

A. HEGAR.

ZEHNTER BAND.

Mit 111 Textabbildungen, 10 Tafeln und 26 Kurven.

LEIPZIG
VERLAG VON GEORG THIEME
1906.

Druck von C. Grumbach in Leipzig.

Inhalt.

Seite

Aus der Frauenklinik der Charité Berlin.

Kownatzki, Blutuntersuchungen bei Puerperalfieber. Mit Tafel IX/X und 26 Kurven 275

Aus der geburtshilfl.-gynäkologischen Abteilung des Neuen St. Johannis-Spitals zu Budapest.

Bäcker, J., und Minich, K., Ein Fall von Sarcoma Hydropicum Papillare 582

Aus der Frauenklinik der Universität Freiburg.

Hegar, K., Über Infantilismus und Hypoplasie des Uterus. Mit 2 Textabbildungen 250

Sehrt, E., Über Uterussarkom mit sekundärer multipler Karzinombildung. Mit 7 Textabbildungen 43

Sellheim, H., Über Hilfsmittel zur Förderung der räumlichen Vorstellung in der Geburtshilfe. Mit 6 Textabbildungen 121

Sellheim, H., Anatomische, experimentelle und klinische Untersuchungen zur operativen Erweiterung des Beckens. Mit 12 Textabbildungen 427

Aus der Frauenklinik der Universität Göttingen.

Birnbaum, R., Über die Anwendung der Tuberkulinpräparate, speziell über den diagnostischen Wert des alten Tuberkulins bei Urogenitaltuberkulose 465

Aus der Frauenklinik der Universität Heidelberg.

Haas, H., Beitrag zur Lehre von den Cysten der Nabelschnur. Mit 9 Textabbildungen 483

Hauptmann, A., Über den histologischen Bau der kindlichen Eihäute bei normalem, vorzeitigem und verspätetem Blasensprunge . . . 154

Kehrer, F. A., Über gastrische Wehenschwäche 148

Kehrer, F. A., Die occipito-sakralen Vorder- und Hinterscheitellagen 207

Kermauner, F., Placenta praevia cervicalis. Mit 2 Textabbildungen 241

Aus der Frauenklinik der Universität Kiel.

Frankenstein, K., Über die künstliche Blasenfüllung bei gynäkologischen Operationen, insbesondere bei Laparotomien, als Mittel zur Verhütung nachfolgender Harnverhaltung und zur Ausschaltung toter Räume im Becken 300

Petersen, O. H., Über den Sitz des Fruchtkuchens und die Bedeutung dieses Sitzes für die Geburt. Mit 51 Textabbildungen 508

Seite

Aus der Frauenklinik der Universität München.

Schmaus, H., Über einen Ovarialtumor mit chorionepitheliomartigen Metastasen im Peritoneum. Mit Tafel VII/VIII 217

Seitz, L., Die vorgetäuschte Deciduabildung in der Cervix. Mit 8 Textabbildungen 115

Aus der Frauenklinik der Deutschen Universität Prag.

von Franqué, O., Über tödliche Affektionen der Magen- und Darmschleimhaut nach Laparotomien, nebst Bemerkungen zur Melaena neonatorum. Mit einer Textabbildung 187

Aus der Frauenklinik der Universität Strassburg i. E.

Jockers, H., Untersuchungen über die Veränderungen der Decidua basalis bei manuell gelösten Placenten. Mit 2 Textabbildungen . . 395

Lagrèze, L., Über habituellen Ikterus gravis Neugeborener 57

Schickele, G., Die Chorionektodermwucherungen der menschlichen Placenta, ihre Beziehung zu der Entstehung der Cysten und Fibrinknoten der Placenta. Mit 13 Textabbildungen und Tafel III/VI . . 68

Aus der Frauenklinik der Universität Tübingen.

Hellendall, H., Bakteriologische Beiträge zur puerperalen Wundinfektion. Mit Tafel I/II 1

Hellendall, H., Bakteriologische Beiträge zur puerperalen Wundinfektion 320

Neujean, V., Bakteriologische Untersuchungen des Genitalsekretes neugeborener Mädchen 408

Pinto, Carlo, Die Veränderungen der Decidua und der Placenta in der mit Myomen komplizierten Schwangerschaft. Mit 8 Textabbildungen 134

Aus der Klinik Chrobak.

Blau, A., Über die Erfolge der vaginalen Uterusexstirpation wegen Karzinom 375

Hofbauer, J., Zur Steigerung der Widerstandskraft des Organismus durch künstliche Leukocytose. 542

Bemerkungen zum gleichnamigen Aufsatze des Herrn Dr. Pankow-Jena.

Aus der Frauenklinik der Universität Tübingen.
(Direktor: Prof. Dr. Döderlein.)

Bakteriologische Beiträge zur puerperalen Wundinfektion.

Von

Dr. **H. Hellendall**, Assistenzarzt.

1. Teil.

Untersuchungen über den septischen Abort.

Mit Tafel I/II.

Ebenso wie bei der Ausstossung des Eies am Ende der Schwangerschaft, droht auch bei den Früh- und Fehlgeburten der Frau die Gefahr der puerperalen Erkrankung infolge einer Infektion. Die Fehlgeburten stellen in dieser Beziehung sogar eine höhere Gefahr dar, da sie viel häufiger als die Geburt am Ende der Schwangerschaft zu operativen Eingriffen Anlass geben, und der oftmals ausserordentlich verlangsamte Ausstossungsprozess mit den sehr viel häufigeren Retentionen abgestorbener Massen die Gelegenheit zur Entwicklung von Bakterien begünstigt. Wie bei der Entstehung von Puerperalfieber nach reifen Geburten[1]), so muss auch bei den sich an Aborte anschliessenden Infektionskrankheiten grundsätzlich getrennt werden zwischen solchen, die veranlasst sind durch die Übertragung spezifisch pathogener Keime von aussen, also den septischen Erkrankungen, und zwischen denen, die durch Entwicklung von Fäulnisbakterien im toten Nährmaterial entstehen, also den saprämischen Intoxikationen. Die letzteren sind es, die bei protrahiert verlaufenden Aborten mit längerer Zeit restierenden toten Massen besonders häufig vorkommen und die sogenannten fieberhaften Aborte veranlassen. Der Anteil, den hieran die Infektion von aussen und anderseits die von selbst eintretenden,

[1]) Döderlein, Die Erfolge der bakteriologischen Forschung in Erkennung, Verhütung und Behandlung des Kindbettfiebers. Deutsche med. Wochenschr. 1904, Nr. 49.

ohne äusseres Hinzutun entstehenden Infektionen haben, wurde von verschiedenen Autoren zu den verschiedenen Zeiten in ganz verschiedenem Grade eingeschätzt.

Während Runge[1]) und Olshausen[2]) die Manipulationen im Uteruscavum durch die touchierende Hand im wesentlichen als Ursache für die Erkrankung in diesen Fällen ansprechen, sind Bumm[3]) und Zweifel[4]) geneigt, der Infektion der Uterushöhle durch Aszendenz der Keime eine nicht untergeordnete Rolle zuzuschreiben.

In einer ausführlichen Diskussion über diese Frage in der Berliner geburtshilflichen Gesellschaft im Jahre 1886[5]) spricht Limann den Satz aus, dass ein Abortus, welcher die Zeichen schwerer Sepsis bietet, stets den Verdacht erregt, dass er ein provozierter gewesen sei.

Dem gegenüber vertraten Löhlein, Ebell und Cohn, der erstere auch an Hand von Beispielen, den Standpunkt, dass es nicht berührte septische Aborte gibt, die durch Aszendenz von Fäulnisbakterien aus der Vagina zustande kommen.

Ahlfeld[6]) berichtet von einer gesunden Frau, die von einer Schwangerschaft gar nichts ahnte und durch Verhaltung der Placenta des 4—5 monatlichen Embryo infiziert wurde. Durch zeitige Wegnahme des Fruchtkuchens wurde einer Zunahme der Krankheit vorgebeugt. Desgleichen erwähnt er einen zweiten Fall von Retention der Placenta mit nachfolgender putrider Intoxikation bei einer Frau mit Abort im 4. Monat. Er ist der Ansicht, dass derartige Vorgänge nicht selten sind, und dass ihnen grössere Bedeutung beigelegt werden muss, als bisher. Das Zurückbleiben von Deciduapartien, von Eihaut und Placentarteilen spiele eine nicht unwesentliche Rolle in der Ätiologie der fieberhaften Wochenbettserkrankungen.

1888 führt Winter[7]) aus: Im Gegensatz zu Ahlfeld halte er das Eindringen von Luft zum Zustandekommen von Fäulnis im

---

[1]) Runge, Lehrbuch der Geburtshilfe 1903, S. 357.

[2]) Olshausen, Lehrbuch der Geburtshilfe 1902, S. 421.

[3]) Bumm, Lehrbuch der Geburtshilfe 1902.

[4]) Zweifel, Lehrbuch für Geburtshilfe 1903, S. 209.

[5]) Limann, Zeitschrift für Geburtshilfe, Bd. 14, S. 248.

[6]) Zentralblatt für Gynäkologie 1887, S. 729, Beitrag zur Lehre der Selbstinfektion.

[7]) Winter, Zeitschrift für Geburtshilfe und Gynäkologie, Bd. 14, S. 481.

Uterus für seltener. Er glaubt vielmehr, dass Keime durch eine Wehe aspiriert werden können, oder dass die Keime durch das Kommunikationsmittel des Fruchtwassers sich nach aufwärts verbreiten können. In dem Zurückbleiben von Placentar- oder Eihautfetzen im Uteruskörper kann er keine Gefahr für den Uterus erblicken, da in dem keimfreien Uterus zu ihrem Faulen keine Gelegenheit vorhanden ist. Hängen sie dagegen in die Vagina und in die Cervix herab, so kann zunächst dieser Teil und von ihm aus auch die höher liegenden in Zersetzung übergehen. Kleine im Uterus bleibende Teile, sei es Placenta, Decidua oder Chorion, hält er für gleichgültig.

Brion[1]) berichtet über „530 cas d'avortement", Lantos[2]) im J. 1900 über 400 Fälle von Abort. In beiden Arbeiten wird die Möglichkeit einer Sepsis durch Aszendenz zugegeben. In zehn Fällen spielten bei Brion der Tod und die Mazeration der Frucht, kombiniert mit dem vorzeitigen Blasensprung, eine wichtige Rolle bei der Entstehung der Sepsis. Lantos sagt: mit mir sahen auch andere häufig genug ganz erhebliche Folgekrankheiten nach zurückgebliebenen Abortresten — Fieber, Entzündung — Fälle, wo gar nicht eingegriffen wurde.

Aus den Arbeiten von Moser[3]) und Pestalozza[4]), von denen der erstere über 903 Fälle von Abort, der letztere über 56 infizierte Aborte berichtet, lässt sich nicht mit Bestimmtheit entnehmen, ob die Autoren stets eine Ausseninfektion für die Entstehung des septischen Aborts verantwortlich machen.

Die bakteriologischen Arbeiten von Bouchet[5]) Halle[6]) und Jeannin[7]) beschäftigen sich nur mit der Untersuchung der Qualität der im Uterus befindlichen Keime beim septischen Abort.

Bumm[8]) (1899) sagt:

Zur Entscheidung der Frage der Aszendenz scheinen mir besonders solche Fälle geeignet, wo, ohne dass ein innerer Eingriff

---

[1]) Thèse de Paris 1892.

[2]) Über Behandlung des Aborts. Monatsschr. f. Geb., Bd. 8, S. 60.

[3]) Über Morbidität und Mortalität bei Abortus. Inaug.-Diss. Bern.

[4]) Etiologie et nature des infections puerpérales. 23. Congr. internat. de méd. Paris, 2—9 Août Sect. d'obst.

[5]) Thèse de Paris 1896—97.

[6]) Thèse de Paris 1897—98.

[7]) Thèse de Paris 1902.

[8]) Archiv für Gynäkologie, Bd. 34, S. 331.

stattgefunden hätte, etwa von retinierten und zersetzten Teilen von Abort saprämische Intoxikations-Symptome sich einstellen, und ich habe erst zweimal Gelegenheit gehabt, solche Fälle einer genaueren bakteriologischen Untersuchung zu unterwerfen. Das eine Mal waren spezifische Keime (Streptococcus pyogenes) im Uterus, das andere Mal nicht.

Solche Untersuchungen, wie sie Bumm wünschte, sind jedoch bisher nicht mitgeteilt worden.

Es ergibt sich also aus der Übersicht über die Literatur, dass eine grosse Anzahl der Autoren auf dem Boden steht, dass septische Aborte durchaus nicht ausschliesslich einer Ausseninfektion ihre Entstehung verdanken, sondern dass die Selbstinfektion oder die Aszendenz der Keime, wie wir sie nennen wollen, desgleichen zur Sepsis führen kann. Dennoch sind wohl die klinischen Angaben zu spärlich und die ganze Frage nicht genügend systematisch verarbeitet, um die Ansicht derer definitiv ad absurdum zu führen, die da meinen, dass der septische Abort stets kriminellen Ursprungs sei oder doch wenigstens einer Ausseninfektion durch die digitale oder instrumentelle Berührung seine Entstehung verdanke. Diese Frage ist aber nicht allein durch klinische Untersuchung, sondern auch durch bakteriologische Forschung zu prüfen.

Wie wenig gesichert die Anschauungen über die Ätiologie des Fiebers im Verlauf des Abortus sind, geht übrigens deutlich aus der eben erschienenen Arbeit von Fritsch: Der künstliche Abort (Deutsche medizinische Wochenschr. 1904 Nr. 48) hervor, welcher bei der Schilderung des Verlaufes des artifiziellen Abortes folgendes ausführt:

„Die Temperatur steigt oft bis 39°. Man muss nicht ängstlich sein und etwa meinen, es sei dieses infektiöses Fieber. Das ist nicht der Fall. Im Gegenteil ist diese Temperaturerhöhung von guter Prognose betreffs der Lösung der Decidua."

Dass dem nicht so ist, dass vielmehr diese Fiebererscheinungen in der Tat auf infektiöser Basis beruhen und durchaus nicht immer eine gute Prognose zu haben brauchen, geht einwandsfrei aus nachfolgenden Untersuchungen hervor.

Im folgenden will ich 52 Fälle von im Gange befindlichem Abort oder von Folgezuständen nach Abort mitteilen und darlegen, zu welchen klinischen und bakteriologischen Resultaten ihre Untersuchung geführt hat.

Unter diesen 52 Fällen befanden sich 13 mal Abortus imminens, 29 mal Abortreste, 7 mal Endometritis post abortum, 1 mal Abortus incipiens, 2 mal Abortus artif.

Unser Untersuchungsgang war nun folgender:

Zuerst wurde durch eine genaue Anamnese ermittelt, ob und wie oft eine innere Untersuchung durch den Arzt, die Hebamme oder eine unbefugte Person vor der Einlieferung in die Klinik stattgefunden hatte, ob von diesen operative Eingriffe irgendwelcher Art gemacht worden, und welcher Art diese Eingriffe waren.

Nur diejenigen Fälle, bei welchen keinerlei manuelle oder instrumentelle Untersuchung stattgefunden hatte, wurden zu der Annahme der Infektion der Uterushöhle durch Aszendenz in Betracht gezogen.

Die Frage, ob Fieber bei Abort ohne Vermittlung der Ausseninfektion eintreten kann, würde sich leicht entscheiden lassen, wenn nicht 1) in den meisten Fällen von fieberhaftem Abort, wenn sie zur bakteriologischen Untersuchung in die Klinik kommen, eine innere Untersuchung bereits ausserhalb der Klinik stattgefunden hätte, und wenn man 2) in jedem Falle, wo die Frauen angeben, nicht untersucht worden zu sein, auch die Sicherheit hätte, dass diese Angabe für die ganze Zeit vom Beginn des Aborts bis zur Zeit der Beobachtung in der Klinik zu Recht besteht.

Diese Art fiebernder Aborte, mit denen wir uns zunächst befassen, sind in der Regel keine kriminellen, bei welchen ein stürmischer Verlauf das Gewöhnliche und eine Leugnung jeder Art von Untersuchung an den inneren Genitalien zu erwarten ist. Es ist deshalb wohl, sollte ich meinen, durchaus glaubhaft, wenn die Frauen angeben, dass sie in keiner Weise innerlich untersucht worden sind. Wir werden um so grösseres Vertrauen zu den Angaben dieser Frauen haben, als sie ausdrücklich immer belehrt wurden, zu welchem Zweck derartige Fragen an sie gestellt wurden, und wir haben immer gefunden, dass eine solche Belehrung in der Regel mit einer sehr ausführlichen und guten Auskunft belohnt wurde.

Bei den Frauen nun, bei welchen die Anamnese ohne weiteres den Verdacht gestattete, dass ein unvollkommener Abort vorlag, wurde, bevor eine innere Untersuchung stattgefunden hatte und bevor sie ein Bad bekommen hatten, die Lochienentnahme nach bekannter Vorschrift mit dem Döderleinschen Röhrchen gemacht.

Fälle aber, bei welchen die Anamnese nicht von vornherein den Verdacht auf unvollkommenen Abort aufkommen liess, wurden

mit Handschuhen untersucht und nach Feststellung der Diagnose dann sofort die Lochienentnahme angeschlossen. Ich bin der Meinung, dass man, da ja doch die innere Untersuchung bei Aborten die Uterushöhle nicht berührt und die Lochienentnahme unmittelbar nachher gemacht wurde, diese innere Untersuchung als für den Keimgehalt des Uterus gleichgültig betrachten kann, so dass man sagen darf, dass, wenn Keime sich in diesen Fällen im Uterus nachweisen liessen, sie sich auch bereits vor dieser Untersuchung im Uterus befunden haben.

Nach erfolgter Lochienentnahme wurde nun das Döderleinsche Röhrchen mit Siegellack zugeschmolzen und nur dessen inneres Drittel zur bakteriologischen Untersuchung verwendet. Die beiden äusseren Drittel wurden auf steriler Glasplatte mit sterilem Glasmesser abgeschnitten, der Inhalt des mittleren Drittels in eine sterile Petrischale gegossen, von dieser mit einer Pinzette in ein Bouillonröhrchen gebracht und hier mit einer dicken Platinnadel verrieben. Ein geringer Teil wurde zu Abstrichpräparaten verwendet, und das übrige Material auf Nährböden überimpft (2 Bouillonröhrchen, 2 Schrägagarröhrchen, 2 Agarstichröhrchen, 2 Agaranaërobröhrchen, 2 Agarplatten). Wir haben dabei die Erfahrung gemacht, dass — und dieses ist namentlich für die späteren Untersuchungen der nicht fiebernden Aborte von grosser Bedeutung gewesen — es darauf ankommt, viel Material zu verarbeiten, dass es darum nötig ist, mindestens 4 Lochienröhrchen zu füllen, sonst bekommt man leicht ein negatives Resultat, dem dann das positive der Schnittuntersuchung der Abortreste widerspricht. Anderseits kann einmal in den Schnitten das Resultat negativ ausfallen, auch wenn die Lochienuntersuchung positiv gewesen war. Es ist eben nicht nötig, anzunehmen, dass die Abortreste jedesmal von den Bakterien durchsetzt sind, wenn bereits die Lochien septisches Material enthalten.

Es wurde ferner, wie oben angedeutet, das bei der Ausräumung gewonnene Abortmaterial zur bakteriologischen Untersuchung verwandt. Die Ausräumung geschah in der Regel mit Handschuhen, und das betreffende Material wurde unmittelbar vom Uterus in eine sterile Petrischale verbracht, dann die kulturelle Prüfung auch an diesem Material vorgenommen und Schnittfärbungsuntersuchungen nach Weigert, Romanowski und mit Thionin gemacht.

Bezüglich der Schnittuntersuchungen der Placenta bemerke ich, dass ich bei der Färbung der Schnitte nach Weigert in dem Stadium der Entfärbung nach Behandlung der Schnitte mit

Lithionkarmin im Anfange sehr gewöhnlich erlebte, dass sich die Schnitte vom Objektträger loslösten. Es scheint dies mit dem reichlichen Blutgehalt der Placenta im Zusammenhang zu stehen, wenigstens konnte diese Erfahrung an anderm bluthaltigen Gewebe (Material von Tubarabort) in gleicher Weise gemacht werden.

Es hat sich mir folgendes Verfahren dann später ausgezeichnet bewährt, und ich empfehle es deshalb an dieser Stelle:

Nach dem Aufkleben der Schnitte mit Eiweissglyzerin kommen sie, wie gewöhnlich, in Xylol und dann in Alcohol absolutus. Aus diesem werden sie dann in eine ganz dünne Celloidinlösung übertragen, welche durch Auflösung von Celloidin in gleichen Teilen Äther und Alcohol absolutus angefertigt ist. In dieser Lösung verbleiben die Schnitte eine Minute. Dann stellt man sie senkrecht auf einen Objektträgerständer und lässt die überschüssige Flüssigkeit ablaufen. Man muss nun die Objektträger so lange stehen lassen, bis man erkennt, dass die deckende Celloidinschicht starr geworden ist, was gewöhnlich in wenigen Augenblicken geschieht. Man darf auch nicht zu lange warten, da sonst infolge von Austrocknung das Präparat verdirbt. Dann bildet man um den eigentlichen Schnitt durch Wegnehmen des überflüssigen Celloidins mit einem leinenen Läppchen eine viereckige Decke aus Celloidin, entfernt auch auf der Rückseite des Objektträgers das hier nur störende Material und bringt den Schnitt in Wasser, in welchem er für einige Minuten verbleibt, um dann die Lithionkarminvorfärbung durchzumachen. Man kann diese Celloidinlösung, wenn man sie ab und zu mit Alcohol. absolutus auffüllt und gelegentlich filtriert, monatelang benutzen und wird, wenn man nur eine möglichst feine Verdünnung wählt, niemals eine Beeinträchtigung der mikroskopischen Untersuchung durch sie erfahren.

Diese letzteren Untersuchungen dienten, abgesehen davon, dass man die Keime an sich im Gewebe feststellen wollte, auch dazu, die Wege zu verfolgen, welche diese Keime innerhalb des ausgeräumten Abortmaterials eingeschlagen hatten.

Zur Feststellung der Frage, ob die gefundenen Keime pathogen seien, wurden weiterhin Tierversuche angestellt. In der Regel wurden zu diesem Zweck einem Kaninchen mehrere ccm der mit den Lochien geimpften Bouillon subkutan in die Bauchhaut einverleibt.

In 44 von 52 untersuchten Fällen konnte die bakteriologische Untersuchung des Uterusinhaltes einen mehr oder weniger reichlichen Keimgehalt des Uterus feststellen.

In 8 Fällen dagegen konnten Keime nicht nachgewiesen werden, es waren dies aber bezeichnenderweise 7 mal Endometritis post abortum und einmal ein ganz im Beginne befindlicher Abort.

Jene 44 Fälle mit positivem bakteriologischem Befund setzen sich zusammen aus 32 fieberfreien und 12 fiebernd eingelieferten Fällen.

Diese 32 fieberfreien Fälle erschienen im klinischen Sinne aseptisch. Im bakteriologischen Sinne sind sie jedoch als septisch zu betrachten. Es liess sich in der Regel eine Mischinfektion von pathogenen und saprophytischen Bakterien innerhalb der Uterushöhle feststellen. Dasselbe gilt für die 12 fiebernd eingelieferten Fälle. Ein Unterschied hinsichtlich der Art der Keime konnte in den beiden Gruppen der fiebernden und nichtfiebernden Fälle nicht nachgewiesen werden.

Für die Fälle von Abort von längerer Dauer, sei es, dass er noch im Gange sich befindet, sei es, dass Abortreste zurückgeblieben sind, gilt somit der Satz: Es bleibt in keinem Fall von protrahiertem Abort der Uterus auf die Dauer keimfrei.

Unter den nicht fiebernd eingelieferten 32 Fällen finden sich 24 fieberfrei verlaufende, und unter diesen sind wieder 8, welche auswärts nicht untersucht und nicht operativ behandelt worden sind, und 16, bei welchen eine innere Untersuchung ausserhalb stattgefunden hatte. Bei 6 Fällen der letzten Gruppe war ein operativer Eingriff ausserhalb gemacht worden.

Die 24 fieberfrei verlaufenden Fälle ergaben folgendes bakteriologisches Resultat.

Wenn wir zunächst das bakteriologische Ergebnis der 8 auswärts nicht untersuchten Fälle zusammenfassen, so ergibt sich der Reihe nach:

I. Staphylococcus albus, Streptokokken, zweierlei Formen von Stäbchen, gasbildende Bakterien.

II. Kurze, dicke Stäbchen, Staphylococcus albus.

III. Streptokokken, gasbildende Stäbchen (nicht Bacterium coli)

IV. Gasbildende Stäbchen (nicht Bacterium coli), Tetragenusähnliche Kokken.

V. Streptokokken.

VI. Spärliche Stäbchen, kurze und lange Formen, Diplokokken.

VII. Staphylococcus albus und Stäbchen.

VIII. Lange, dicke Stäbchen und Kokken.

Die Bedeutung dieser Keime ergibt sich ohne weiteres aus der Tatsache, dass wir 3 mal Streptokokken, 3 mal Staphylococcus albus darunter verzeichnet finden.

Dieses stimmt gut damit überein, dass bei 7 mal angestelltem Tierversuch nach subkutaner Injektion von ca. 5 ccm Lochienbouillon, in welchem wir also jedesmal das ganze Bakteriengemisch der Uterushöhle vor uns hatten, 5 mal ein positiver Ausfall eintrat; in diesen 5 Fällen bildete sich 4 mal ein walnussgrosser bis kleinapfelgrosser Abszess, nach dessen Spaltung sich dieselben Bakterien 3 mal wieder konstatieren liessen.

In diesen 8 Fällen hat eine manuelle oder instrumentelle Keimübertragung nicht stattgefunden. Wenn wir dennoch reichliche Keime im Uterus nachweisen konnten, so bleibt nichts anderes übrig, als eine Infektion der Uterushöhle mit diesen Keimen durch Aszendenz anzunehmen.

Die Dauer des Abortes schwankte zwischen 2 Tagen und 4 Wochen (im Fall II und VIII: 2 Tage, VII: 3 Tage, IV: 4 Tage, I: 10 Tage, II: 12 Tage, VI: 4 Wochen).

Die Einwanderung der Keime bei retinierten Placentarresten nach Abort geschah also, wie sich herausstellte, in ganz kurzer Zeit, 4 mal war sie bereits in wenigen Tagen erfolgt.

Das bakteriologische Resultat der 16 untersuchten, fieberfreien Fälle lautet:

IX. Staphylococcus liquefac., Stäbchen. X. Diplokokken, Streptokokken. XI. Verschiedenartige Stäbchen. XII. Stäbchen. XIII. Stäbchen. XIV. Staphylococcus albus, Bacterium coli, Stäbchen. XV. Staphylococcus albus, Streptokokken, Stäbchen. XVI. Staphylococcus liquefac. und Bacterium coli. XVII. Staphylo- und Streptokokken. XVIII. Diplokokken. XIX. Streptokokken, Stäbchen. XX. Stäbchen. XXI. Streptokokken, Bacterium coli. XXII. Streptokokken, Stäbchen. XXIII. Kokken und Stäbchen. XXIV. Streptokokken.

Unter diesen 16 Fällen finden wir also 3 mal Kokken, 5 mal Staphylokokken, 7 mal Streptokokken, 3 mal Bacterium coli.

Der Tierversuch wurde 5 mal gemacht (in den Fällen XV, XXI, XXII, XXIII, XXIV); er fiel in diesen Fällen positiv aus. 3 mal erfolgte Abszessbildung, und die injizierten Bakterien fanden sich im Eiter. 3 mal erfolgte der Tod an allgemeiner Sepsis. In einem Fall (XX) nach 12 Stunden bei intravenöser Injektion, in

einem zweiten Falle nach 9 Tagen (XXIII), in einem dritten nach 7 Tagen (XXIV), in den letzten beiden Fällen bei subkutaner Injektion.

Wir verfügen also über 16 Fälle von völlig fieberfreiem Abort, bei denen der bakteriologischen Prüfung eine Untersuchung vorausgegangen war. In einem Fall (XVIII) war die innere Untersuchung vom Arzt ohne Desinfektion vorgenommen worden, in 2 anderen Fällen (IX und XIX) war eine Tamponade gemacht worden, und in 5 Fällen (X, XIV, XV, XVII, XIX) hatte ausserhalb ein Ausräumungsversuch stattgefunden. Im Falle XV war 8 Tage lang täglich ein Ballon eingelegt, am letzten Tage eine Laminaria eingeführt und dann eine Abrasio gemacht worden.

Bei diesen letztgenannten 8 Fällen ist also ohne weiteres eine Ausseninfektion für die Entstehung des Keimgehaltes des Uterus in Betracht zu ziehen. In 10 Fällen hatte ein operativer Eingriff nicht stattgefunden. Es war nur eine innere Untersuchung gemacht worden. Da diese in 2 Fällen von der Hebamme vorgenommen wurde (XII und XIII), da ferner in 4 Fällen eine wiederholte (3—6 mal) Untersuchung stattgefunden hat (XXI, XXII, XXIII, XXIV), so muss auch für diese Fälle eine Ausseninfektion als wahrscheinlich gelten, was in 3 anderen Fällen (IX, XI, XX), wo eine einmalige Untersuchung durch den Arzt stattgefunden hatte, nicht unbedingt nötig erscheint.

Es soll hier besonders hervorgehoben werden, dass in diesen 16 Fällen reichlicher Keimgehalt des Uterus bestand und dennoch andauernd normale Temperatur vorhanden war. Unter diesem Gesichtspunkt ist die Dauer des Aborts in diesen 16 Fällen von Interesse, wobei wir die Fälle von Abortus imperfectus und Abortus imminens auseinanderhalten wollen.

Die Dauer bei Abortus imperfectus (8 Fälle) erstreckte sich von 3 Wochen bis über 5 und 6 Monate, bei Abortus imminens (6 Fälle) von 11 Tagen bis über 16 Wochen. Dabei interessiert die Bemerkung im Falle XIII, dass 4 Wochen vor der Aufnahme die Blase gesprungen sei. In diesem Falle war eine wiederholte Untersuchung durch die Hebamme vorgenommen worden.

Trotz des reichlichen Keimgehaltes also mit ausgesprochenen pathogenen Eigenschaften, trotz einer protrahierten Dauer, ja selbst trotz vor längerer Zeit stattgehabten Blasensprungs kann also in Fällen von Abort jegliches Fieber ausbleiben.

Als Endresultat dieser 8 auswärts nicht untersuchten sowie der 16 auswärts untersuchten fieberfreien Fälle von Abort leite ich demnach folgende Sätze ab:

Es konnten in sämtlichen Fällen von fieberfreiem Abort reichliche Keime im Uterusinhalt nachgewiesen werden. In 9 von 11 Fällen, wo ein Tierversuch gemacht wurde, erwiesen sich diese Fälle für das Tier pathogen.

Es ist also das in fieberfreien Fällen bei protrahiertem Abortus oder Abortus imperfectus im Uterus befindliche Material nicht keimfrei. Das Fehlen des Fiebers und der Fäulniserscheinungen, sowie das frische Aussehen des absterbenden Materials täuschen den Zustand der Keimfreiheit vor. Dieser Keimgehalt des Uterus kann, wie 8 Fälle beweisen, ohne vorausgegangene manuelle oder instrumentelle Berührung des Genitalkanals, also auf dem Wege der Aszendenz zustande kommen.

Die Anwesenheit von Keimen im Uterusinhalt Abortierender muss sich also nicht jedesmal durch Fieber kundgeben.

Ich berichte nunmehr über die fieberhaft verlaufenen Fälle und unterscheide dabei diejenigen, welche fieberfrei eintraten und die dann fieberten (7 Fälle) von denjenigen, in welchen von vornherein bei der Einlieferung Fieber vorhanden war (12 Fälle).

In den 7 Fällen war das bakteriologische Ergebnis folgendes:

XXV. Staphylococcus albus liquefac., Bacterium coli, andere Stäbchen.

XXVI. Streptokokken, Staphylokokken, Stäbchen.

XXVII. Staphylococcus albus, aureus, citreus, Stäbchen.

XXVIII. Staphylococcus aureus, Stäbchen.

XXIX. Streptokokken, Staphylococcus albus, aureus, Bacterium coli, Stäbchen.

XXX. Pneumoniecoccus Fränkel (?).

XXXI. Streptokokken, Staphylokokken, Gasbildner.

Der Tierversuch, welcher 5 mal angestellt wurde, war jedesmal positiv. In 3 Fällen trat Abszessbildung auf, 1 mal mit Tod des Tieres nach 10 Tagen (XXV, XXVI und XXVII). In einem Fall starb das Tier nach 5 Tagen an Streptokokken-Sepsis (XXXI). Im Falle XXIX, in welchem einem Meerschweinchen intraperitoneal ein in Reinkultur gewonnenes Stäbchen einverleibt wurde, starb das Tier nach nicht ganz 24 Stunden. Im Falle XXV handelte es sich

um einen auswärts nicht untersuchten Fall von Abort, welcher in der Ambulanz mehrfach mit Handschuhen untersucht worden war. Es ist anzunehmen, dass bei dieser Handschuhuntersuchung keine Ausseninfektion stattfand. Dieser Fall ging während der Beobachtung in der Klinik aus einem fieberfreien in ein fieberndes Stadium über, welches dann nach der Ausräumung sofort in einen fieberfreien Zustand zurückkehrte. In sämtlichen 3 Stadien wurden dieselben Arten von Bakterien (Staphylococcus albus liquefac., Bacterium coli, Stäbchen) festgestellt. Es ist daher nicht anders möglich, als dass, da wir doch die im Hause vorgenommene Handschuhuntersuchung als eine aseptische betrachten müssen, diese im Uterusinneren 3 mal zu verschiedenen Zeiten nachgewiesenen Keime durch Selbstinfektion hinaufgelangt sind.

Wir hätten also durch diesen Fall den Nachweis geführt, dass ein fieberfreier Abort in einen fiebernden übergehen kann, ohne dass der Nachweis einer Ausseninfektion möglich ist.

In den Fällen XXVI und XXVII trat Fieber im Anschluss an die Ausräumung auf. Die Lochienuntersuchung war im fieberfreien Stadium vor der Ausräumung erfolgt. Ihr Ergebnis stimmte mit demjenigen, welches am ausgeräumten Material erhoben werden konnte, überein. Wenn nun Fieber nach der Ausräumung auftrat, so muss man annehmen, dass die durch die Lochienuntersuchung im Uterus nachgewiesenen Keime nach der Ausräumung zur Wirksamkeit gelangten. Ob die Temperaturerhöhung in diesen Fällen dadurch entsteht, dass die Virulenz der Keime durch den intrauterinen Eingriff eine Steigerung erfährt, oder dadurch, dass die wundgemachte Uterusinnenfläche die intrauterin vorhandenen Keime oder deren Toxine resorbiert, wollen wir nicht entscheiden.

Im Falle XXIX trat eine spontane Ruptur eines Uterusdivertikels bei einem im 5. Monat graviden Uterus auf. Der durch Lochienentnahme vor der Ruptur als septisch nachgewiesene Uterusinhalt führte nach eingetretener Ruptur zur tödlichen Peritonitis. Es waren die septischen Keime bereits im Uterusinhalt nachgewiesen, bevor Fieber auftrat. Die deletäre Wirkung der septischen Keime erklärt sich in diesem Falle aus der seltenen Komplikation der Ruptur des Uterusdivertikels, die übrigens ihrerseits durch das Vorhandensein der Bakterien sicher beschleunigt worden ist.

Die Fälle XXX und XXXI sind Beobachtungen von artefiziellem Abort. Im Falle XXX trat bei völlig fieberfreiem Ver-

lauf vom Tage der Einleitung des Abortes eine abnorm hohe Pulsfrequenz bis 130 auf, welche nach der Ausräumung langsam wieder abfiel. Im Falle XXXI konstatierte man im Anschluss an den artefiziellen Abort Temperatursteigerungen bis 38,7 und Erhebungen der Pulsfrequenz bis 110 mit völligem Abfall zur Norm nach beendeter Ausräumung. Die Durchsetzung der Abortmassen mit Pneumococcus Fränkel ähnlichen Bakterien im Falle XXX und der Streptokokkenbefund in den Lochien und in den Abortmassen im Falle XXXI geben eine Erklärung für die erwähnten Puls- und Temperatursteigerungen. Die lange Dauer des Fiebers, der bakteriologische Befund des Uterusinhaltes und der Tod eines mit diesem geimpften, an Streptokokkensepsis gestorbenen Kaninchens im Falle XXXI beweisen, dass derartige Temperatursteigerungen und Pulserhebungen auf ausgesprochen infektiöser Basis beruhen, und dass deshalb die oben zitierte gegenteilige Anschauung Fritschs, welcher derartige Temperatursteigerungen nicht für infektiös erklärt, nicht zu Recht besteht. Auch die weitere Betrachtung von 20 in der Klinik eingeleiteten künstlichen Aborten, welche vor dem Beginne dieser Arbeit zur Beobachtung gelangten, zeigt, dass es sich in den Fällen von Fieber nach künstlichem Abort, soweit keine andere Erklärung für dasselbe gegeben werden kann, in der Regel um infektiöse Prozesse handelt, welche in ihrem Verlauf graduell sich ausserordentlich verschieden zeigen, aber alle Übergänge, wie das Puerperalfieber am Ende der Geburt, bis zum Exitus letalis erkennen lassen. Unter diesen 20 Fällen von künstlichem Abort verliefen 12 mit Fieber, darunter wurde in 2 Fällen das Fieber auf die bestehende Phthise und in einem Fall auf akute Nephritis bezogen. Unter den übrigen 9 Fällen wurde das Fieber 7 mal durch einen positiven Lochienbefund erklärt. Es fanden sich 1. Reinkultur von Bacterium coli (1 mal), 2. Staphylokokken (1 mal), 3. Streptokokken und Staphylokokken (3 mal), 4. Streptokokken allein (2 mal). Das durch Bacterium coli erzeugte Fieber dauerte 3 Tage, erreichte mehrere Male 39 und fiel dann zur Norm ab. In dem Falle, wo Staphylokokken sich nachweisen liessen, wurde am 4. Tage post abortum T. 38 konstatiert, die 5 Tage andauerte und dann zur Norm zurückkehrte. In einem Fall von Staphylo- und Streptokokken in den Lochien trat am 7. Tage T. 38,4 und am 9. Tage 39,2 auf und fiel dann ab. In einem weiteren Fall mit Streptokokkenbefund wurde am 1. und 2. Tage T. 38,5, am 3. Tage noch 38,2 beobachtet, worauf dann normale Temperatur gemessen wurde.

In einem 4. Fall mit Streptokokken war die Temperatur am 1. und 2. Tage nach dem Abort 37,8, am 3. Tage 38,5 und dann normal. In 2 Fällen, in welchen Staphylo- und Streptokokken nachgewiesen wurden, erfolgte ein tödlicher Ausgang an puerperaler Sepsis. In 2 weiteren Beobachtungen, in welchen eine Lochienabnahme nicht gemacht worden war, beruhte das Fieber sicher auf infektiöser Basis, denn eine andere Erklärung war hier nicht gegeben. Einmal war hier die Temperatur 2 Tage nach dem Abort 37,8 und am nächsten Tage 38, und in dem 2. Falle wurde am Tage nach dem Abort T. 39,8 und Puls 140 konstatiert, die dann am nächsten Tage kritisch abfielen. Dabei mag betont werden, dass das Fieber durchaus nicht durch die Manipulationen bei artefiziellem Abort hervorgerufen zu sein braucht. Es kann der Uterusinhalt bereits vor der Ausräumung infiziert sein, ohne dass bestehendes Fieber darauf hinweist. Im Falle XXXI enthielten die beim ersten Eingriff (siehe die Krankengeschichte) entfernten Placentarteile reichliche Kokken. Wenn dann später im Anschluss an noch zurückgebliebenes Abortmaterial mehrtägiges Fieber auftrat, so ist es nicht nötig, anzunehmen, dass neue Keime in den Uterus verschleppt worden waren. Die bereits vorhandenen Keime, die sich dann auch später noch nachweisen liessen, genügen zur Erklärung desselben.

Es kann also Fieber bei Abort auftreten:

1. Bei nicht untersuchten, also unberührten Fällen: spontan: XXV.

2. Bei untersuchten Fällen: spontan. XXVIII, XXIX mit tödlichem Ausgang.

3. Bei untersuchten Fällen: im Anschluss an die Ausräumung, aber zurückzuführen auf eine bereits vorhandene Infektion des Uterusinhaltes: XXVI, XXVII.

4. Bei artefiziellem Abort: a) hervorgerufen durch die Manipulationen zum artefiziellen Abort: XXX; b) unabhängig von diesen Manipulationen bei bereits vorher infiziertem Uterusinhalt: XXXI.

Wir haben die Temperaturkurven der fieberfrei eingelieferten Aborte der früheren Jahrgänge durchgesehen und gefunden, dass unter 73 Fällen von unvollkommenem Abort 13 Fälle vorhanden waren, bei welchen die Aufnahme-T. 37,5 nicht überschritt und die Pulsfrequenz unter 100 war, bei welchen aber im Anschluss an die

Ausräumung ziemlich hohe Pulsfrequenzsteigerungen ohne Temperatursteigerung (6 mal) oder aber Pulsfrequenzerhebungen mit gleichzeitigen Temperatursteigerungen auftraten (7 mal).

Handelte es sich lediglich um eine Pulsfrequenzsteigerung, so war das Verhältnis oft so, dass mehrere Tage vor der Ausräumung andauernd T. 37, P. 80, am Tage der Ausräumung und 2 Tage darauf P. 100, dann Abfall zur Pulsfrequenz 80 beobachtet wurde (3 mal), oder es fiel die am Tage der Ausräumung erhöhte Pulsfrequenz 120 bei T. 37,6 mit der T. gleichzeitig ab: T. 37,2 P. 100, T. 36,6 P. 88 (2 mal), oder es fand bereits mehrere Tage vor der Ausräumung eine Erhöhung der Pulsfrequenz statt, die sich 2 Tage nach der Ausräumung bis auf 140 steigerte, dann langsam abfiel, eine Zeitlang bei 100 blieb und dann wieder für mehrere Tage zu 120 sich erhob, um dann definitiv abzufallen, während gleichzeitig auch die Temperatur geringe Schwankungen zu erkennen gab.

Handelte es sich aber um Temperatursteigerungen, die man bereits als Fieber bezeichnen konnte, so nahm dabei entweder die Pulsfrequenz zu, oder sie änderte sich nicht. Wir haben dabei zu unterscheiden solche Fälle (3), in denen am Tage der Ausräumung und noch am nächsten Tage die T. 38° erreichte, die Pulsfrequenz 110—115 war, dann beide zur Norm abfielen, von solchen Fällen (3), in denen am 5. Tage nach der Ausräumung eine plötzliche oder allmähliche Temperatursteigerung auf 38,8 und P. 100 erfolgte, denen dann noch in lytischer Weise abfallend mehrere Temperatur- und Pulsfrequenzsteigerungen sich zugesellten.

Diese Temperatursteigerungen und Erhebungen der Pulsfrequenz müssen nach unseren bakteriologischen Feststellungen bei Fällen von fieberfreiem Abort ganz anders erklärt werden als bisher. Es ist durchaus nicht gerechtfertigt, in derartigen Fällen eine Ausseninfektion anzunehmen, und wir haben alle Veranlassung, wenn Temperatursteigerungen und Anomalien der Pulsfrequenz auftreten, diese nicht ohne weiteres auf eine Ursache zu beziehen, die in uns selbst gelegen ist, sondern vielmehr auf einen Faktor, der in der erkrankten Person zu suchen ist. Nachdem wir in einer Reihe von untersuchten und ausserhalb operierten, aber fieberfrei eingelieferten Fällen von unvollkommenem Abort einen exquisiten Keimgehalt nachgewiesen haben, wird man mit Recht behaupten, dass derartige vorübergehende Temperatursteigerungen und Anomalien in der Pulsfrequenz zu beziehen sind auf die Tätigkeit jener Keime, welche sie in der durch die Ausräumung gesetzten Wundfläche nunmehr

entfalten können. Die Tatsache, dass derartige Störungen in der Temperatur und im Pulse nicht häufiger vorkommen, und die Erscheinung, dass diese Störungen nicht heftiger werden, wie wir doch eigentlich erwarten sollten, müssen wir darauf zurückführen, dass wir das infektiöse Material doch mechanisch entfernen und gewöhnlich eine desinfizierende Ausspülung, welche ja auch einen grossen Teil wegschwemmt, anschliessen. —

Es folgt ein Bericht über die 12 fiebernd in die Klinik aufgenommenen Fälle. Unter diesen finden sich 3, bei denen ausserhalb eine Untersuchung nicht stattgefunden hat, und 9, bei denen eine Untersuchung ausserhalb der Klinik vorgenommen wurde.

In den 3 Fällen, in welchen Fieber aufgetreten ist, ohne dass eine nachweisliche Ausseninfektion stattgefunden hat, konnten als Erreger des Fiebers angesprochen werden:

XXXII. Staphylokokken, Diplokokken, Stäbchen.

XXXIII. Streptokokken, andere Kokken, Stäbchen.

XXXIV. Staphylococcus albus, Bacterium coli, Stäbchen anderer Art.

Bei dem Nachweis von pathogenen Keimen in den beigebrachten Fällen haben wir das Recht, diesen Krankheitsprozess als einen septischen zu bezeichnen.

Über das Krankheitsbild dieser Form von septischem Abort lässt sich bemerken (vergl. XXXIII), dass ein ziemlich schwerer allgemeiner Krankheitszustand entstehen kann, infolgedessen das Gefühl des Elendseins, der Schwäche, des Fröstelns, sowie ein lästiger fötider Ausfluss auftreten kann. Es geht, wie es scheint, die Schwere der Krankheitssymptome der Virulenz der Keime proportional. Die Temperatur kann 39° erreichen, pflegt aber gewöhnlich unterhalb zu bleiben; auch die Pulsfrequenz erfährt eine wesentliche Steigerung. Puls und Temperatur pflegen nach der Entfernung der Abortreste rasch zur Norm abzufallen.

Das bakteriologische Resultat der neun fieberhaften, ausserhalb untersuchten Fälle lautet:

XXXV. Staphylokokken und Streptokokken.

XXXVI. Streptokokken und kurze Stäbchen.

XXXVII. Staphylokokken und dünne Stäbchen.

XXXVIII. Diplokokken, knopfartig am Ende angeschwollene, dicke, lange Stäbchen.

XXXIX und XL. Streptokokken.

XLI. Staphylococcus albus und aureus.

XLII. Stäbchen.

XLIII. Staphylococcus albus und Bacterium coli.

Darunter waren also 3 mal Streptokokken, 4 mal Staphylokokken, 1 mal Diplokokken. Von diesen 9 Fällen waren 4 innerlich untersucht, nicht operativ behandelt. Von diesen vieren war bei zweien eine dreimalige Untersuchung gemacht worden (XXXV und XLI), bei den 5 übrigen war 3 mal Tamponade (XXXVI, XXXVIII und XL), 2 mal unvollkommene Ausräumung (XXXVII und XXXIX) gemacht worden.

In 7 von diesen 9 Fällen liegt somit die grosse Wahrscheinlichkeit vor, dass eine Ausseninfektion stattgefunden hat.

Damit stimmt gut überein, dass diese Fälle einen ernsteren Verlauf nehmen: fötider Ausfluss wurde 5 mal beobachtet (XXXIII, XXXIV, XXXVI, XXXVII, XL), Schüttelfröste 2 mal konstatiert (XXXIII, XXXVI), Temperatursteigerungen bis 39,6 (XXXV) und 40,5 (XXXVI) beobachtet. Das Fieber dauerte nach der Ausräumung drei Tage in dieser Höhe fort und fiel dann in drei Tagen allmählich zur Norm ab (XXXV), oder aber die Temperatur erreichte nur 38,1, aber hohe Pulsfrequenz in den nächsten Tagen nach der Ausräumung deutete darauf hin, dass im Uterus noch infektiöse Prozesse sich abspielten (XXXVIII). Bemerkenswert ist Fall XXXIX, in dem unmittelbar nach einer Abrasio eine Temperatursteigerung bis 37,9 auftrat, offenbar abhängig von bereits intrauterin vorhandenen Bakterien. Die drei Tage später erfolgende Temperaturerhebung auf 39,3 fiel erst nach nunmehr vorgenommener vollkommener Ausräumung zur Norm ab, aber auch erst nach zweitägiger Temperatursteigerung auf 39 und Pulserhöhung auf 120. Es lehrt dieser Fall wiederum, dass Temperatursteigerungen unmittelbar im Anschluss an Ausräumungsversuche auf einen bereits septischen Uterusinhalt zu schliessen gestatten, und ferner dass, wenn in solchen Fällen das Material nicht vollständig entfernt wird, die Gefahr der Infektion sich wesentlich steigert. Fall XL illustriert diese Gefahr deutlich. Hier führte trotz der Ausräumung und der später wegen andauernden hohen Fiebers vorgenommenen vaginalen Totalexstirpation die bereits erfolgte Allgemeininfektion zum Tode.

Das zusammenfassende Resultat über die berichteten 19 Fälle von Fieber bei Abort lautet nunmehr: Fieber bei Abort trat auf:

1. bei nicht untersuchten und nicht operierten Fällen 4 mal (XXVI, XXXII, XXXIII, XXXIV). Darunter befindet sich ein fieberfrei eingelieferter Fall (XXV), welcher spontan in ein fieberhaftes Stadium überging. In diesen 4 Fällen konnten jedesmal pathogene Keime nachgewiesen werden. Eine Ausseninfektion ist in diesen Fällen ausgeschlossen. Fieber kann hier nur durch Aszendenz der Keime erklärt werden.

2. Bei untersuchten, aber nicht operierten Fällen, wobei die Untersuchung dem Fieber längere Zeit vorausging: 2 Fälle (XXVIII, XXIX), ein Fall mit tödlichem Ausgang (XXIX). Es ist eine Ausseninfektion in diesen Fällen wahrscheinlich.

3. Bei untersuchten fieberfreien Fällen im Anschluss an die Ausräumung: 3 Fälle (XXVI, XXVII, XXXIX). Hier entsteht das Fieber durch die Tätigkeit von Bakterien, die bereits vor der Ausräumung im Uterus deponiert waren.

4. Bei auswärts untersuchten und auswärts operierten Fällen, wohl sicher als der Ausdruck einer Ausseninfektion: in 9 Fällen.

5. Bei im Hause Operierten während der Manipulationen zur Einleitung des künstlichen Aborts: 2 Fälle (XXX, XXXI).

Die Prognose dieser Temperatursteigerungen bei Abort ist im allgemeinen eine gute. Dennoch lehrt ein auswärts untersuchter und tamponierter Fall (XL) mit tödlichem Ausgang und ein auswärts untersuchter, nicht operierter Fall mit tödlichem Ausgang (XXIX) die grosse Gefahr, die in all diesen Fällen verborgen liegt. Die Fieberfreiheit schliesst nicht Keimfreiheit in sich. Die Virulenz der Keime aber, die in jedem Fall von protrahiertem Abort vorhanden sind, lässt sich nicht abschätzen, und darum nicht prognostisch beurteilen.

Die Untersuchung von 7 Fällen von Endometritis p. Abortum (Lochienuntersuchung und Schnittuntersuchung) ergab einen keimfreien Uterusinhalt.

Es scheint also die Anwesenheit der Keime bei Abort im Uterus an das Vorhandensein von absterbendem Material gebunden zu sein. Fehlt dieses, so finden die Keime keine Existenzmöglichkeit im Uterus.[1])

Die Art wie die Keime aszendieren, konnte an einem vom Uterus in die Scheide herabhängenden Blutgerinsel studiert

[1]) cf. Menge, Bakteriologie des weiblichen Genitalkanales, Teil 1, S. 232

werden: In einem auswärts und im Hause nicht untersuchten, fieberfreien Fall (II) hing ein walnussgrosses Blutgerinsel im äusseren Muttermund. Dies wurde aseptisch in Alkohol übertragen. Auf verschiedenen Querschnitten zeigte sich eine regellose Anordnung massenhafter kurzer, dünner Stäbchen, welche nur an der Oberfläche gelagert waren und im Zentrum vermisst wurden. Diese Stäbchen stimmten mit denjenigen überein, welche in 2 durch mehrere Tage voneinander getrennten Lochienentnahmen gefunden wurden.

Es kann hier, da keinerlei Untersuchung stattgefunden hatte, nicht zweifelhaft sein, dass die Scheidenkeime an der Oberfläche des Blutgerinsels durch die Cervix in die Uterushöhle sich aufwärts verbreitet haben. Dieser Modus der Aszendenz wird, da heraushängende Blutkoagula etwas alltägliches sind, deshalb auch ein recht häufiger sein.

Eine gesonderte Betrachtung verdient die Verbreitung der Bakterien innerhalb der ausgeräumten Massen. In 2 von 44 Fällen wurden keine Schnittuntersuchungen ausgeführt. 33 mal ergaben sie ein positives Resultat, und in 22 Fällen wurde eine besondere Aufmerksamkeit auf die Ausbreitung der Bakterien innerhalb des Abortmaterials gerichtet.

Das Ergebnis dieser Studien ist folgendes:

Die Ausbreitung der Keime im Uterus fand auf verschiedene Weise statt, je nachdem es sich um einen Abortus imperfectus oder einen Abortus imminens handelte.

Beim Abortus imp. beobachteten wir den Sitz der Bakterien mit grösster Häufigkeit in den angelagerten Blutkoagulis und in den intervillösen Räumen, seltener in den Deciduamassen (11 mal). Am hartnäckigsten leisten offenbar die Chorionzotten Widerstand, die in den meisten Fällen völlig keimfrei gefunden wurden; nur 7 mal unter 29 Fällen enthielten sie Keime, dann aber auch immer sehr viel spärlicher als das übrige absterbende Material. Die Kernfärbung des Chorionzottenepithels ist gewissermassen ein Gradmesser für die Virulenz der Keime der Uterusflüssigkeit. Ist jenes Epithel in Zerfall begriffen, so geht die hohe Virulenz der Keime auch aus ihrer Qualität und Einwirkung im Tierversuch zur Genüge hervor. Nur einmal konnte in einem Falle stark zersetzter Abortreste eine deutliche Nekrose ganzer Zotten beobachtet werden. (XXIV). (S. Tafel I/II, Abb. 1.)

Bezüglich der Ausbreitung der Keime beim Abortus imminens haben wir 2 Arten zu unterscheiden:

1. Es erfolgt die Ausbreitung innerhalb der Eihäute und von hier aus gegen die Eihöhle zu. Dies ist der gewöhnliche Modus in den ersten Monaten der Schwangerschaft, wo das Ei in toto ausgestossen wird. Er konnte 4 mal beobachtet werden (XXIII, XXV, XXVI, XXX). Er wurde jedoch auch einmal bei einem Abort im 5. Monat konstatiert (XLIII).

Im Falle XXIII förderte die Abrasio das degenerierte Ei zu Tage. Es handelte sich um einen Abort im 2. Monat. In den Schnitten, in welchen das Ei im Ganzen getroffen war, ergab sich folgendes Bild: Im Zentrum Chorionzotten, zerfallend, mit hyalinem Ring und schlecht sich färbenden Kernen, rings herum zerfallende Decidua und Blutkoagula. Dichte Haufen von kleinen Kokken und dünnen Stäbchen umlagern in Reihen die Chorionzottenzone innerhalb der Decidua und den Blutkoagulis. Keine Keimanlage mehr vorhanden. Innerhalb der intervillösen Räume spärliche Bakterienhaufen.

Die Ausbreitung der Keime erfolgte also hier in den Eihäuten.

Im Falle XXVI wurde ein nussgrosses Stück (das Ei selbst) manuell entfernt. Das ganze Ei war von Blutgerinseln umschlossen. Im Innern keine Keimanlage mehr. Reichlich Deciduagewebe mit uterinen Drüsen. Im Zentrum Zotten. Schlechte Kernfärbung des Zottenepithels. Die Anhäufung der Bakterien findet sich geradezu in Drusenbildung in den peripheren Partien (s. Taf. I/II, Abb. 2).

Auch hier erfolgte die Ausbreitung der Keime in den Eihäuten.

Andeutung für diesen Modus der Ausbreitung der Bakterien in den Eihäuten konnten auch an den untersuchten Abortresten bei Abortus imp. wiederholt gefunden werden, insofern 15 mal ein Vorwiegen der Bakterienansammlung in der Trennungsschicht der fötalen Placenta konstatiert wurde.

2. Es erfolgte die Ausbreitung der Bakterien durch primäre Infektion des Fruchtwassers. Dieser Befund wurde 2 mal erhoben (XXIX und XLIV). Beides waren Fälle von Abort im 4. — 5. Monat; während aber in dem einen Fall die Bakterien von dem Fruchtwasser aus durch das Amnion in die intervillösen Räume (s. Taf. I/II, Abb. 3, 4, 5) in grossen Scharen eindrangen, musste man in dem andern Falle annehmen, dass von dem Fruchtwasser aus eine Infektion des Fötus erfolgt war, von dessen Herz aus dann die Chorionzotten mit Bakterienthromben embolisiert wurden.

Diesen letzten Fall gebe ich hier ausführlich wieder:

XLIV. B., 37 J., Ab. imp. m. V. op. 16. X. 03. Dauer des Aborts? Die Periode ist nie einen Monat fortgeblieben; im Juni trat die Blutung 6 Tage zu früh auf und dauerte 29 Tage, dann hörte sie 2 Tage auf. Dann wieder 8 Tage stark, dann wieder Aufhören derselben für $1^1/_2$ Tage, dann dauernd geringe Blutung mit abendlicher Steigerung bis zur Einlieferung.

2 mal vom Arzt innerlich untersucht bei der Aufnahme, 3 mal mit Handschuhen untersucht. Am 14. X. Einleitung des Aborts durch Jodoformgazetamponade, des Cervix und der Vagina. Abends Tampon entfernt. Selten auftretende schwache Wehen. Nachts geringe Blutung. Am 15. X. Dilatation des Cervix, künstlicher Blasensprung. Tamponade des Cervix und der Vagina mit Jodoformgaze. T. 38,8, am Nachmittage Wehen häufiger. Am 16. X. 1 Uhr nachts spontane Ausstossung eines 20 cm langen Fötus, eine Stunde darauf Credéversuch. Wegen eines im Anschluss daran Collaps ähnlichen Zustandes unterbleibt die manuelle Ausräumung bis zum Abend des nächsten Tages, so dass die Placenta 19 Stunden nach der Geburt des Fötus geholt wurde. Am folgenden Tage T. 37,4, P. 120, dann allmählicher Abfall zur Norm.

Keine Lochienabnahme. Resultat der Schnittuntersuchung. Die Gefässe des Amnion, der Membrana chorii und fast sämtlicher Zottenkapillaren sind mit Kokkenthromben fast vollständig embolisiert. Bei schwacher Vergrössernng ist an Hand der Verästelung der Zottenkapillaren, welche mit Kokken wie ausgegossen erscheinen, deren Verlauf mühelos zu verfolgen (s. Taf. I/II, Abb. 6). Das Präparat gewinnt dadurch ein marmoriertes Aussehen. Ausserhalb der Chorionzottengefässe fehlen die Bakterien so gut wie gänzlich.

Am Nabelstrang lässt sich nachweisen, dass die Intima der Vene und der beiden Arterien von der Einmündungsstelle in die Placenta ab bis zur Unterbindungsstelle, einen kontinuierlichen Bakterienbelag enthält, das Zwischengewebe ist frei von Bakterien.

Der Fötus ist leider verloren gegangen.

Nach der Art der Ausbreitung der Bakterien in den fötalen Gefässen des Nabelstrangs und der Placenta ausschliesslich, glauben wir schliessen zu können, dass eine septische Infektion des Fötus vom Fruchtwasser aus, vielleicht im Anschluss an einen vorzeitigen Blasensprung erfolgt war, und dass vom Herzen des Fötus aus die Bakterienmassen durch die Nabelstrangarterien in die Chorionzottenkapillaren embolisiert wurden, aus welchen sie dann durch die

Nabelvene in den Körper des Fötus zurückkehrten. Die Aufnahme von Bakterien in den Fötus kann, wie wir auf Grund anderweitig erfolgender Mitteilungen zu sagen berechtigt sind, vorwiegend durch den Respirationstraktus erfolgen; von den Lungen aus geschieht dann der Übertritt in das Herz.

3. Andeutungen dafür, dass die Ausbreitung der Bakterien innerhalb der Eihäute sowohl als gleichzeitig vom Fruchtwasser aus durch das Amnion in die Placenta hinein stattfinden kann, fanden sich 2 mal (XXV und XLII).

Als Endresultat dieser Gesamtuntersuchungen stelle ich folgende Sätze auf:

1. Es bleibt in keinem Fall von protrahiertem Abort der Uterus auf die Dauer keimfrei.

2. Die Bakterien gelangen entweder durch Aszendenz aus der Scheide und der Vulva oder durch Aussenin fektion (manuelle oder instrumentelle Übertragung) in die Uterushöhle. In beiden Fällen können die Keime pathogen sein, Fieber erzeugen und zu tödlichem Ausgang führen.

3. Die spontane Ascendenz der Keime ist an retiniertes totes Material im Uterus gebunden. Ohne dieses tritt sie nicht ein.

4. Der gewöhnliche Modus der Ascendenz ist der, dass die Bakterien über herabhängende Blutgerinsel in die Uterushöhle hinauf sich verbreiten.

5. Die Keime ascendieren entweder zwischen den Eihäuten, oder sie gelangen vom Fruchtwasser aus durch das Amnion in die intervillösen Räume.

Als Konsequenz für unsere therapeutischen Bestrebungen ergibt sich, dass es bei der Gefahr, welche dem Uterus durch Ascendenz der Keime bevorsteht, geboten erscheint, in Fällen von protrahiertem und artefiziellem Abort genaue Temperaturmessungen vorzunehmen. Tritt Fieber, wenn auch nur leichter Art auf, so haben wir es eben so ernst zu nehmen, wie die Temperatursteigerungen bei der Geburt und müssen, indem wir in ihnen den ersten Anfang einer Allgemeininfektion erkennen, den Uterus von seinem Inhalt befreien und gründliche, desinfizierende Ausspülung anschliessen. Für die Fälle von unvollkommenem Abort, in welchen nach diesen Untersuchungen

der tote Uterusinhalt lange Zeit, bevor Fieber auftritt, keimhaltig ist, ist die Befürchtung eines septischen Verlaufs mehr als bisher in den Vordergrund gerückt und hat zu gelten, sofort nach sichergestellter Diagnose die Ausräumung vorzunehmen und sorgfältig eine Zurücklassung von Resten zu vermeiden.

Die untersuchten Fälle sind folgende:

Die 8 auswärts nicht untersuchten und nicht operativ behandelten **fieberfreien** Fälle.

1. Gruppe: 5 Fälle:

ausserhalb nicht untersucht, im Hause nicht untersucht, Lochienabnahme vor jeder Untersuchung.

2. Gruppe: 3 Fälle:

ausserhalb nicht untersucht. Lochienabnahme nach der Sprechstunden-Untersuchung, jedoch vor der Ausräumung.

Erste Gruppe: Ausserhalb nicht untersucht, im Hause nicht untersucht, Lochienentnahme vor jeder Untersuchung: 5 Fälle.

I. E., 36 J., op. 13. V. 03. Ab. imp. m. III.

Dauer des Aborts 10 Tage: starke Blutung, in den ersten 2 Tagen gingen Stücke ab.

Aufnahme T. 36,5, P. 85. Bei der Einstellung im Speculum vor jeder Untersuchung hängt aus dem Cervix ein über taubeneigrosses Blutgerinsel aus dem äusseren Muttermund in die Scheide. Nach der Ausräumung glatter Verlauf.

Resultat der Lochienuntersuchung vor der Ausräumung bei der Aufnahme:

Staphylococcus albus, Streptokokken, Stäbchen: zwei Formen: a) dick, b) dünn; beide beweglich, nach Gram sich entfärbend, beide nicht gasbildend. Ausserdem gasbildende Bakterien.

Resultat der Schnittuntersuchung: keine Bakterien.

II. K., 40 J., Aufnahme 1. VII. 03. Ab. imp. m. II. Dauer des Aborts zwei Tage. 1. VII.: Lochienentnahme vor jeder Untersuchung: kurze, dicke und dünne Stäbchen, beweglich, nach Gram sich nicht entfärbend, nicht gasbildend, grosse weisse Kolonien auf der Agarplatte. 6. VII.: zweite Lochienentnahme nach stattgehabter Untersuchung in der Ambulanz mit Handschuhen: spärlich Staphylococcus albus in der Platte, dieselben Stäbchen, wie oben. Tierversuch mit der infizierten Bouillon reaktionslos. Bei der ersten Lochienentnahme wurde ein wallnussgrosses Blutgerinsel, welches

aus dem Muttermund in die Scheide herabhing, aseptisch in Alkohol übertragen: auf verschiedenen Querschnitten zeigt sich eine regellose Anordnung massenhafter kurzer, dünner Stäbchen, welche nur an der Oberfläche gelagert sind und im Zentrum vermisst werden (Färbung nach W.).

Da die Patientin sich weigerte, sich operieren zu lassen, so wurde sie entlassen, und kann der Fall deshalb als nicht abgeschlossen betrachtet werden.

III. R., 26 J., op. 17. IX. 03. Abortus imperfectus m. II. Dauer des Aborts 12 Tage.

Ausserhalb nicht untersucht. Lochienabnahme vor jeder Untersuchung.

Letzte regelmässige Periode Ausgangs Juli. Am 5. September Beginn des Aborts mit schwacher Blutung. Seit dem 13. IX. starke Blutung und Krämpfe. Gestern Abend Klumpenabgang.

Aufnahme T. 36,5, P. 90. Am 19. IX.: Laminaria. Tamponade mit Jodoformgaze; am 17. IX. Ausräumung mit der Eizange. T. nicht über 37,5, P. einmal 100; fieberfreier Verlauf.

Resultat der Lochienuntersuchung: Streptokokken, gasbildende Stäbchen (nach Gram sich nicht entfärbend, nicht Bacterium coli).

Tierversuch: 5 ccm einem Kaninchen subkutan: wallnussgrosse Abscessbildung. Streptokokken und Staphylokokken daraus reinzuzüchten.

Resultat der Schnittuntersuchung: innerhalb der maternen Fläche der Placenta massenhaft Kokken, gewöhnlich in Diploanordnung. Die Deciduabalken zeigen stellenweise in ihrem Innern eine breite Strasse, angefüllt mit Stäbchen und Kokken. Die Blutkoagula in den intervillösen Räumen erfüllt von Bakterien. Die Zotten sind frei.

Die Bakterien haben sich also innerhalb der Eihäute ausgebreitet und sind von da in die intervillösen Räume vorgedrungen.

IV. Schn., 40 J., op. 11. I. 04. Abortus imp. m. III. Dauer des Aborts 4 Tage.

Lochienabnahme vor jeder Untersuchung. Es ist ein gänzlich ununtersuchter Fall.

Letzte regelmässige Periode Anfang Oktober. Seit 4 Tagen starke Blutungen und Krämpfe.

Aufnahme T. 37,2, P. 80. Ausräumung mit der Eizange. Keine Steigerung der Temperatur- und Pulsfrequenz.

Resultat der Lochienentnahme: reichlich anaerob wachsende Bakterien mit spärlicher Gasbildung. Feinste nach Gram sich entfärbende Stäbchen, die aber wegen anderer kultureller Eigenschaften nicht Bacterium coli sind. Ferner tetragenus ähnliche Kokken.

Tierversuch: pflaumengrosse Abszessbildung. Spaltung: keine Bakterien im Abstrichpräparat, dagegen Eiterkörperchen.

Resultat der Schnittuntersuchung: reichlich Deciduagewebe und Blutkoagula. Darin Stäbchen und Kokken nicht besonders reichlich. —

Zweite Gruppe: Ausserhalb nicht untersucht, Lochienabnahme nach der Sprechstunden-Untersuchung, jedoch vor der Ausräumung: 2 Fälle; hierher gehört auch ein Fall: ausserhalb nicht untersucht, in der Ambulanz mit Handschuhen untersucht, keine Lochienabnahme, jedoch Schnittfärbung.

V. S., 37 J., op. 15. VII. 03. Ab. imp. M. III.

Dauer des Aborts: letzte regelmässige Periode 20. Dezember. Januar und Februar keine Periode, Mitte März schwache Blutung bis Ende April. Die Blutung cessiert dann bis 17. Juni. Dann schwache eintägige Blutung. Am 27. Juni wieder geringe Blutung. Anfang Juli starke dreitägige Blutung mit starkem Klumpenabgang.

Ausserhalb nicht untersucht, hat sich selbst mit Borsäure ausgespült; vor der Lochienentnahme in der Sprechstunde untersucht. Gleich nachher Lochienentnahme, danach Tamponade der Scheide wegen Blutung. Aufnahme T. 37°, P. 87. Völlig fieberfreier Verlauf.

Resultat der Lochienuntersuchung vor der Ausräumung: Streptokokken: reichlich auf Agarstrich, Agar anaerob, in der Bouillon, auf der Platte. Tierversuch: von der Bouillon 6 ccm subkutan einem Kaninchen: diffuse Rötung und Schwellung, dann derbe markstückgrosse Infiltration, die sich zurückbildet. Resultat der Lochienuntersuchung direkt nach der Ausräumung: Streptokokken; in den Schnitten nach W. nichts.

VI. Z., 44 J., op. 21. VII. 03. Ab. imp. m. III.

Dauer des Abortes 4 Wochen: Ende März letzte Periode; nach 6wöchentlicher Pause schwache Blutung. Am 17. Juni Abgang der Frucht ohne starke Blutung, dann 14tägige Pause, dann achttägige schwache Blutung, dann dreitägige Pause, dann und zwar jetzt vor acht Tagen mittelstarke zweitägige Blutung. Am Tage vor der Aufnahme sehr starke Blutung.

Nicht vom Arzt, nicht von der Hebamme untersucht. 3 mal innerlich in der Ambulanz untersucht zu verschiedenen Zeiten, bei

der jetzigen Aufnahme nur einmal mit sterilen Handschuhen. Kurz nach der Untersuchung Lochienentnahme. Aufnahme T. 37°, P. 110, 3 Tage nach der Aufnahme Ausräumung. Völlig fieberfreier Verlauf.

Resultat der Lochienuntersuchung vor der Ausräumung: Abstrichpräparat: intrazellulär gelegene Diplokokken, kulturell: kurze, dicke, nach Gram sich entfärbende, und lange, nach Gram sich färbende, beide nicht gasbildende, aber anaerob wachsende Stäbchen. Die dünnen Stäbchen mit kleinen, runden, hellen, die dicken mit grösseren matt ausseheuden Kolonien auf der Platte. Resultat der Schnittfärbung: spärliche Stäbcben, reichliche Diplokokken, ähnlich dem Diplococcus pneumoniä Fränkel.

Hierzu kommen zwei Fälle, bei welchen ausserhalb eine Untersuchung nicht stattgefunden, in der Klinik eine Untersuchung mit Handschuhen erfolgte und dann am ausgeräumten Material eine kulturelle Prüfung vorgenommen wurde.

VII. St., 35 J., op. 16. II. 04. Abortus imp. m. III. Dauer des Aborts 3 Tage.

Nicht innerlich untersucht. Keine Lochienabnahme. Kulturelle Prüfung aus dem ausgeräumten Material.

Aufnahme T. 37°, P. 90. Keine Steigerung nach der Ausräumung.

Resultat der kulturellen Prüfung: Staphylococcus albus und Stäbchen.

Tierversuch mit 6 ccm Bouillon und Kondenswasser: kleinapfelgrosser Abszess: im Eiter Kokken und Stäbchen.

Resultat der Schnittuntersuchung negativ.

VIII. Schm., 33 J., op. 24. VIII. 03. Abortus imp. m. III. Dauer des Aborts 2 Tage.

Nicht untersucht ausserhalb, in der Ambulanz mit Handschuhen untersucht. Aufnahme T. 36,7°, P. 80. Keine Steigerung nach der Ausräumung.

Resultat der Schnittuntersuchung: lange, dicke Stäbchen und Kokken.

An diese 8 auswärts nicht untersuchten **fieberfreien** Fälle von Abort reihe ich nunmehr 16, bei welchen auswärts eine innere Untersuchung stattgefunden hatte, in denen der Verlauf fieberfrei war.

IX. K., nicht op.; spontaner Verlauf. 21. V. 03. Ab. imm. m. IV.

Dauer des Aborts 8 Wochen: Mitte Februar Schmerzen im Leibe und zweitägige Blutung. Dasselbe Mitte April. Vom 4. Mai bis zum 18. unaufhörliche Wehen und Blutung. Ein Arzt untersuchte einmal acht Tage vor der Aufnahme und machte eine Ausspülung, sowie eine Tamponade mit Gaze. Nach zwei Tagen entfernte er die Gaze.

Völlig fieberfreier Verlauf. Aufnahme T. 37,5°, P. 80. I. Resultat der Lochienuntersuchung bei der Aufnahme vor jeder Untersuchung:

Staphylococcus albus liquefac.: In Bouillon auf Agarstrich und -Stich, sowie anaerob wachsend.

II. Resultat der Lochienuntersuchung am Tage nach der Geburt: steril.

III. Schnittpräparate: in den decidualen Partien der Placenta, namentlich in den Lymphspalten, sowie in den intervillösen Räumen Häufchen von Kokken, hier und da auch Stäbchen.

X. G., 21 J., op. 1. VIII. 03. Ab. imp. m. III:

Letzte Periode 12. II. 1903, dann Pause bis 24. V., von da ab 2 Wochen starke Blutung, mit Klumpenabgang. Dann ununterbrochen bis jetzt schwache Blutung. Ende Juni vom Arzte untersucht ca. fünf- bis sechsmal innerlich, ein instrumenteller Ausräumungsversuch vor 4 Wochen. Da die Blutung nicht aufgehört hat, kommt sie in die Klinik.

Aufnahme T. 37°, P. 85. Völlig fieberfreier Verlauf. Resultat der Lochienuntersuchung vor der Ausräumung: Abstrichpräparat: Diplokokken, kulturell — 0, die Schnittuntersuchung: die Eihäute, namentlich nach der uterinen Fläche zu durchsetzt von **Kokken** in Staphylo- und Strepto-Anordnung, namentlich auch an der Stelle, wo Placenta foetalis und materna zusammenstossen. Die Zotten selbst nur wenig von Kokken infiltriert.

XI. Gr., 32 J., op. 5. IX. 03. Abortus imp. m. III.

Dauer des Aborts 5 Wochen; letzte Periode Mitte Mai; seit Anfang August ununterbrochen stärkere, dann schwächere Blutungen. Innerlich einmal durch den Arzt vor acht Tagen untersucht: nicht operiert.

Lochienabnahme vor der Untersuchung im Hause.

Aufnahme T. 37,4°, P. 80. Keine Steigerung nach der Ausräumung.

Resultat der Lochienuntersuchung: zweierlei Stäbchenformen (die nicht Bacterium coli sind):

1. Kurze, dicke, bewegliche, nach Gram sich entfärbende, keine gasbildende. 2. Lange, nach Gram sich nicht entfärbende, keine gasbildende. Kein Tierversuch.

Resultat der Schnittuntersuchung: reichlich Stäbchen in der Decidua, in den Zotten und in den Blutgerinseln.

XII. Ho., 24 J., spontaner Verlauf. Ab. im. m. IV—V.

Dauer des Aborts 11 Tage, letzte Periode Ende Juni. Am 16. X. Beginn des Aborts: fortdauernde Blutung bis jetzt.

Am 17. X. spontane Ausstossung. T. 36,8, P. 110. Keine Steigerung.

Auswärts von der Hebamme untersucht. Lochienabnahme vor der Untersuchung in der Klinik.

Resultat der Lochienuntersuchung: Reinkultur von dünnen Stäbchen. Resultat der Schnittuntersuchung negativ.

XIII. O., 29 J., Ab. im. V—VI.

Dauer des Aborts 12 Wochen; spontaner Verlauf 29. XI. 1903. Aufnahme T. 37,5, P. 100. Keine Steigerung.

Letzte Periode Mitte Juni. Beginn der Blutung Anfang September, dann 14 Tage geringe Blutung, dann 14 Tage Pause, dann von neuem geringe Blutung einige Tage lang, dann wieder Pause von 3 Wochen. Vor 4 Wochen Abgang von Fruchtwasser, alle Augenblicke sei Wasser abgegangen, darunter etwas Blut: 8 Tage lang. 3 Wochen setzte dann der Wasserabgang aus. Vor 3 Tagen neuer Wasserabgang mit geringer Menge Blut.

Auswärts 3 mal von der Hebamme untersucht.

Lochienabnahme vor der Untersuchung in der Klinik. Resultat: lange, schmale Stäbchen, in Ketten wachsend, kein Gas bildend, nicht beweglich, nicht nach Gram sich entfärbend.

Resultat der Schnittuntersuchung: vereinzelte Stäbchen.

An diese Fälle schliesse ich die ausserhalb untersuchten Fälle an, bei denen die bakteriologische Prüfung erst nach der Untersuchung in der Ambulanz stattfand.

XIV. L., 28 J., op. 220. 03. Ab. imp. m. III—IV. Dauer des Aborts 8 Wochen, ausserhalb Ausräumungsversuch durch den Arzt. Einmal von der Hebamme untersucht. Aufnahme T. 37, P. 97, keine Steigerung.

Resultat der Lochienuntersuchung: Staphylococcus albus, Bacterium coli, Stäbchen. Schnittfärbung: dasselbe.

XV. Sch., 40 J., op. 2. VII. 03. Ab. imp. m. 2—3; ausserhalb untersucht und operiert. Im Hause untersucht. Lochienentnahme erst nach der Ausräumung.

Letzte regelmässige Periode Anfang März. Seit Anfang Mai Blutung. Zuerst blutete es bis Anfang Juni. Dann hörte es wieder für 8 Tage auf. Dann wieder 3—4 Tage lang mittelstarke Blutung und wieder Pause. Erste Untersuchung durch den Arzt Ende Mai. Am 23. Juni zweite Untersuchung durch

den Arzt, welcher einen Kautschuckballon einführte, welcher 8 Tage lang täglich gewechselt wurde. Am letzten Tage legte er mit dem Ballon einen Stift ein. Danach soll er eine Auskratzung gemacht haben. 2 Tage später neue Blutung und deshalb Überführung in die Klinik.

Aufnahme T. 37°, P. 150! Hier zweimal Abrasio: wenig Material. T. andauernd nicht über 37,5°, P. am zweiten Tage noch 100, dann 90.

Resultat der Lochienuntersuchung 4 Tage nach der Ausräumung: reichlich Staphylococcus und Streptococcus (im Abstrichpräparat und sämtlichen Nährböden) offenbar pathogen! Siehe Tierversuch. 10 ccm der zwei Tage im Brütofen stehenden Bouillon einem Kaninchen in die Bauchdecken, intravenös, einverleibt: tot nach 12 Stunden. Das Herzblut in sämtlichen Abschnitten des Herzens thrombosiert. In den Thromben: massenhaft intrazellulär gelegene Streptokokken.

Resultat der Lochienentnahme am Tage nach der ersten Abrasio: alles steril.

Resultat der Schnittuntersuchung: Chorionzotten vorhanden. In den Blutgerinseln, welche den Abortresten aufsitzen, massenhaft Streptokokken und andere Kokken. Hier und da auch Stäbchen. (Färbung nach W.)

Dieser Fall lehrt, dass bei völlig fieberfreiem Verlauf bei unvollkommenem Abort in der Uterushöhle Strepto- und Staphylokokken mit ausgesprochen pathogenen Eigenschaften vorkommen können, wie sich aus dem Tierversuch eklatant herausstellt. Auffallend ist hier im klinischen Bilde die bei der Aufnahme vorhandene gesteigerte Pulsfrequenz auf 150, welche als einzige objektive Störung im Allgemeinbefinden heraustritt. Dieser Fall lehrt ferner wieder deutlich, dass der Uterus bei stark septischer Infektion seines Inneren offenbar in den ersten Monaten der Schwangerschaft dem Eindringen der Keime in seine Wandung und der Verbreitung in den Körper einen weit erheblicheren Widerstand entgegensetzt, als er dazu am Ende der Schwangerschaft imstande zu sein scheint.

XVI. B., 31 J., op. 11. V. 03. Ab. imp. m. III.

Letzte Periode Ende September. Abort im III. Monat Anfang Januar. Die Nachgeburt soll damals vollständig gekommen sein. Nach diesem Abort blutete es ununterbrochen 6 Wochen, im März setzte die Blutung etwa 3 Wochen lang aus, fing aber vor 6 Wochen wieder an und war sehr stark. Es gingen leberartige Brocken ab.

2 Tage vor ihrer Aufnahme vom Arzt innerlich untersucht. Untersuchung auch in der Ambulanz. Bakteriologische Untersuchung an dem ausgeräumten Material: Staphylococcus liquefac., Bacterium coli (dicke, kurze Stäbchen, beweglich, nach Gram sich entfärbend, anaerob Gas bildend). Schnittfärbung nach R. und W. negativ. Aufnahme T. 37,5°, P. 85; glatter fieberfreier Verlauf.

XVII. A., 23 J., op. 17. VI. 03. Ab. imp. m. II—III.

Am 3. Januar 1903 Abort mit 8 Wochen, dabei heftige Blutung, die bis zum 18. III. andauerte, am 3. und 8. März Auskratzung durch den Arzt, vom 9. April sechstägige Blutung, vom 18. Mai ab blutete es wieder bis jetzt abwechselnd stark und schwach.

Aufnahme T. 37,4°, P. **100**. Untersuchung in der Ambulanz. Keine Lochienentnahme. Schnittuntersuchung nach der Ausräumung. Fieberfreier Verlauf: In den ersten Tagen T. andauernd unter 37°, P. 80—95, vom 5. Tage ab wiederholt T. 37,5° und P. 97—100.

Resultat der Schnittuntersuchung: Staphylo- und Streptokokken (W.), spärliche Chorionzotten innerhalb von Blutgerinseln.

Auch hier fällt die Steigerung der Pulsfrequenz auf, die wohl nichts Zufälliges darstellt, sondern im Zusammenhang mit der Anwesenheit von Streptokokken in der Uterushöhle ihre Erklärung findet.

XVIII. G., 22 J., op. 22. VIII. 03. Ab. imp. m. III.

Dauer des Aborts 3 Wochen: vor 3 Wochen achttägige Blutung, dann achttägige Pause, dann sehr starke Blutung mit Abgang von Klumpen, dann wieder achttägige Pause. Seit gestern starke Blutung.

Aufnahme T. 36,5°, P. **110**. P. noch mehrere Tage so nach der Ausräumung. Glatter Verlauf; P. dann auch 80. Untersucht ausserhalb ohne Desinfektion vom Arzt, welcher nicht wusste, dass ein Abort vorlag, am Tage vor der Einlieferung. Keine Lochienuntersuchung, nur Schnittpräparate: diffus liegende Kokken, oft auch Diplokokken, mehr in der Trennungsschicht der Decidua, aber auch in den intervillösen Räumen, namentlich in dem Blutgerinsel, sowie auch in den Epithelien der Zotten.

XIX. F., 26 J., op. 2. VII. 03. Ab. imp. m. II—III auswärts untersucht und operiert, im Hause untersucht, keine Lochienentnahme, nur Untersuchung der Schnitte.

Angaben bei der ersten Aufnahme 19. V.: Letzte Periode Anfang April, Blutung seit 16 Tagen, in den ersten 2 Tagen mässig, dann sehr stark. Wenige Tage vor dieser Aufnahme machte der Arzt eine Abrasio. Während des Aufent-

haltes in der Klinik in den ersten beiden Tagen Fieber: am ersten Tage T. 40,1, P. 120, am zweiten Tage T. 38,5, P. 100, dann während der weiteren 18 Tage der Beobachtung völlig fieberfreier Verlauf, P. 80. Nur Bettruhe. Am 27. VI. wieder aufgenommen. Am 11. VI. habe wieder eine leichte Blutung stattgefunden. Am 17. VI. desgleichen, sehr stark, mit Abgang von Klumpen; durch den Arzt wiederholt Tamponade vorgenommen.

Aufnahme T. 37,2, P. 100.

5 Tage bis zum Tage der Operation (Kolpotomie wegen Kystom und gleichzeitiger Abortausräumung) fieberfrei. Weiter auftretendes Fieber erklärt sich durch einen Abszess im Douglas. Dennoch gilt das Material als von einem fieberfreien Abort stammend.

Häufchen von Kokken, darunter Streptokokken, sowie Häufchen von dünnen, kurzen Stäbchen (W). Beide Arten zahlreich in den decidualen Partien, aber auch innerhalb der reichlich vorhandenen Zotten.

XX. B., 30 J., op. 14. IX. 03. Ab. imp. m. III. Dauer des Aborts 8—10 Wochen. Aufnahme T. 36,8, P. 80. Keine Steigerung, auswärts untersucht. Resultat der Lochienuntersuchung (nach der Untersuchung in der Ambulanz): spärliche, lange, dicke Stäbchen. Schnittuntersuchung: dasselbe.

XXI. K., 43 J., op. 9. XI. 03. Ab. imp, m.?

Letzte regelmässige Periode Mitte Juli, von Mitte August ab starke Blutung. Am 1. IX. Klumpenabgang. Die Blutung dauerte ununterbrochen bis Anfang November. Mitte Oktober eine stärkere Blutung.

Aufnahme T. 37,3, P. 90, keine Steigerung.

Dreimal auswärts untersucht, bei der Aufnahme dreimal ohne Handschuh untersucht. Lochienabnahme nach dieser Untersuchung.

Resultat der Lochienuntersuchung: Streptokokken, Bacterium coli.

Tierversuch (6 ccm Bouillon und Kondenswasser): Rötung, Abszessbildung.

Resultat der Schnittuntersuchung: Vorwiegend Streptokokken, wenig Stäbchen, besonders angehäuft in den intervillösen Räumen und den Blutkoagulis. An einzelnen Stellen Zotten in starker Nekrose (am freien Rande des gangränös zerfallenen Materials).

XXII. F., 37 J., Ab. im. m. III.

Dauer des Aborts 16 Wochen; nicht operiert entlassen.

T. und P. normal. Resultat der Lochienabnahme (nach den Untersuchungen ohne Handschuhe, übrigens auswärts nicht untersucht): Streptokokken und Stäbchen.

Tierversuch: 10 ccm Bouillon und Kondenswasser: Abszessbildung: darin Streptokokken. Tier nach 8 Tagen tot.

XXIII. B., 39 J., op. 5. II. 04 (die Abrasio fördert das degenerierte Ei zu Tage). Ab. im. II—III. Dauer des Aborts 4 Wochen. Aufnahme T. 37,2, P. 80, nach der Abrasio einmalige Pulserhöhung auf 110, T. normal.

Nicht untersucht ausserhalb. Im Hause dreimal untersucht vor der Abrasio, Lochienabnahme 3 Tage nach der Abrasio: kleine Kokken, welche kleinste helle Kolonien bilden, in Staphyloanordnung liegen und massenhaft auf sämtlichen Nährböden aufgehen, und Stäbchen (die nicht Bacterium coli sind).

Tierversuch: mit 5 ccm Bouillon und Kondenswasser: nach 7 Tagen Tod: Kokkensepsis in sämtlichen Organen, auch im Herzblut.

Schnittuntersuchung: das Ei im Ganzen: im Zentrum Chorionzotten, zerfallend, mit hyalinem Ring und schlecht sich färbenden Kernen, rings herum zerfallende Decidua und Blutkoagula.

Dichte Haufen von kleinen Kokken und dünnen Stäbchen umlagern in Reihen die Chorionzottenzone innerhalb der Decidua und der Blutkoagula. Keine Keimanlage mehr vorhanden. Innerhalb der intervillösen Räume spärliche Bakterienhaufen.

Die Ausbreitung der Keime erfolgt also hier in den Eihäuten.

XXIV. W., 31 J., op. 17. II. 03. Ab. imp. m. II—III.

Dauer des Aborts unbestimmt. Laktationsperiode infolge einer Geburt 1903. Am 6. XII. 1903 achttägige Blutung, 8 Tage später zehntägige starke Blutung, dann leichte Blutung Mitte Januar und Anfang Februar.

Aufnahme T. 37, P. 90. Keine Steigerung. In der Ambulanz zu verschiedenen Zeiten 4 mal untersucht.

Resultat der Lochienentnahme vor jeder Untersuchung bei der Aufnahme, reichlich Streptokokken. Resultat der Schnittuntersuchung negativ. Tierversuch: keine Abscessbildung.

Ich teile nunmehr die **fieberhaft verlaufenden** Fälle mit, und ich unterscheide dabei diejenigen, welche fieberfrei eintraten und zu denen sich dann Fieber gesellte (7 Fälle), von denjenigen Fällen, in welchen von vornherein bei der Einlieferung Fieber vorhanden war (12 Fälle).

Die 7 fieberfrei eingetretenen, dann fiebernden Fälle sind folgende:

XXV. Ein nicht untersuchter Fall, welcher plötzlich ohne äussere Veranlassung aus einem fieberfreien in ein fieberndes Stadium überging, so dass die Auslösung des Fiebers nicht durch eine Keimübertragung, sondern durch die in der Uterushöhle bereits vorhandenen Keime erklärt werden muss.

K., 33 J., op. VI. 03. Ab. imm. III.

Letzte regelmässige Periode Anfang Februar. Am 19. Mai war der Ring, den sie trug, herausgefallen; er wurde neu gelegt; dasselbe abermals am 21. V. Von da ab Beginn der Blutungen und wehenartige Schmerzen. Am 27. wieder in der Ambulanz untersucht, aber kein Ring eingelegt, Bettruhe verordnet. Vom 31. V. bis 3. VI. andauernd starke Blutung.

Aufnahme T. 36,8°, P. 72. Lochienentnahme vor der inneren Untersuchung (mit Handschuhen); am 4. und 5. VI. innere Untersuchung (mit Handschuhen). Am 4. VI. T. 36,8°, am 5. VI. T. 37,9°, P. 84, am 6. VI. T. 38,7°, P. 132; am 6. VI. mittags Wehen, gegen Abend Abgang des Fötus, manuelle Lösung der Placenta, sofortiger Abfall der T. zur Norm.

Ist also nur hier untersucht (mit Handschuhen).

I. Resultat der Lochienuntersuchung vor der Aufnahme in die Klinik:

Abstrichpräparate: Spärliche, dicke, kurze Stäbchen und spärliche Kokken. In der Agarplatte einzelne Staphylococcus albus liquefac. Kolonien. In der Bouillon: reichliche Staphylokokken und spärliche Stäbchen. Das Übrige blieb steril. — Im fieberfreien Stadium. —

Tierversuch mit der Bouillon (Bouillon 5 Tage im Brütofen): 4 ccm subkutan an einem Kaninchen. Erst Rötung und Schwellung, dann Abszessbildung. 4 Tage später Inzision eines eingedickten Abscesses, in welchem Kokken und Stäbchen sich nachweisen lassen.

II. Resultat der Untersuchung des bei dem stattfindenden Abort abgegangenen Blutes: im fieberhaften Stadium (6. VI.).

Im Abstrichpräparat spärliche Stäbchen, in der Bouillon spärliche Staphylokokkenkolonien, sonst alles steril.

III. Resultat eines neuen Kulturverfahrens, welches von der stark getrübten Bouillon vom 3. VI. am 8. VI. angelegt wurde:

Staphylococcus albus liquefac., Bacterium coli, andere lange Stäbchen (auf Agarstrich kleinste, durchsichtige Kolonien bildend, desgleichen auf Agarplatte massenhaft wachsend, eigen beweglich, nicht Gas bildend.

IV. Resultat einer Lochienentnahme vom 4. Tage nach stattgehabtem Abort (10. VI.):

Im Abstrichpräparat zahlreiche intrazellulär gelegene Kokken und Stäbchen (lange und dicke Formen), unter den Stäbchen Bacterium coli; die Kokken sind Staphylococcus albus.

V. Resultat aus der Placenta und den Eihäuten.

a) Eihäute: massenhaft in Häufchen und isoliert liegende Kokken, nie in ausgesprochener Streptoanordnung, vorwiegend in dem Chorion, aber auch subepithelial im Amnion. Im Epithel des Amnion ist kein Eindringen der Kokken zu erkennen. Die Häufchen liegen deutlich in den Bindegewebsspalten. Einzelne Kokken haften den Gefässwandungen an und sind auf der Wanderung durch die Wandung begriffen.

Zwischen Amnion und Chorion (kenntlich an hyalin entarteten Chorionzotten) und unterhalb des Chorions sind die histologischen Bestandteile eines Blutgerinsels zu erkennen. Die Kokkenanhäufung aber hält sich sowohl an diese, als an die eigentliche bindegewebige Grundlage beider Eihäute.

b) In demjenigen Teil, welcher den Übergang zwischen Placenta und Eihäuten darstellt, ist die Entwicklung der Bakterien in derselben Weise innerhalb der Eihäute bis in den Übergang in die Placentarstelle zu verfolgen. Die Placenta selbst erscheint in diesen Schnitten frei von Bakterien.

c) In einem andern Schnitte: Placenta von Amnion bedeckt: finden sich in dem Amnion oft dicht aneinanderliegende Häufchen und einzeln liegende Stäbchen, hier auch in dem fötalen Teil der Placenta innerhalb der Chorionzotten, im Epithel und in den Zottengefässen, ebenso in den intervillösen Räumen. Die Stäbchen sind lang und dünn.

Zusammenfassung: In den Lymphspalten des Chorion läve reichliche Häufchen von Staphylokokken, namentlich auch am Übergang in das Chorion frondosum. Innerhalb der fötalen Placenta, und zwar im Amnion, und innerhalb der intervillösen Räume spärliche, lange, dünne Stäbchen. Endresultat: Pathogener Staphylococcus albus liquefac., Bacterium coli und andere Stäbchen: In der Uterusflüssigkeit vor dem eigentlichen Abort; dasselbe in reichlicher Menge nach Abfall der T. in den Lochien; desgleichen in den Eihäuten und in der Placenta.

Es werden nun 2 Fälle berichtet, welche im Anschluss an die Ausräumung in der Klinik fieberten:

XXVI. H., 32 J., Ab. im. m. II. Dauer des Aborts 11 Tage, op. 25. I. 04.

Einmal vom Arzt untersucht. Nicht operiert. Einlegung eines Laminariastiftes in der Klinik. Manuelle Ausräumung: Entfernung eines nussgrossen Stückes (das Ei selbst).

Aufnahme T. 36,8°, P. 90, dann am folgenden Tage T. 37° und weiterhin normal.

Lochienabnahme vor der Ausräumung. Resultat: Streptokokken, Staphylokokken, Stäbchen.

Tierversuch 5 ccm Bouillon. Grosser Abszess: darin Staphylo- und Streptokokken.

Resultat der Schnittuntersuchung: massenhaft Stäbchen, Streptokokken und andere Kokken in den Blutkoagulis, in den intervillösen Räumen, in der Decidua, nicht in den Zotten.

Das ganze Ei von Blutgerinseln umschlossen; im Innern keine Keimanlage mehr, reichlich Deciduagewebe mit uterinen Drüsen peripher. Im Zentrum Zotten. Die Zotten haben ein Epithel, welches die Grenzen vermissen lässt. Schlechte Kernfärbung. Die Anhäufung der Bakterien geradezu in Drusenbildung in den peripheren Partien.

Die Ausbreitung der Keime in dem Abortmaterial erfolgte auch in diesem Fall innerhalb der Eihäute.

XXVII. K., 24 J., Ab. imp. m.? Dauer des Aborts? op. 20. I. 04.

Seit längerer Zeit die Periode alle 14 Tage; glaubt im August schwanger gewesen zu sein, weil die Periode 4 Wochen lang pausierte, dann sei eine starke Blutung mit Klumpenabgang eingetreten. Die Blutung dauerte 8 Tage, nach 3 Wochen kam sie wieder 8 Tage lang, die Blutung dauerte den ganzen November durch; sie war sehr stark im Dezember; vor Weihnachten geringer Blutabgang, im Januar keine Blutung.

Mit Ausspülungen behandelt, vom Arzt ausserhalb untersucht. In der Klinik vor der Abrasio 4 mal untersucht. Lochienabnahme 4 Tage nach der Abrasio.

Aufnahme T. 37,4°, P. 110. Am Tage der Abrasio 37. Am Tage darauf 38,6°, P. 120, von da ab allmählicher Abfall zur Norm.

Resultat der Lochienuntersuchung: Staphylococcus albus, aureus, citreus non liquefac., Stäbchen (nicht Bacterium coli).

Resultat der Schnittuntersuchung: massenhaft Häufchen von dünnen, kurzen Stäbchen und Diplokokken innerhalb der intervillösen Räume, in den Epithelien der Zotten, in den decidualen Zellen, innerhalb der uterinen Drüsen. Die Zellen der Zotten zeigen mangelhafte Kernfärbung.

Tierversuch: 5 ccm Bouillon und Kondenswasser: übelriechender Abscess, darin Staphylokokken und Stäbchen. Tod nach 10 Tagen.

XXVIII. B., Abortus im. m. II—III. Dauer des Ab. 4 Wochen; am 27. XI. aufgenommen; während der Anwesenheit in der Klinik fieberfrei.

Auswärts innerlich nicht untersucht, Lochienabnahme nach einer Untersuchung in der Ambulanz ohne Handschuhe, nach später erfolgten dreimaligen Untersuchungen mit Handschuhen.

Resultat derselben: Staphylococcus aureus, verschiedenartige nicht Gas bildende Stäbchen (nicht Bacterium coli).

Nicht operiert entlassen; am 12. XII. Poliklinische Hilfe begehrt; T. 37,9°; von der Hebamme heute dreimal innerlich untersucht.

Spontangeburt eines 23 cm langen Fötus. Placenta auf Credé; manuelle Ausräumung geringer Placentarreste. Abfall der Temperatur.

Resultat der Schnittuntersuchung: negativ.

XXIX. Sch. Dieser Fall wird in extenso an anderer Stelle behandelt werden, deshalb folgt hier nur ein kurzes Referat.

42 J. alt, Ab. im. m. IV—V, kompliziert mit Spontanruptur eines Uterusdivertikels im Fundus uteri. Dauer des Aborts 7 Wochen. Auswärts vom Arzt einmal untersucht. Bei der Aufnahme am 10. XII. fieberfrei: 1. Lochienentnahme. Am 14. XII.: 2. Lochienentnahme. Am 15. XII. T. 38,6. Symptome der spontanen Ruptur des Uterus und Perforationsperitonitis. Gleichzeitig erfolgte der Abort. Die vaginale Totalexstirpation hielt den Exitus letalis nicht auf.

Resultat der Lochienuntersuchung vom 10. XII.: Streptokokken und Stäbchen.

Resultat der Lochienuntersuchung vom 14. XII.: Streptokokken, Staphylococcus albus, aureus, Bacterium coli, Stäbchen.

Bakteriologisches Resultat der Peritonealflüssigkeit vom 16. XII.: Bacterium coli und Stäbchen.

Das in Reinkultur gewonnene Stäbchen aus der Peritonealflüssigkeit erwies sich im Tierversuch sehr virulent: Ein Meerschweinchen mit $2^1/_2$ ccm intraperitoneal geimpft, starb nach nicht ganz 24 Stunden an hämorrhagischer Peritonitis. Das gleiche Resultat wurde mit der Bouillon, welche mit der Peritonealflüssigkeit der operierten Frau geimpft war, bei einem Meerschweinchen intraperitoneal erzielt.

Resultat der Schnittuntersuchung: der Uterus zeigt im Fundus ein apfelgrosses Divertikel, welches auf seiner Höhe ein fünfmarkstückgrosses Loch hatte. Das Divertikel zeigt eine ausser-

ordentlich verdünnte Wandung gegenüber der übrigen Uterusmuskulatur; auf der Innenfläche des Divertikels findet sich Decidua. Die Muskulatur ist in der Höhe der Rupturstelle nekrotisch. Das Divertikel ist von der übrigen Muskulatur nach aussen durch einen gelben Wulst, nach innen durch einen scharfrandigen Vorsprung getrennt. Die Wandung des Divertikels ist in ganzer Ausdehnung von massenhaften dicken, langen, nach Gram sich nicht entfärbenden Bakterien durchsetzt. Spärlicher finden sie sich in der übrigen Uterusmuskulatur. Die Placenta lag in dem Divertikel; sie ist von demselben Bakterienmaterial vollkommen durchsetzt, und zwar dringen die Bakterien, wie man verfolgen kann, von dem Amnion her durch die Membrana chorii in die intervillösen Räume ein. Innerhalb des Fötus lassen sich die Bakterien nur in dem Respirationstraktus nachweisen.

XXX. S., 30 J., Grav. m. II. wegen Hyperemesis gravidarum Einleitung des künstlichen Aborts: Dilatation des Cervix mit Schröderschen Sonden. Einlegung eines Laminariastiftes. Abends Entfernung der Laminaria und Tamponade des Cervix und der Scheide mit Jodoformgaze. Dann noch dreimal Tamponwechsel. Am vierten Tage Ausräumung des Uterus; völlig fieberfreier Verlauf; dagegen der Puls vom Tage der Tamponade an andauernd 110—130, während er vorher 90—100 gewesen. Nach der Ausräumung fällt er allmählich auf 90—100 wieder ab.

Keine Lochienabnahme, dagegen Schnittuntersuchung: Grosse Strassen von Pneumoniecoccus Fränkel ähnlichen Kokken in den intervillösen Räumen, aber auch in den Zotten, desgleichen sicher auch in der Membrana chorii, sowie in den Schichten des Amnion, nicht nur aussen demselben anliegend, sondern auch in den Spalten des Gewebes. Die grösste Menge findet sich in den intervillösen Räumen. An einer Stelle dringen die Bakterien offenbar von der maternen Fläche der Placenta aus in diese ein und erfüllen das Gewebe. Wo die Bakterien vorhanden sind, ist die Kernfärbung eine sehr viel schwächere.

Das Besondere dieses Falles liegt also erstens in der Ausbreitung der Keime innerhalb der Eihäute und zweitens in der lang andauernden hohen Pulsfrequenz, die wohl abhängig ist von einer Keimübertragung bei den Manipulationen des artefiziellen Aborts.

XXXI. Schm., Einleitnng des künstlichen Aborts wegen Hyperemesis gravidarum m. III.

Dreimal vom Arzt ausserhalb untersucht, dreimal in der Klinik untersucht vor dem Eintritt. Am 18. XII. Dilatation des Cervix und Entfernung von Eibestandteilen mit der Eizange. Darauf Tamponade des Uterus.

Die am 18. XII. entfernten Placentarteile enthalten in ihren intervillösen Räumen reichliche Kokken. Die Zottengefässe sind frei davon. Am 19. XII. Entfernung des Tampons, T. 38,7°, P. 110. Am 20. XII. Abgang des matschen Fötus: Lunge, Herz, Niere und Leber enthalten massenhaft Streptokokken in den Gefässen. Am 28. XII. T. 38°, P. 90. Am 4. I. T. 37,4°, P. 90, wegen andauernder Blutung neue Ausräumung. Vorher Lochienabnahme, Entfernung reichlicher Placentarreste. Von da ab fieberfreier Verlauf, Abfall der Pulsfrequenz.

Resultat der Lochienuntersuchung: Streptokokken, Staphylokokken, Gasbildner.

Resultat der Untersuchung der letzten Placentarteile: Kokken in den intervillösen Räumen, Zotten frei von Kokken.

Tierversuch: derbe Schwellung; nach 5 Tagen Tod an Streptokokken-Sepsis. —

Die auswärts nicht untersuchten, fiebernd eingelieferten 3 Fälle sind folgende:

XXXII. R., 25 J., op. 31. VI. 99. Ab. imp. m. III. Dauer des Aborts 8 Tage. T. am Abend vor der Ausräumung 38,5°, P. 90. Abends nach der Ausräumung 38,4°, dann sofortiger Temperatur-Abfall mit normaler Pulsfrequenz.

In den Eihautresten finden sich Staphylokokken, Diplokokken, Stäbchen.

XXXIII. D., 40 J., op. 9. II. 03. Ab. imp. m. III.

Dauer des Aborts 4 Wochen: Krämpfe und sofortige Ausstossung der Frucht vor 4 Wochen, dann geringe zweitägige Blutung, nach 14 Tagen abermals schwache Blutung, von da ab keine Blutung mehr, nur Ausfluss. Dagegen weiterhin zunehmende Mattigkeit, viel Schweiss, einmal Frost.

Aufnahme T. 39, P. 100. Nach der Ausräumung reichlicher Massen sofortiger T.-Abfall, normale P.-Frequenz.

Im Abstrichpräparat von den Abortresten: allerlei Kokken, auf Agar-Strich: Streptokokken, namentlich in den Deciduaresten, auch Stäbchen und andere Kokken. Nichts in den Zotten.

XXXIV. Sch., 19 J., op. 1. V. 03. Ab. imp. m. III.

Dauer des Aborts 8 Tage: Vor 8 Tagen Klumpenabgang mit Krämpfen und starker Blutung, dann achttägige geringe Blutung und fötider Ausfluss. Fühlt sich sehr elend. Der Arzt soll gesagt haben, das käme vom Fieber.

Aufnahme T. 38,3° (rectum), P. 84; sofortiger Abfall der T. nach der Ausräumung. Nur geringe aber fötide Abortreste.

Im Abstrichpräparat von den Abortresten: zahlreiche Stäbchen, viele Kokken in Staphyloanordnung, auch hier und da Streptokokken; kulturell: Staphylococcus, albus, Bacterium coli, Stäbchen anderer Art. In den Schnittpräparaten nach R.: massenhaft Kokken, Streptokokken und Stäbchen. Auch nach W. Die 7 Tage später vorgenommene Lochienuntersuchung ergab sterilen Uterusinhalt.

Die 9 fieberhaften Fälle, bei denen eine Untersuchung ausserhalb der Klinik vorangegangen war, sind folgende:

XXXV. Str., 34 J., op. 23. X. 02. Ab. imp. m. V.

Dauer des Aborts 3 Wochen; wurde dreimal von der Hebamme innerlich untersucht, einmal wurde eine Ausspülung vorgenommen.

Aufnahme T. 39,6°, P. 130. Sofort nach der Aufnahme Ausräumung, drei Tage Fieber p. op. bis 39,5° mit P. bis zu 140, dann in 3 Tagen Abfall zur Norm.

Im Abstrichpräparat von der Placenta: spärlich Streptokokken, auf Agar-Strich Streptokokken.

Resultat der Schnittuntersuchung: Streptokokken.

Resultat der Lochienuntersuchung am Tage nach der Ausräumung: Staphylo- und Streptokokken.

XXXVI. H, 31 J., op. 28. XI. 02. Ab. imp. m. III.

Dauer des Aborts 5 Tage: Erste Blutung am 28. XI; die zuerst gerufene Hebamme untersuchte innerlich und sagte, es sei alles in Ordnung. In der Nacht vom 25.—26. starke Blutung. Der herbeigerufene Arzt fand den Uterus leer und machte eine Scheidentamponade. Am 28. XI. morgens T. 40,5° und zwei Schüttelfröste. Hilfe der Klinik nach auswärts begehrt.

Status: fötider Ausfluss. In der Scheide liegt ein Stück Placenta, welches wallnussgross ist. In der linken Tubenecke ein apfelgrosses Stück adhärenter Placenta. Manuelle Ausräumung: das ausgeräumte Stück riecht stark fötid. An dem in Alkohol mitgebrachtem Stück kann leider eine bakteriologische Untersuchung nicht mehr vorgenommen werden.

Schnitte nach W. und R. zahlreiche Streptokokken in allen Schnitten, nach R. auch kurze Stäbchen.

Mit Rücksicht auf die ungenauen Angaben der Hebamme und des erst untersuchenden Arztes liegt es nah, an die Möglichkeit einer Ausseninfektion zu denken, um so mehr als der Nachweis der Streptokokken, die Höhe der Temperatur und vor allem die Schüttelfröste auf einen sehr schweren allgemeinen Infekt hindeuten.

XXXVII. M., 39 J., op. 19. XII. 02. Ab. imp. M. IV. Dauer des Ab. 5—6 Wochen.

1. Nach dem Arztbericht: seit 4 Monaten hat die Frau nicht menstruiert. Längere Zeit fliesst blutiger Schleim aus. Vor 8 Tagen ging der Fötus ab. Danach keine Blutung. Gestern Blutung. Muttermund für den Zeigefinger jetzt durchgängig. Ganz oben links die Placenta im Fundus kaum zu erreichen. Die Einführung einer Kürette ruft eine starke Blutung hervor, so dass Weiteres unterbleiben musste. Heisse Ausspülung. Tamponade der Scheide mit Sublimatwatte und Jodoformgaze. Blutung steht. 18. XII. 1902.

2. Nach den Angaben der Frau: Am 23. VIII. letzte regelmässige Periode, am 7. XI. erste Blutung einen Tag lang. Sie hörte dann 14 Tage auf. Von da ab jeden Tag geringe Blutung. Am 10. XII. stärkere Blutung und Schmerzen. Die Hebamme untersuchte einmal innerlich und bezweifelt Schwangerschaft. Sie empfiehlt den Arzt. Dieser untersucht einmal und verordnet Bettruhe. Am 11. XI. zweite Untersuchung durch den Arzt. Am 12. XI. ging die Frucht ab. Stärkere Blutung. Am 13. XII. Tamponade, am 14. Wechsel; am 15. Versuch, die Placenta zu entfernen; wegen starker Blutung unterbrochen. Frische Tamponade. Am 16. Tampon-Wechsel. Am 18. dasselbe.

Aufnahme T. 38,1° (rectum), P. 100, 2 Tupfer und 1 kleiner Jodoformgazestreifen werden aus der Scheide entfernt. Ausräumung: in der rechten Tubenecke sitzt noch die ganze adhärente Placenta. Sie riecht fötid. Nur einmal Temperatur auf 37,8, P. allerdings in den ersten Tagen andauernd 100, im übrigen glatter Verlauf.

Die bakteriologische Untersuchung aus der Placenta: spärliche Kolonien von feinen, dünnen Stäbchen auf Agarstrich. Keine Gasbildung, vereinzelte anaerob wachsende Staphylokokkenkolonien, nach W. und R. in den Schnitten keine Bakterien. Auf Agar Platten, in welche kleine Stückchen der Jodoformgazestreifen verteilt waren, Staphylococcus albus.

Auch in diesem Falle werden wir die Zersetzung des Uterusinhalts auf eine äussere Veranlassung zurückführen, da selbst bei peinlichster Asepsis, bei so oft wiederholten Untersuchungen, Tampon-Wechseln und bei einer stattgehabten inneren Ausräumung eine Übertragung von Aussenkeimen sehr wahrscheinlich ist.

XXXVIII. H., 33 J., op. 17. II. 03. Ab. imp. M. II.

Dauer des Aborts 2 Tage: 2 Tage vor der Ausräumung plötzlich im besten Wohlbefinden beim Stiefelputzen bei geringen Schmerzen im Leib eine sehr starke Blutung. Die herbeigeholte Hebamme entfernte eine in der Scheide liegende Fruckt. Eine Stunde nachher machte sie Tamponade, weil die Nachgeburt nicht kam. Den Tampon liess sie eine Stunde liegen. Am nächsten Morgen machte sie eine Ausspülung. Da die Nachgeburt nicht kam, schickte sie in die Frauenklinik.

Aufnahme T. 38,1° (rectum), P. 90. Nach der Ausräumung reichlicher Abortreste völlig fieberfreier Verlauf.

Keine kulturelle Prüfung. Schnitte nach W. und R. enthalten massenhaft dicke, lange, am Ende knopfförmig angeschwollene Stäbchen in den Lymphgefässen des mütterlichen Teiles der Placenta, vereinzelt und herdförmig; in den Zotten hie und da auch Diplokokken.

XXXIX. E., 40 J, 25. VIII. 03 und 28. VIII. 03. Ab. imp. M. II.

Dauer des Aborts 9 Tage: vor 3 Tagen starke Blutung mit Abgang von Klumpen. Innerlich zweimal vom Arzt untersucht. Kein Ausräumungsversuch.

Abrasio durch die Gebh. Poliklinik. Direkt nachher T. 37,9° (rectum). 3 Tage später abends 39,3°. Deshalb in die Klinik gebracht, hier nochmals gründliche Ausräumung. Noch 2 Tage bis 39° fiebernd. Dabei P. 120. Dann Abfall der Temperatur zur Norm und P. 90.

a) Die Schnittuntersuchung (W) des durch Abrasio gewonnenen Materials: Streptokokken, Diplokokken, Diplobazillen, namentlich in den decidualen Partien, weniger in den Zotten, vor allen Dingen in der Trennungsschicht der Decidua. b) Die Lochienentnahme 2 Tage nach der Ausräumung: auf sämtlichen Nährböden Reinkultur von Streptokokken. c) Ein Tierversuch ergab Abszessbildung nach vorausgegangener Rötung und Schwellung. (6 ccm infizierte Bouillon und 4 ccm Kondenswasser der beiden infizierten Agarröhrchen einem Kaninchen in die Bauchdecken subkutan verimpft).

Die Streptokokken sind offenbar schon vor der Abrasio im Uterusinhalt vorhanden gewesen, wie die Temperatur 37,9° kurz nach derselben anzeigt.

XL. L., 41 J., op. 20. II. 02. Ab. imp. M. IV.

Dauer des Aborts 14 Tage: 11 Tage vor der Operation ist ein fingerlanger Fötus abgegangen. Wegen heftiger Blutung tamponiert die Hebamme. 4 Tage darauf trat Fieber und übelriechender Ausfluss ein. Während der nächsten Tage gingen dann immer übelriechende Fetzen ab.

T. bei der Aufnahme 37,6°, P. 80, übelriechende und grüngelbe Abortreste werden entfernt. Sofort Ausräumung. 5 Tage darauf wegen andauernden hohen Fiebers, da die septische Endometritis auf den Uterus beschränkt zu sein scheint, wird die Totalexstirpation des Uterus vorgenommen. 7 Tage darauf Tod an fortschreitender Sepsis.

In den Schnitten vom Uterus Streptokokken massenhaft in den Thromben des Uterus.

XLI. R., 42 J., op. 5. III. 03. Ab. imp. m. II, dreimal von der Hebamme untersucht; zur Zeit der Ausräumung 38,3°; darnach mehrere Male 38,6°; spontaner Abfall.

Resultat der Lochienabnahme am 3. Tage nach der Ausräumung: Staphylococcus albus und aureus non liquefac. Schnittuntersuchung negativ.

XLII. Schm., 40 J., Ab. im. m. Kompliziert mit Placenta prävia T. 39,2°. In der Ambulanz vor 8 Tagen untersucht; nach der Ausräumung Abfall der T.

Resultat der Schnittuntersuchung: spärliche dünne Stäbchen in der Decidua, in den intervillösen Räumen, in den Zotten, sowie im Amnion-Epithel.

XLIII. H., 24 J., Ab. im. m. V., kompliziert mit Peritonitis tuberc. Bei der Aufnahme am 5. XII. 03 38,5°; andauernd Fieber. Laparatomie am 17. XII. 03. Spontaner Verlauf des Aborts am 3. I. 04. T.-Steigerung bis zu 40,6°.

Bei der Aufnahme untersucht und zum letztenmal am Tage der Operation, also 14 Tage vor dem Abort.

Resultat der Lochienabnahme am 2. Tage nach dem Abort: Staphylococcus albus und Bacterium coli.

Resultat der Schnittuntersuchung: massenhaft Kokken in der Decidua und den intervillösen Räumen.

XLIV. s. S. 21.

Zum Schluss ist es mir eine angenehme Pflicht, meinem hochverehrten Lehrer, Herrn Professor Döderlein, für die Anregung und vielfache Förderung bei dieser Arbeit meinen aufrichtigen Dank zu sagen.

Erklärung zu Tafel I/II.

Abb. 1. Bakterien in eine nekrotische Chorionzotte eindringend.
„ 2. Häufchen von Bakterien in den Blutgerinseln, welche ein ganzes Ei umschliessen.
„ 3. An einer von der Unterlage abgehobenen Epithellage des Amnion ist das Eindringen der Bakterien von der Amnioshöhle aus zu verfolgen.
„ 4. Ansammlung von Bakterien innerhalb des Amnion und in dem subamniotischen Raum.
„ 5. Bakterien in den intervillösen Räumen.
„ 6. Die Zottenkapillaren sind mit Kokken angefüllt, so dass sie wie injiziert erscheinen.

Aus der Frauenklinik der Universität Freiburg i. B.
Direktor: Professor Dr. Krönig.

Über Uterussarkom mit sekundärer multipler Karzinombildung.[1]

Von

Dr. **Ernst Sehrt,**
früher Volontärarzt an der Universitäts-Frauenklinik.

Mit 7 Textabbildungen.

Nicht aus kasuistischem Interesse soll der nachfolgende Fall beschrieben werden, sondern weil durch die pathologisch-anatomische Untersuchung Dinge klargelegt wurden, die sowohl in allgemein pathologischer Beziehung als auch für die Geschwulstkenntnis im besonderen von einiger Bedeutung sein dürften. Soweit ich die Literatur übersehe, wurde ein analoger Fall noch nicht mitgeteilt.

Das Präparat wurde durch Totalexstirpation des Uterus samt den Adnexen per laparotomiam durch Herrn Professor Krönig gewonnen, der mir auch den Fall zur Veröffentlichung überliess, wofür ich ihm an dieser Stelle meinen ergebensten Dank aussprechen möchte.

J.-N. 14. 04. Virginie Sch., 58 Jahre alt.

Klinische Diagnose: Uterussarkom.

Es handelt sich um einen Uterus von 11 cm Länge (vom Orificium externum bis zum Scheitel des Fundus schätzungsweise gemessen, weil an letzterer Stelle die Konfiguration des Organs wegen Geschwulstmassen nicht mehr zu erkennen ist). Die Breite des etwa kleinkindskopfgrossen Organs ist auch nicht zu bestimmen, da es nach rechts in eine gewaltige, nach der Beckenwand sich hindrängende, übermannsfaustgrosse, schon unter der Serosa knolligen Bau aufweisende, weissliche, ausserordentlich mürbe Geschwulst diffus übergeht. Dieselbe wird, wie schon erwähnt, von dem Peritoneum als einem dünnen, prall gespannten Häutchen überzogen, in dem zahlreiche geschlängelte, thrombosierte Venen zu sehen sind. Ganz rechts erscheint die Serosa in Ausdehnung eines Handtellers von der Geschwulst durchbrochen, die hier wie gekochter Blumenkohl aussieht, sehr morsch und bröcklig ist und auf dem Durch-

[1]) Diesbez. Vortrag, gehalten in der Sitzung der naturforschenden Gesellschaft zu Freiburg i. B. vom 26. Januar 1905.

schnitt zahlreiche stark durchblutete nekrotische, oft käsig aussehende Herde, neben frischem knolligen Geschwulstgewebe zeigt.

Nach vorn hängt dieser Teil der Geschwulst etwas über, ist an seiner Vorderseite von Peritoneum bedeckt und lässt unter sich das Mittelstück der wenig verdickten, mit Adhäsionen versehenen Tube herlaufen, während das uterine Tubenende in Geschwulstmassen eingebettet erscheint, das Fimbrienende dagegen, nach oben heraufgeschlagen, als glatter dünner Strang an die Vorderseite der Geschwulst durch strang- und bandförmige Adhäsionen gleichsam festgebacken ist.

Die linke Tube ist mässig verdickt, weist auf ihrem mit strangförmigen Adhäsionen versehenen Peritonealüberzuge einige kleine, ausserhalb der Blutgefässe gelegene rote Streifen und Punkte auf.

Beide Eierstöcke sehr klein, derb, mit höckriger Oberfläche. Auf dem Durchschnitt stark durchblutet, frei von Geschwulstmassen.

Der Uterus wird nun in der Sagittallinie auf der Rückseite aufgeschnitten. Der Cervikalkanal ist mittelweit, ampullenartig, mit mässig geröteter Schleimhaut versehen, die aber im ganzen intakt ist. Die Wand der Cervix ist frei von Geschwulstmassen, stark durchblutet.

Durch das sehr enge Orificium internum dringt die Scherenbranche mit einiger Mühe in die stark erweiterte, mit nekrotischen, eitrig-jauchigen Massen, die beim Aufschneiden gleichwie unter Druck mächtig hervorquellen, erfüllte Uterushöhle ein. Diese Massen werden nun sorgfältig abgespült, wobei zwei kirsch- und pflaumengrosse, auf dem Durchschnitt nekrotische, mit glatter Oberfläche versehene Knollen sich leicht ablösen. Es zeigt sich nun, dass die hintere, die rechte und der grössere Teil der vorderen Uteruswand fast vollständig durch gewaltige Tumormassen ersetzt ist. Im unteren Drittel des Corpus lässt sich noch deutlich eine sich gegen die vordringenden Geschwulstknoten scharf absetzende, 4 mm dicke Uterusmuskulatur erkennen, die sich nach dem Orific. internum zu noch verdickt.

Auf dem Durchschnitt zeigt die Wandtumormasse neben derben, weisslichen, knolligen, kirsch- bis pflaumengrossen Geschwulstteilen zahlreiche stark durchblutete, nekrotische Gewebspartien. Besonders vollsaftige, derbe Knollen dringen gegen den oben beschriebenen Rest der Uterusmuskulatur vor und machen den Eindruck, als ob sie sich herausschälen liessen.

Die nach dem Uteruslumen zu sich vorwölbenden Geschwulstknollen sind auf dem Durchschnitt meistens sehr morsch. Doch finden sich auch hier kleinere, vollsaftige Tumoren.

Direkt auf dem Orificium internum lagert ein 25 mm langes, 9 mm breites, von der seitlichen Uteruswand abgehendes polypöses Gebilde von angiomatösem Aussehen, das in seinem unteren kolbigen Teil von nekrotischen, stark durchbluteten Massen gebildet wird, während es nach oben, wo es der hier 5 mm dicken, scharf von der Geschwulst sich absetzenden Uteruswand aufsitzt, derbes Geschwulstgewebe aufweist.

Der mannsfaustgrosse Teil der Geschwulst, in die der Uterus nach rechts diffus übergeht, zeigt auf dem Durchschnitt ebenfalls neben ausgedehnten nekrotischen, stark durchbluteten Gewebsteilen frische, derbe Geschwulstpartien.

Nach sorgfältiger Reinigung der Uterushöhle findet sich nun, dass die Schleimhaut der linken vorderen Wand in einer Ausdehnung von 4 cm Länge

(v. Orific. int. aus nach oben) und 2 cm Breite erhalten, stark gerötet, im ganzen aber intakt ist. In diesem Schleimhautbezirk finden sich nun 6—7, zum Teil längliche, 5—9 mm lange, 1½ mm breite, zum Teil rundliche, nur stecknadelkopfgrosse, samtartig aussehende, weissliche, zirkumskripte, ½ mm etwa nur über die Oberfläche der Schleimhaut hervorragende Erhebungen, die untereinander nicht in Verbindung stehen und etwa 1½—3 mm in die Uterusmuskulatur eindringen.

Die gleichartige Veränderung findet sich am Orificium internum, dasselbe halbkreisförmig umgebend und mit dem Beginn des Cervikalkanals scharf abschneidend. Von diesem 3 mm breiten Saum ums Orificium internum gehen zwei zungenförmige, 12 und 14 mm lange, 2 mm breite, spitz auslaufende Ausläufer nach oben, wo sie scharf abschneiden. In diesen letzteren, oberen Teil dringt die Veränderung nur 1½ mm in die Muskulatur ein, während sie dicht am Orificium internum sich fast 4 mm tief einsenkt. Die eben beschriebene Veränderung steht nun nach oben rechts in kurzer schmaler Verbindung mit einer im wesentlichen gleichartigen, aber mehr zottigen Platte, die sich, gleichsam von den den Schleimhautbezirk von oben nach unten seitlich begrenzenden Sarkomknollen ausgehend, in einer Länge von 2½ cm und einer Breite von 2 cm nach der intakten Schleimhaut zu vorschiebt. An der Stelle dieser Platte weichen die Sarkomknollen um die Breite der ersteren von dem Mucosabezirk zurück.

Diese von den Sarkomknollen der Seite ausgehende 2½ cm lange und 2 cm breite Platte ist in der Nähe der Geschwulstknollen 3 mm, an der Schleimhaut nur ½ mm im Durchschnitt dick und schneidet scharf ab, steht mit den zirkumskripten Inseln in der Mitte der Schleimhaut in keiner Verbindung.

Mikroskopisch untersucht wurden nun Stücke aus allen Teilen der Geschwulst, so 2 Stücke aus den kirsch- und pflaumengrossen, bei der Abspülung sich loslösenden nekrotischen Knollen, 2 Stücke aus der rechten Uteruswandtumormasse (oben und unten), 2 Stücke aus der nach rechts gelegenen, über mannsfaustgrossen Geschwulstpartie, 2 Stücke aus der vorderen Uteruswand, und in toto das auf dem inneren Muttermund lagernde polypöse Gebilde von angiomatösem Aussehen.

Ausserdem wurden mikroskopiert Tuben und Ovarien.

Um unnötige Längen zu vermeiden, sei das Untersuchungsresultat, das in allen Teilen im ganzen gleich ausfiel, in kurzen Zügen mitgeteilt.

In allen Teilen der Geschwulst finden sich dicht nebeneinander ausserordentlich formverschiedene und variabel grosse, mit ungestaltetem, oft sehr klumpigem, chromatinreichem Kern versehene, wirr durcheinander liegende Zellen, zwischen denen bei der van Gieson-Färbung hie und da hyaline Balken sichtbar sind. Ausserdem finden sich viele Riesenzellen mit wandständigen und zentral angeordneten Kernen und zahlreiche Kernteilungsfiguren, darunter tripolare, pathologische Formen. Ein wesentliches Charakteristikum der Geschwulst ist der Gefässreichtum, und zwar handelt es sich um prall gefüllte

Kapillaren, die das Tumorgewebe wie ein Gerüst durchziehen. Diese Kapillaren haben, wie man ja häufig bei derartigen Geschwülsten beobachten kann, selbst innerhalb ausgedehnter nekrotischer Bezirke sich eine vollständig intakte Wand bewahrt und sind hier umgeben von einer Scheide von Geschwulstzellen, die hier besonders vollsaftig erscheinen und sogar zahlreiche Kernteilungsfiguren aufweisen, worauf unter andern bei der Besprechung derartiger Geschwülste besonders mein früherer Chef Lubarsch schon aufmerksam gemacht hat.

Selbst in den vollsaftigen, frischen Geschwulstteilen der rechten Uteruswand finden sich zahlreiche nekrotische Herde und Blutungen. Sehr deutlich ist, dass der Tumor nicht infiltrierend wächst, sondern aus sich selbst heraus sich zu bilden scheint und die Uteruswand da, wo sie noch vorhanden ist, verdrängt und verdünnt. Hier lassen sich ja auch die Knollen leicht aus der sich scharf absetzenden Uteruswand herausschälen. An der Berührungsstelle weist nur eine starke Leukocytenansammlung im Uterusmuskel auf die Nähe des Tumors hin.

Besonders hervorgehoben sei noch, dass die mikroskopische Untersuchung des oben genannten polypösen, auf dem Orificium internum lagernden Gebildes von angiomatösem Charakter und der beiden beim Abspülen sich loslösenden Knollen die makroskopische Diagnose ausgedehnter Nekrose bestätigte.

Besonders der untere Teil des polypösen Gebildes wird aus mächtigen nekrotischen, durchbluteten Massen gebildet, in denen sich zahlreiche prall gefüllte Kapillaren finden, wodurch makroskopisch wohl der angiomatöse Charakter der Bildung bedingt ist. Auch in diesen nekrotischen Bezirken finden sich häufig wohlerhaltene Kapillaren, umgeben von vollsaftigen Tumorzellen.

Tuben sind frei von Geschwulstmassen; die rechte Tube ist zur Hälfte obliteriert, die linke Tube ist durch chronische Entzündung stark verdickt.

Ovarien frei von Geschwulst, stark bindegewebig geschrumpft.

Aus diesem mikroskopischen Befund geht nun hervor, dass es sich, wie auch schon am Gefrierschnitt während der Operation festgestellt war, um ein ausserordentlich gefässreiches, von polymorphen Zellen gebildetes, mit Riesenzellen versehenes, rasch wachsendes Sarkom des Uterus handelt. Den Entstehungsort dieses weit vorgeschrittenen Tumors auffinden zu wollen, wurde selbstverständlich nicht einmal versucht, doch dürfte er von der Uterusmuskulatur ausgegangen sein.

Es kamen nun zur Untersuchung die kleinen, inselförmigen Erhebungen des noch erhaltenen Schleimhautbezirks, die ich bei der makroskopischen Untersuchung als Implantationsmetastasen des Sarkoms aufzufassen geneigt war.

Von den kleinen 6—7 inselförmigen Erhebungen, die makroskopisch weder mit der um das Orificium internum gelegenen Veränderung noch mit der von der Seite sich vorschiebenden Platte in Verbindung stehen, auch zwischen sich selbst immer ein Stückchen Schleimhaut frei lassen, konnten nur 5 untersucht werden, da von

anderer Seite beim Herausschneiden von Tumorgewebe ein Teil des Schleimhautbezirks mit herausgeschnitten wurde zu einer Zeit, wo man von der Bedeutung dieser Stelle noch nichts wusste. Das Stück, das zum Gefrieren verwandt wurde, ist nicht mehr vorhanden. —

Es handelt sich nun hier um mit mehreren Epithelschichten versehene Drüsenschläuche, die bis 3 mm tief in den Uterusmuskel vordringen, und ihn auseinanderdrängen. Diese auseinandergedrängten Bezirke des Muskels weisen ausserdem zahlreiche Leukocyten auf. Die hohen Zylinderzellen der stark geschlängelten, oft sich eng aneinanderlegenden Drüsenschläuche zeigen grosse, ungestaltete, ausserordentlich tingierbare, chromatinreiche Kerne und vor allem ungemein viele Kernteilungsfiguren. An manchen Stellen findet sich richtige kompakte Drüsensubstanz, in der man hie und da noch

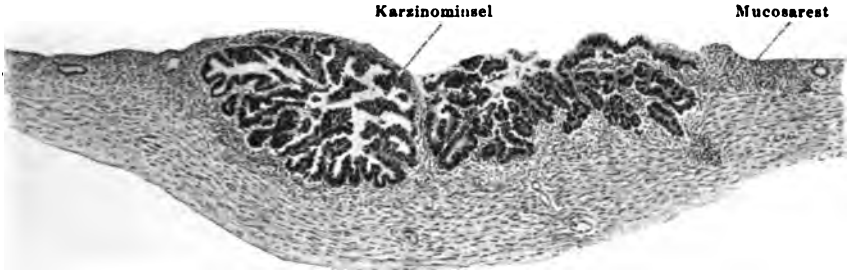

Fig. 1.

Muskelfasern erkennen kann. An einer Stelle sieht man in diesen kleinen Tumoren einen Nekroseherd.

Da, wo makroskopisch die Inseln abschneiden, beginnt auch mikroskopisch Schleimhaut, und zwar meistens an die Geschwulst direkt anschliessend Schleimhaut, die des Epithels und auch der Drüsenschläuche entbehrt, aber deutlich cytogenes Gewebe zeigt. Nach kurzer Strecke stellen sich dann wieder Drüsenschläuche ein. Dies Verhalten konnte bei drei der Veränderungen festgestellt werden, während bei den zwei anderen mit dem Präparat auch auf der einen Seite das Geschwulstgewebe abschneidet. Es sind dies die Stellen, wo der oben erwähnte Schnitt geführt wurde. Auf der anderen Seite schliesst auch bei den beiden letzten Schleimhaut wieder an.

Es handelt sich also hier nicht um Implantationsmetastasen des Sarkoms, wie ich zuerst angenommen hatte, sondern um beginnendes, richtiges, von der Uterusschleimhaut ausgehendes, sogar schnellwachsendes Karzinom, welch zuletzt genannte Eigenschaft ja

aus den zahlreichen Kernteilungsfiguren und der auch nur kleinen Nekrose in dem einen Herd vielleicht geschlossen werden kann.

Herr Geheimrat Ziegler und Herr Professor Sellheim, denen ich die Präparate zeigte, hatten die Liebenswürdigkeit, dieselben zu prüfen, wofür ich den beiden Herren meinen ergebensten Dank an dieser Stelle ausspreche.

Beide bestätigten die von mir gestellte Diagnose auf Karzinom.

Derselbe Befund wurde nun erhoben bei der um das Orificium internum gelegenen Veränderung und der von der Seite sich vorschiebenden Platte, die ich zuerst als vom Sarkom ausgehend betrachtet hatte. Um die Selbständigkeit beider Tumorarten sicher festzustellen, kam es nun vor allem darauf an, die scharfen Grenzen

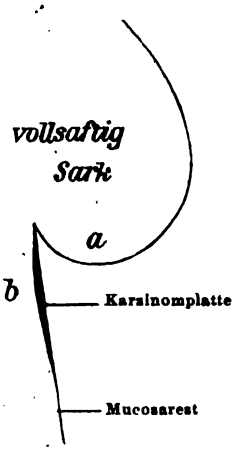

Fig. 2a.

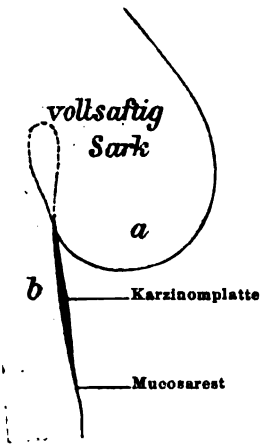

Fig. 2b.

zwischen Karzinom und Sarkom aufzufinden. Zu diesem Zwecke wurden — hier kam ja nur die von den Sarkomknollen der Seite sich vorschiebende Platte in Betracht — an verschiedenen Stellen derselben Schnitte so geführt, dass sie senkrecht zur karzinomatösen Platte auch in der gleichen Weise die angrenzenden, nach dem Uteruslumen zu sich vorwölbenden Sarkomknollen trafen. Bei diesen Untersuchungen sollte nun auch noch nach ganz anderer Richtung hin Klarheit geschaffen werden.

Zuerst kam nun ein Stück aus dem oberen Teil der karzinomatösen Platte zur Untersuchung, und zwar ging der Schnitt, wie schon erwähnt, senkrecht zu ihr durch einen in seinem unteren Teile vollsaftigen, derben, weiter nach oben hin in nekrotische über-

hängende Massen sich fortsetzenden, scheinbar in die Platte direkt übergehenden Sarkomknollen. Dieser Sarkomknollen schien, wie die schematische Figur 2a zeigt, bei b in seine Unterlage (die karzinomatöse Platte) direkt überzugehen. Bei näherer Untersuchung konnte aber festgestellt werden, dass der Knollen a, wohl durch starkes Wachstum, an seine Unterlage bei b nur fest angedrückt war,

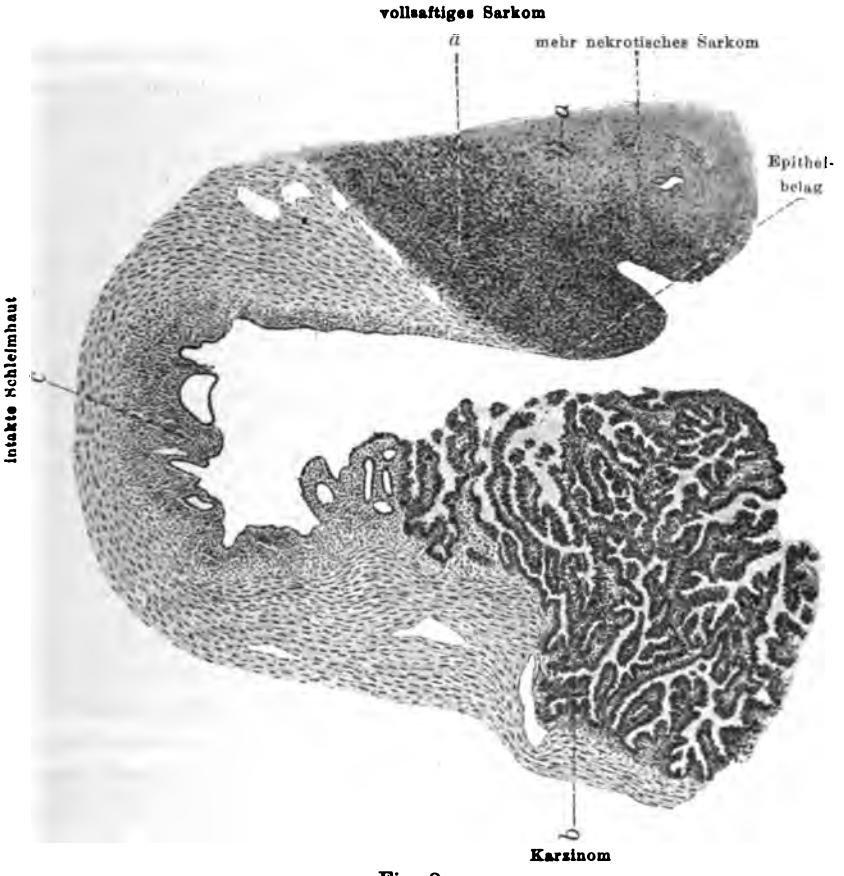

Fig. 2c.

dass er sich mit einiger Mühe von derselben abheben liess. Auf diese Weise ward nun, wie Figur 2b zeigt, bei c eine kleine Ecke freigelegt, die ganz glatte, schleimhautartige Beschaffenheit zeigte. Diese kleine Strecke war mit keinerlei nekrotischem Material bedeckt, sondern völlig sauber und ging nach aussen bei b in die Verdickung über.

Da der Sarkomknollen a so fest auf seine Unterfläche aufdrückte, konnten sicherlich durch das eingangs erwähnte forgfältige Abspülen keine nekrotischen Massen entfernt worden sein, die da gelegen hätten. Es hatte sich also hier ein Eckchen erhalten, das vollständig vor den nekrotischen Massen der Uterushöhle geschützt hinter dem Sarkomknollen a lag. Das der schematischen Figur 2b entsprechende mikroskopische Bild (Figur 2c) zeigt, dass die Ecke bei c völlig intakte Schleimhaut (mit Epithel, Drüsenschläuchen, cytogenem Gewebe, auch Cysten) aufweist, deren Epithel sich sogar noch eine Strecke weit auf den vollsaftigen Sarkomknollen a fortsetzt. Auf der anderen Seite geht dann die Mucosa nach dem Uteruslumen zu in Karzinom über. — Weiter wurde nun aus einem etwa $^1/_2$ cm unterhalb des oben beschriebenen Knollens gelegenen, vollständig nekrotischen Knollen in derselben Weise ein Stück herausgeschnitten. Unter diesem nekrotischen Knollen konnte die Sonde bequem entlang der karzinomatösen Schleimhaut bis in die letzte Ecke c, wie Figur 3a schematisch zeigt, eindringen.

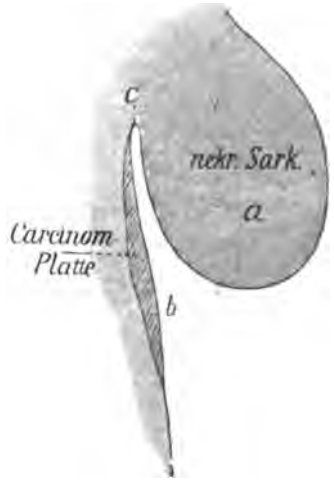

Fig. 3a.

Hier konnten also auch die nekrotischen Massen ungehindert bis c vorgedrungen sein. Das mikroskopische Bild hierzu, Figur 3b, zeigt: Bei a der nekrotische Sarkomknollen, bei c scharfe Grenze zwischen nekrotischem Sarkom und beginnendem vollsaftigen Karzinom. — Weiterhin wurde einerseits ein Stück aus einem kleinen, derben, vollsaftigen erbsgrossen Sarkomknoten der vorderen, oberen Uteruswand, wo derselbe an die intakte Schleimhaut von oben grenzt, mit anschliessender Mukosa herausgeschnitten, anderseits die Stelle um das Orificium internum mit dem Übergang in den Cervikalkanal untersucht.

In dem ersten Falle findet sich mikroskopisch nun folgendes, wie Figur 4 zeigt: Die an den vollsaftigen Tumor grenzende Schleimhaut ist fast völlig intakt, weist sogar streckenweise noch Epithel auf, ist nur etwas verdünnt. Auch hier versucht, allerdings nicht in dem Masse, wie es in Figur 2c in der Tat der Fall ist, das Epithel ebenfalls sich ein wenig über den Tumor hinaufzuziehen.

Weiter nach unten verlieren sich dann allmählich die Drüsenschläuche, bis nur noch cytogenes Gewebe an die Schleimhaut erinnert. Im natürlichen Situs folgen weiter nach unten bald die inselförmigen Erhebungen (Figur 1).

Nun der Übergangsteil des Korpus in den Cervikalkanal. Der Schnitt, der durch den einen Ausläufer der ums Orificium gelegenen karzinomatösen Veränderung bis in den Cervikalkanal geht, zeigt,

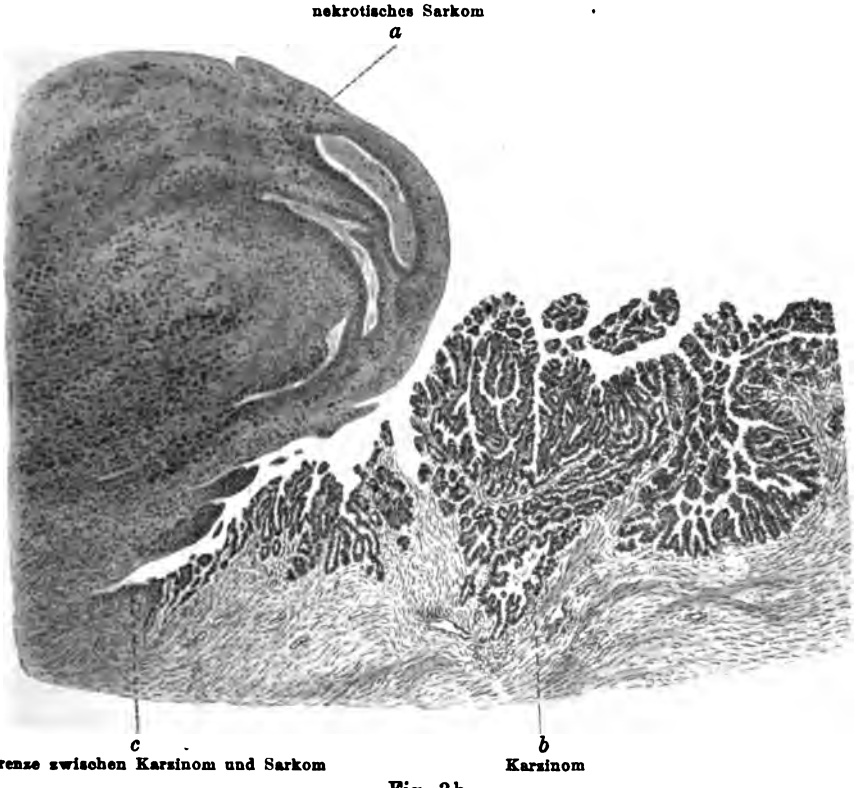

Fig. 3b.

dass da, wo die Spitze der nach oben auslaufenden Zunge abschneidet, auch mikroskopisch Schleimhaut, die allerdings nur cytogenes Gewebe noch aufweist, beginnt. Während die Karzinombildung an der Spitze nur $^1/_2$ mm tief in die Muskulatur eindringt, senkt sie sich, dicht am Beginn des Cervikalkanals scharf abschneidend, in mächtigen Drüsenschläuchen, deren Epithelien massenhaft Kernteilungsfiguren zeigen, beinahe 4 mm in die Muskulatur ein, während an allen anderen Stellen höchstens 3 mm erreicht

wurden. An dieser Stelle findet sich nämlich noch 1 mm unter der Karzinommasse in einer Lymphspalte ein Karzinomschlauch, der sich bis in die Cervixmuskulatur wagrecht zur Oberfläche erstreckt und endigt, wo an der Oberfläche sich längst normale Cervixschleimhaut befindet.

Aus den Untersuchungen geht nun hervor, dass es sich bei dem hier vorliegendem Sarkom und Karzinom um völlig selbständige

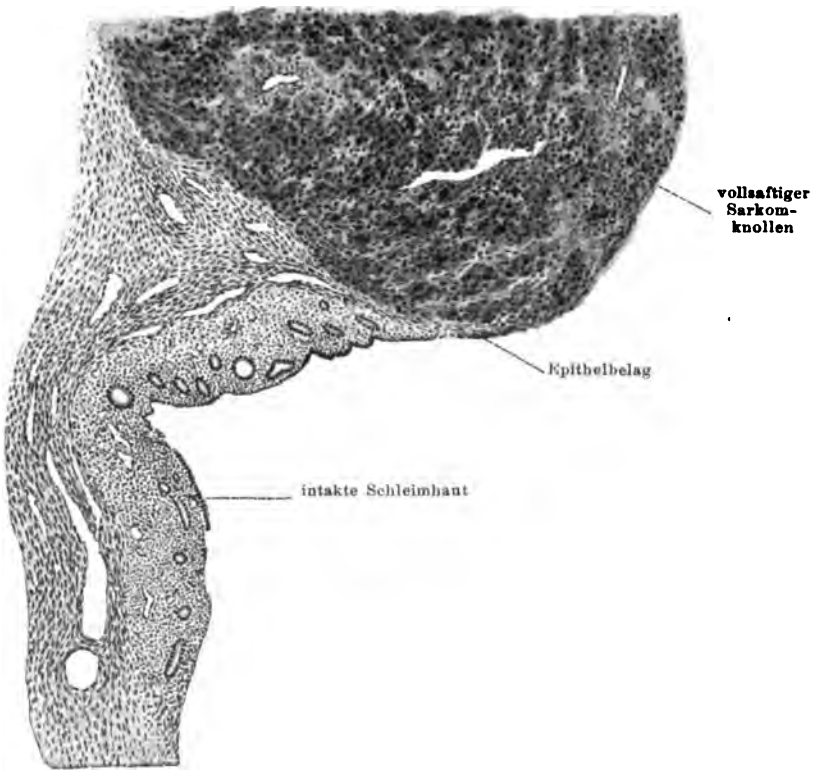

Fig. 4.

Tumoren handelt. Denn es findet sich da, wo beide zusammenstossen, nicht nur überall eine scharfe Grenze, sondern in dem einen Schnitte schiebt sich als Barriere noch ein Stück intakter Schleimhaut zwischen Sarkom und Karzinom ein. Dass es sich ferner bei der Krebsbildung um eine sekundäre Affektion handelt, geht schon daraus mit Sicherheit hervor, dass wir auf der einen Seite ein weit ausgedehntes Sarkom, auf der anderen Seite dagegen ein eben beginnendes Karzinom von minimaler Ausbreitung vor uns haben.

Was nun die Multiplizität der Karzinombildungen betrifft, so ist der Beweis lege artis nicht möglich gewesen, weil aus oben genannten Gründen die ganze in Betracht kommende Schleimhautstelle nicht in Serien geschnitten wurde. Es kann also der Einwand, dass sich irgendwo zwischen den einzelnen Bildungen ganz kleine Drüsenkarzinombrücken gefunden haben könnten, wenn Serien geschnitten worden wären, nicht von der Hand gewiesen werden.

Auf der anderen Seite sprechen alle Erwägungen für die multiple Natur des Karzinoms, jedenfalls nicht dagegen:

1. Da, wo makroskopisch die Grenze der Veränderung zu sehen war, fand sie sich auch mikroskopisch. An allen Stellen, wo makroskopisch Schleimhaut vermutet wurde, fand sich auch mikroskopisch, wenn nicht intakte Schleimhaut, so doch Reste derselben, vor allem aber von Karzinom freie Mucosa. Es darf also der Schluss als berechtigt angesehen werden, dass auch die Dinge an den aus Versehen herausgeschnittenen Schleimhautstellen ebenso lagen.

2. Von den von Billroth aufgestellten Forderungen für den Beweis der Multiplizität eines Karzinoms, dass jeder der Tumoren histogenetisch vom Mutterboden abzuleiten sei (Übergangsbilder), dass die verschiedenen Tumoren verschiedene Struktur zeigen müssen, dass jeder Tumor seine eigenen Metastasen machen muss, könnte die erste bei dem einen Karzinom (Figur 2 c) als erfüllt betrachtet werden, da hier das Mucosa-Epithel in Karzinom übergeht, zumal es sich um ein Karzinom ganz im Beginn handelt. Ich möchte hierauf jedoch nicht einmal rekurrieren, da ich der Ansicht bin — was ich ja auch schon früher betont habe, — dass Übergangsbilder nur in den allerseltensten Fällen als beweisend angesehen werden können. Der zweite Punkt braucht heutzutage, wie Borst richtig bemerkt, nicht erfüllt zu sein, da wir wissen, dass multiple Karzinome eines Systems (Haut, Magen, Darm) vollständig gleiche Struktur besitzen können, ohne das geringste miteinander zu tun zu haben. Der dritte Punkt kommt aller Wahrscheinlichkeit nach bei diesen kleinen eben beginnenden Karzinomen nicht in Betracht.

3. Die Karzinomentwicklung ist in allen Teilen fast gleich weit. Nur in der dicht um das Orificium internum gelegenen Partie ist sie besonders gross, etwa 1 mm tiefer. Dass dieser geringe Unterschied die Annahme, ob es sich hier um den primären Tumor handelt, nach dem ganzen übrigen Befunde nur in den Bereich der Erwägung ziehen kann, dürfte wohl auszuschliessen sein.

Neben der Tatsache nun, dass es sich hier um sekundäre, multiple Karzinombildung handelt, ist es vor allem von Interesse, dass — und deshalb überraschten die obigen Befunde ungemein — ohne Zweifel Beziehungen zu bestehen scheinen zwischen nekrotischem Sarkom und dem beginnenden Karzinom. —

Gleich nachdem die karzinomatöse Natur der inselförmigen Erhebungen des intakten Schleimhautbezirks erkannt war, warf sich naturgemäss die Frage auf, welche Reize für diese Drüsenwucherung verantwortlich gemacht werden könnten. Da die seit jeher als für Karzinombildung verantwortlich angesehenen irritierenden Momente nicht in Frage zu kommen schienen, so kam nur noch eins in Betracht, das waren die gewaltigen nekrotischen Massen (oder die von ihnen ausgehenden, als Reiz- und Giftstoffe wirkenden chemischen Substanzen), die ja die ganze Uterushöhle ausfüllten. Diese Vermutung wurde nun durch die Befunde, wie sie Figur 2c und 3b zeigen, in um so auffallenderer Weise gestützt, als schon makroskopisch im voraus aus dem Fehlen nekrotischer Massen (in der Ecke c, Figur 2c) und dem Vorhandensein derselben (in der gut zugänglichen Ecke c, Figur 3b) einerseits und dem Angrenzen der Schleimhaut an frisches, vollsaftiges (Figur 2c) und nekrotisches Sarkomgewebe (Figur 3b) anderseits geschlossen worden war, dass sich in dem ersteren Falle vielleicht noch intakte Schleimhaut finden könne, während an letzterer Stelle die Karzinombildung bis dicht ans Sarkom heranreichen oder höchstens nur noch Reste von Mucosa gefunden werden würden. — In den Rahmen dieser Deutung reihten sich denn auch die mikroskopischen Befunde des Schleimhautbezirks in der Nähe des vollsaftigen, frischen, erbsgrossen Sarkomknollens und der Veränderung ums Orificium internum, an welch letzterer Stelle die schädlichen Stoffe am längsten eingewirkt haben mochten, leicht ein.

In der Beziehung geht nun aus den vorliegenden Untersuchungen folgendes hervor: Überall da, wo die Schleimhaut an frisches, vollsaftiges Sarkomgewebe stösst, wo sie mehr oder weniger geschützt ist vor den Einwirkungen der aus den nekrotischen Massen diffundierenden Flüssigkeiten, da findet sich entweder ganz intakte Schleimhaut vor oder solche, die teilweise noch Epithel trägt. Da, wo Schleimhaut direkt an nekrotisches Sarkom grenzte, finden sich entweder vollständig karzinomatöse Bildungen, oder nur Reste von Schleimhaut, bestehend aus spärlichem cytogenen Gewebe.

Was nun im allgemeinen die Bedeutung der nekrotischen Tumormassen, oder Gewebe überhaupt, als irritierendes Moment betrifft, so dürfte dieselbe gerade in der Richtung noch nicht scharf genug betont geworden sein. Schon in einer Arbeit über primäres Lungenkarzinom habe ich der Beobachtung Ausdruck verliehen, dass gerade die nekrotischen Tumormassen als ein grosser Reiz für gesundes Gewebe aufzufassen sind, dass dieselben, wo sie an letzteres stossen, auch wenn dasselbe mit zu den widerstandsfähigsten des Organismus gehört, direkt deletär zu wirken scheinen. Es handelte sich dort um ein Gefäss, eine Arterie, die zuerst ein Stück weit von nekrotischen Massen umgeben war, darauf in vollsaftiges Karzinomgewebe eintrat. Da, wo sie von nekrotischen Massen umgeben war, zeigte die Gefässwand ebenfalls beginnende Nekrose, während sie innerhalb des vollsaftigen Tumorgewebes völlig intakte Wandelemente aufwies. Zu bemerken ist noch, dass bei dem eben erwähnten Falle keinerlei Krebselemente in die Wand eingedrungen waren, die dann ihrerseits zur Nekrose gekommen wären. Wenn man auch eine Schädigung der die Gefässwand in diesem Teile ernährenden kleinsten Gefässe, durch die wahrscheinlich schon länger, — weil schon nekrotischen —, bestehenden Tumormassen zugeben kann, so ist doch anzunehmen, dass die von den nekrotischen Massen diffundierenden Giftstoffe zum Schluss die beginnende Nekrose der Gefässwand veranlasst haben, zumal es sich um mikroskopisch kleine Strecken handelte, wo sicherlich eine Ernährung des in der zuerst geschilderten Weise geschädigten Gefässwandstückes durch Kollateralkreislaufentwicklung zu stande gekommen wäre.

Dass auch anderes nekrotisches Körpergewebe einen ausserordentlichen Reiz auf die gesunde Umgebung ausübt, beweist ja die tägliche Erfahrung. Welch gewaltige Leistungen vollbringt nicht der Organismus, um ein kleines nekrotisches Knochenstückchen zu eliminieren, während z. B. ein steriler Metallgegenstand glatt eingekapselt wird! Diese Arbeitsleistung ist doch nur die Antwort auf den Reiz, den das nekrotische Gewebsstückchen ausübt. Wo nun solche von Nekrosemassen ausgehenden Reize zum Beispiel Epithelgewebe älterer Personen, das ja ganz besonders wucherungsfähig zu sein scheint, treffen, wird es leicht zu einem überschüssigen Wachstum kommen können. — Überlegt man sich nun noch, dass oft Krebse an andere pathologische Zustände anschliessen, z. B. Hautkrebs nach chronischen Ekzemen, Zungenkrebs bei

kariösen Zähnen, Krebs bei Lupus, bei chronischem Ulcus cruris, chronischem Ulcus ventriculi, ulzerierender Bronchialtuberkulose, bei Knochenfisteln mit Sequesterbildungen, alles krankhafte Veränderungen, bei denen sicherlich Nekrosen oder nekrotisches Material in grösserer oder geringerer Ausdehnung vorhanden sind, so dürfte, ohne die wichtige Rolle, die z. B. die Verlagerung spielt, unterschätzen zu wollen, der Gedanke, dass auch hier die von den nekrotischen Massen ausgehenden Stoffe mit als indirekte Ursachen der Karzinomentwicklung — es kommen ja wohl gleichzeitig mehrere verschiedenartige, indirekt ursächliche Momente bei der Krebsgenese in Betracht — anzusehen wären, nicht von der Hand zu weisen sein.

Ich habe gesagt indirekte Ursache. Selbstverständlich muss der Reiz eine Zelle treffen, die an und für sich schon zu geschwulstmässigem Wachstum disponiert ist oder die einem Organismus angehört, der zur Blastomatose neigt.

Worin diese Disposition besteht, dürfte mit zu den vornehmsten Fragen der Geschwulstforschung gezählt werden.

Aus der Frauenklinik der Universität Strassburg i. E.

Über habituellen Ikterus gravis Neugeborener.

Von

Dr. **L. Lagrèze**[1]), Barby a. E.

Auf zwei eigenartige, in vielfacher Hinsicht interessante Fälle einer habituellen, meist tödlich verlaufenden Erkrankung Neugeborener, die an der Frauenklinik in Strassburg und vordem in Halle zur Beobachtung kamen, und deren Veröffentlichung Herr Professor Fehling mir gütigst überliess, möchte ich im folgenden kurz die allgemeinere Aufmerksamkeit lenken. Es handelt sich um eine Erkrankung, welche je 3 hintereinander geborene Kinder zweier Elternpaare in den ersten Lebenstagen befiel, und der in beiden Fällen 2 Kinder unter schweren Symptomen in kürzester Frist erlagen.

Die Deutung der Natur dieser Fälle bot nicht unerhebliche Schwierigkeiten. Einen Anhaltspunkt gewährte nur der Umstand, dass die Erkrankung unter Erscheinungen verlief, wie sie uns ähnlich bei der sog. Buhlschen Krankheit, der „akuten Fettdegeneration der Neugeborenen", und bei der von Winckel nach ihren Hauptsymptomen als „Cyanosis afebrilis icterica perniciosa cum haemoglobinuria" bezeichneten und nach ihm benannten Krankheit entgegentreten. Es lag daher nahe, an eine Zusammengehörigkeit der beiden Fälle mit den genannten Affektionen zu denken, ein Gedanke, der sich bei genauerer Prüfung dieser Frage jedoch als unhaltbar erwies.

Im folgenden gebe ich zunächst eine Beschreibung der beiden Fälle.

---

[1]) Auszug aus Lagrèze, Über habit. Ikterus gravis Neugeb. Dissert. Strassburg 1904.

I. Ehefrau Cl. B., 26 J. alt, ebenso wie auch der Ehemann sicher nicht luetisch, wurde am 4. Sept. 1896, nachdem sie vorher drei Kinder geboren hatte, von denen die beiden ersten leben und gesund sind, während das dritte, im Jahre 1895 geborene, am 3. Tage an Sklerema neonat. starb, von einem gesund und kräftig aussehenden Kinde entbunden. Die Geburt ging leicht und rasch von statten; das Kind kam nicht asphyktisch zur Welt. Am folgenden Tage wurde demselben etwas Fencheltee mit Milch in einer Menge von 4 : 1 Teelöffel verabreicht. Am. 6. September früh fing das Kind, das sich bis dahin normal verhalten hatte, furchtbar an zu schreien. Es traten Durchfälle mit Entleerung mekoniumähnlicher Massen auf. Am Abend desselben Tages zeigte sich dann eine ikterische Verfärbung der Haut, welche sehr rasch zunahm. Das Kind verweigerte von nun ab jede Nahrungsaufnahme, und am 7. September trat ganz plötzlich der Exitus ein. Eine auffällige Verfärbung des Urins konnte angeblich nicht beobachtet werden, desgleichen keine Konvulsionen. Eine erheblichere Temperatursteigerung bestand nicht.

Etwas andersartig war der Krankheitsverlauf bei dem folgenden, am 27. Nov. 1901 geborenen Kinde. Dasselbe kam ebenfalls nach einem leichten Geburtsverlaufe gesund und blühend aussehend, nicht asphyktisch zur Welt. Da der Verdacht bestand, dass die Erkrankung des vorigen Kindes auf Schädlichkeiten in der Nahrung — dasselbe erhielt, wie erwähnt wurde, etwas Fencheltee mit Milch — zurückzuführen sein könnte, erhielt dieses Kind ausschliesslich Muttermilch.

Am 28. Nov. abends machte sich zuerst eine leichte Gelbfärbung der Haut bemerkbar, und das Kind verweigerte die bis jetzt willig genommene Nahrung. Am folgenden Morgen zeigte sich die Haut stark ikterisch gefärbt und welk. Am Abend stellte sich plötzlich starkes Erbrechen ein, das bald in das Erbrechen rein blutiger Massen überging. Gleichzeitig traten blutige Stühle auf. Das Kind kollabierte schnell, und am 30. Nov. erfolgte der Tod. Auch hier ist eine stärkere Temperatursteigerung nicht beobachtet worden.

Die am Strassburger pathologischen Institut von Herrn Prof. v. Recklinghausen vorgenommenen Sektionen ergaben in beiden Fällen im grossen und ganzen einen durchaus gleichen Befund. Als besonders bemerkenswert ist aus demselben hervorzuheben:

Nabel und Nabelgefässe gesund. Ziemlich starker Ikterus, an der Haut keine Blutungen. In den Lungen zahlreiche hämorrhagische Infarkte, besonders in den unteren Partien derselben; an den Pleuraüberzügen keine Rötung oder besondere Ablagerung. Leber ziemlich weich und teigig, blutreich, im übrigen ohne den geringsten besonderen Farbenton. Milz etwas steif, annähernd von normaler Grösse. An den Nieren Papillen stark gelb gestreift; Infarktbildung. In einem Kelche des rechten Nierenbeckens, einer Papille aufsitzend, ein kleines Blutgerinnsel. In der Harnblase, die einen deutlich blutigen, aber nahezu klaren Harn enthält, Ekchymosen. Magen- und Darmschleimhaut mehr oder weniger stark gerötet; an der Magenschleimhaut oberflächliche kleine Erosionen. In der Lichtung des Magendarmkanals z. T. blutiger Inhalt, besonders stark im Jejunum. Mikroskopisch waren degenerative Veränderungen nirgends nachweisbar. Diagnose: Ikterus haematogenes; multiple Blutungen im Darm und in den Lungen; geringe Enteritis und Colitis.

Im Jahre 1903 wurde Frau B. zum 7. Male schwanger — zwischen den beiden letzterwähnten Geburten lag eine Fehlgeburt im 8. Monat — und trat am 6. Okt. des genannten Jahres in die Strassburger Frauenklinik ein. Die bei der Aufnahme vorgenommene Untersuchung ergab: kräftiger Knochenbau mit gut entwickelter Muskulatur und Fettpolster, Herz und Lungen normal, Urin ohne pathologische Bestandteile, auch sonst keine krankhaften Erscheinungen nachweisbar; Becken normal, Beschaffenheit der Brüste mässig gut, Warze schwer fassbar.

Nach normal verlaufener Schwangerschaft, in deren letzten vier Wochen die Schwangere eine strenge Milchdiät einhielt, erfolgte am 27. Okt., nachdem bei vollständig erweitertem Muttermunde die Blase gesprengt worden war, in 1. Schädellage rasch und leicht die Geburt eines reifen und kräftigen Mädchens. Das in mittlerer Menge abgegangene Fruchtwasser zeigte sich mekoniumhaltig. Die Nachgeburt erfolgte spontan nach einer Stunde; der Fruchtkuchen liess in seinem Befunde nichts Anormales erkennen.

Der Verlauf des Wochenbettes war ein vollkommen normaler; die höchste Temperatur betrug 37,5°. Die Wöchnerin wurde bei gutem Allgemeinbefinden am 21. Tage entlassen. In den ersten Tagen des Wochenbettes wurde, da die Warzen schlecht fassbar, der Versuch gemacht, die Milch mit der Téterelle herauszuziehen, was aber schlecht gelang; die Brüste gaben wenig Milch. Es wurde daher nebenbei noch eine Amme hinzugezogen, die vom 8. Tage ab allein das Stillgeschäft übernahm.

Von besonderem Interesse ist nun das Verhalten des Kindes während der ersten Lebenstage.

Dasselbe kam am 27. Okt. 7 Uhr früh nicht asphyktisch zur Welt. Der Nabel wurde streng aseptisch abgebunden, das Kind wurde nur einmal sofort nach der Geburt gebadet, sonst nur mit Ausschluss der Nabelgegend gewaschen. Dasselbe erschien zunächst ganz gesund. Das Aussehen der Haut war ein rosiges. Schon mittags jedoch zeigte sich letztere etwas gelblich verfärbt und schlaff, dazu bekam der Urin ein dunkles, bräunliches Aussehen. Das Kind verweigerte die Nahrungsaufnahme. Es wurde am Abend in die Wärmewanne gebracht und erhielt löffelweise etwas Tee. Das Bad wurde für die nächsten Tage ausgesetzt.

Am folgenden Tage hatte der Ikterus noch zugenommen, dazu zeigte sich die Haut ganz schlaff und welk. Das Kind wurde unruhig und schrie von Zeit zu Zeit kläglich, dazwischen schlummerte es ungewöhnlich viel. Am Abend trank es zum erstenmal an der Brust. Der Urin blieb spärlich und dunkel.

Der 3. Tag brachte keine wesentliche Änderung in dem Krankheitsbilde. Das Kind erhielt etwas schwarzen Tee und versuchsweise die Ammenbrust. Mit dem Stuhl wurde Kindspech entleert, Blut wurde im Stuhlgang nicht beobachtet.

Am 4. Tage machten sich auf der Stirne ausgedehnte, stark bräunliche Flecken bemerkbar, und die Windeln fanden sich durchtränkt von einer bräunlichen, krümeligen Masse, die mit dem dunkeln Harn aus der Blase entleert wurde. Hämoglobin konnte im Urin nicht nachgewiesen werden; desgleichen enthielt derselbe kein Eiweiss. Das Trinken ging nur sehr mühsam vonstatten. Der Stuhlgang begann allmählich gelblich zu werden.

In den nächsten beiden Tagen blieb das Aussehen und Befinden des Kindes unverändert. Am 7. Tage endlich begann der Ikterus langsam abzublassen, das Kind wurde ruhiger und trank besser. Der Nabel fiel ab.

Am 8. Tage wurde ein Bad verabfolgt, und von jetzt ab das Kind, das noch einige Tage weiter in der Wärmewanne belassen wurde, ausschliesslich von einer Amme genährt.

Was die Temperaturverhältnisse des Kindes betrifft, so wurde am 2. Tage eine Temperatur von 38,0° beobachtet, die aber schon am folgenden Tage auf 36,8 zurückging und sich von da ab in normalen Grenzen hielt. Das Körpergewicht, bei der Geburt 4030 g, betrug am 10. Tage nur 3700 g und erreichte in langsamer Steigerung erst am 25. Tage wieder das Geburtsgewicht. Weiterhin blieb das Kind gesund und zeigte eine vollkommen normale Entwicklung.

II. Ein ähnlicher Fall von habitueller Erkrankung der Neugeborenen unter Erscheinungen besonders von hochgradigem Ikterus war von Herrn Professor Fehling schon früher an der Hallenser Frauenklinik beobachtet worden.

In die genannte Klinik wurde am 28. Aug. 1899 die zum fünftenmale schwangere 27jährige verheiratete Frau F. J. aus M. aufgenommen. Nach dem vorliegenden Protokoll ergab die Anamnese, dass die beiden ersten Kinder derselben leben. Das im Jahre 1897 zeitig und spontan geborene dritte Kind, ein Mädchen, starb am 10. Tage an „Ikterus", das im folgenden Jahre geborene vierte Kind, ein etwas zu frühzeitig geborener Knabe, $3^1/_2$ Tage alt, ebenfalls unter Erscheinungen von hochgradiger Gelbsucht. In dieser vierten Schwangerschaft hatten Blutungen aus den Genitalien stattgefunden.

Die jetzige fünfte Schwangerschaft war normal verlaufen. Die Untersuchung der Schwangeren bei der Aufnahme ergab: sehr kräftig entwickelter Körperbau, normales Verhalten von Lungen und Herz, Urin ohne Eiweiss, auch sonstige Krankheitserscheinungen nicht nachweisbar. Becken im ganzen normal, Brüste kräftig entwickelt, Warzen gut fassbar.

Am 10. September erfolgte nach einer Eröffnungszeit von $2^1/_2$ Stunden und einer Austreibungszeit von nur 10 Minuten spontan die Geburt eines reifen, gesund aussehenden Mädchens in 1. Schädellage. Zu bemerken ist, dass die Blase bei vollständig erweitertem Muttermund künstlich gesprengt wurde; das in reichlicher Menge abgeflossene Fruchtwasser zeigte sich stark mekoniumhaltig. Die Placenta, welche nach 35 Minuten folgte, zeigte einen normalen Befund.

Das Wochenbett verlief vollkommen normal, eine Temperatursteigerung wurde nicht beobachtet. Die Wöchnerin, welche selbst stillte, konnte bei gutem Allgemeinbefinden am 23. September entlassen werden.

Das Kind erhielt in den ersten 8 Tagen kein Bad; der Nabel wurde mit einem antiseptischen Trockenverbande versehen. Am 3. Tage früh machte sich bei dem Kinde, das sich bis dahin ganz normal verhalten hatte, eine leicht ikterische Färbung der Haut bemerkbar, wozu Schwierigkeit beim Trinken trat. Diese Erscheinungen hielten auch am folgenden Tage an. Am 14. September zeigte sich der Ikterus verstärkt, doch konnte die Nahrung wieder etwas besser aufgenommen werden. Vom 15. September ab ging der Ikterus allmählich zurück, und die Störung in der Nahrungsaufnahme hob sich vollständig. Eine erheblichere Temperatursteigerung wurde nicht beobachtet; die höchste Temperatur betrug 37,4° am 3. Tage. Ein abnormer Gewichtsverlust wurde nicht konstatiert.

Es liegen uns hier zwei Krankheitsfälle vor, für welche die Literatur eine Analogie bisher nicht bietet. Bei Betrachtung des Symptomenbildes und des Sektionsbefundes erscheint allerdings, wie schon eingangs erwähnt wurde, der Gedanke an eine Zusammengehörigkeit der beiden Fälle mit der Buhlschen oder Winckelschen Affektion naheliegend. Hier wie dort finden wir u. a. starken Ikterus, einen meist fieberlosen Verlauf der Krankheit mit rasch eintretendem Verfall, sowie Blutaustritte an mehreren inneren Organen.

Auffallend bleibt jedoch das bei beiden Sektionen im Falle B. konstatierte absolute Fehlen jeglicher Degenerationserscheinungen, die ja das charakteristischste Symptom der von Buhl beschriebenen „akuten Fettdegeneration der Neugeborenen" bilden, und hieraus muss wohl der Schluss gezogen werden, dass unsere Fälle mit der Buhlschen Krankheit nicht in Verbindung gebracht werden können.

Nicht anders verhält es sich bezüglich der Winckelschen Krankheit. Obschon auch hier eine gewisse Ähnlichkeit zwischen den beiderseitigen Krankheitsbildern vorhanden ist, so spricht doch das in unseren Fällen stets konstatierte Fehlen der von Winckel als besonders charakteristisch hervorgehobenen Symptome, der Cyanose und der Hämoglobinurie, gegen die Annahme einer Gleichartigkeit der Prozesse. Hierzu kommt, dass, während m. E. an der septischen Natur der Winckelschen Krankheit nicht gezweifelt werden kann, in den vorstehenden Fällen gegen die Annahme eines septischen Prozesses vor allem das habituelle Vorkommen der Erkrankung trotz strengster Asepsis und Antisepsis geltend gemacht werden muss. Wie schon betont, wurde das zuletzt geborene Kind B. nur einmal gebadet, und in jeder Beziehung, besonders auch hinsichtlich des Nabels, die strengste Asepsis gewahrt. Dasselbe war bei dem in der Hallenser Klinik behandelten Kinde J. der Fall. Trotzdem erkrankten beide Kinder unter denselben Erscheinungen, nur weniger heftig, wie die vorausgegangenen Kinder. In Berücksichtigung alles dessen müssen wir annehmen, dass diese eigentümlichen Fälle von habitueller Erkrankung der Neugeborenen mit den von Buhl und Winckel beschriebenen Affektionen, mit denen sie noch die meiste Ähnlichkeit besitzen, nicht in Verbindung zu bringen sind, und dass wir es hier mit einem eigenartigen, bisher noch nicht bekannt gewordenen Krankheitsprozesse zu tun haben, der vielleicht als habitueller Ikterus gravis Neugeborener bezeichnet werden könnte.

Was die Entstehung des Prozesses betrifft, so liesse sich denken, dass derselbe durch eine kongenitale Intoxikation der Früchte vermittelst giftiger Stoffwechselprodukte des mütterlichen Organismus hervorgerufen wird. Es würde diese Annahme die Eigentümlichkeit des habituellen Vorkommens der Erkrankung jedenfalls am ungezwungensten erklären. Hierfür könnte vielleicht auch eine günstige Wirkung der im Falle B. vor der Geburt des letzten, weniger schwer erkrankten Kindes angewandten strengen Milchdiät geltend gemacht werden, die ja zur Beseitigung der giftigen Stoffwechselprodukte, auf welche die Entstehung der Eklampsie bei Schwangeren zurückgeführt wird, auch mit Erfolg zur Anwendung kommt. Für die Annahme der Kongenitalität der Erkrankung dürfte ferner der auffallende Befund sprechen, dass in beiden Fällen B. und J. bei der letzten, in der Klinik beobachteten Geburt das Fruchtwasser trotz glatt verlaufender, ungestörter Geburt reichlich Mekonium enthielt, woraus auf eine intrauterine Schädigung der Kinder geschlossen werden muss. Über die Natur der erwähnten Giftstoffe liessen sich natürlich ebenfalls nur Vermutungen anstellen, die uns indessen hier zu weit führen würden. Es muss in anbetracht des geringen Materials genügen, überhaupt die Aufmerksamkeit auf diese interessanten Vorkommnisse gelenkt zu haben.

Betreffs näherer Mitteilungen über die Natur der vielfach erwähnten Buhlschen und Winckelschen Krankheit, die Stellung derselben zueinander sowohl, als zu den beiden beschriebenen Fällen muss ich auf die eingangs zitierte Dissertation verweisen.

Aus der Frauenklinik der Universität Strassburg i. E.

Die Chorionektodermwucherungen der menschlichen Placenta, ihre Beziehungen zu der Entstehung der Cysten und Fibrinknoten der Placenta.

Von

Dr. **G. Schickele.**

(Mit 18 Textabbildungen und Tafel III/VI.)

Die nachfolgenden Untersuchungen sollen zu der Pathologie des Chorionepithels neue Erfahrungen zeitigen und hiermit einiges Licht werfen auf anatomische Veränderungen in der menschlichen Placenta, die im Laufe der letzten Jahre mehrfach das Ziel eingehender Forschungen gewesen sind. Gleichzeitig möchte ich den Anschluss herstellen mit jenen eigentümlichen Neubildungen des Chorionepithels, deren Kenntnis sich dank zahlreicher neuer Beobachtungen immer mehr klärt: ich meine die Blasenmole und das Chorioepithelioma malignum. Es scheint mir, dass die Ektodermwucherungen der Chorionzotten, wie sie im folgenden beschrieben und gedeutet werden, das jüngste Glied bilden in der Trias der Neubildungen des Chorionepithels. Eine scharfe histologische Trennung der drei Glieder dieser Kette ist nicht möglich. Sie gehen vollständig ineinander über. Diese Tatsache hängt von dem ausserordentlich verschiedenen Verhalten der Chorionektodermzelle ab, von ihrer äusserst labilen biologischen Funktion, die sich zum Teil in ihrer grossen Formverschiedenheit äussert. Der einzelnen Zelle kann man es nicht ansehen, ob sie an der Bildung eines benignen oder malignen Vorganges beteiligt ist. Auch die gegenseitige Anordnung der Zellen ermöglicht dies nicht vollständig. Selbst wenn ganz typisch gebaute Bezirke beurteilt werden sollen, kann in dieser Beziehung oft keine bestimmte Antwort gegeben werden. Die Erfahrung hat gelehrt, dass absolut ähnlich aussehende Zellverbände einer benignen und malignen Neubildung angehören können. Ja sogar, Kriterien sonst zur Beurteilung der Wertigkeit einer Neubildung,

Beziehungen zu Gefässen und die Metastasenbildung, lassen hier im Stich. Beides kann in Chorionepithelwucherungen nachgewiesen werden, ohne dass eine klinisch maligne Erkrankung vorliegt oder wobei es trotzdem zu endgültiger Heilung kommt. Anderseits können benign aussehende primäre Prozesse zu ausgedehnter Gewebszerstörung führen.

In Anbetracht dessen wird es vielleicht interessieren, eine Form dieser Wucherungen zu beobachten, die vollständig benign ist und in vielfachen Ähnlichkeiten ihre Zugehörigkeit zu den beiden andern Formen, der Blasenmole und dem Chorioepithelioma malignum, zu erkennen gibt.

Es geht wohl aus dem Gesagten hervor, dass ich den Standpunkt von der fötalen Herkunft des Chorioepithelioma teile. Die Langhanssche Zellschicht und das Syncytium sehe ich als fötales Ektoderm an; das Syncytium als einen Abkömmling oder besser als eine eigentümliche Evolution der Ektodermzelle, eine zur Vermittlung der Ernährung besonders günstige Form derselben. Deshalb spreche ich im folgenden mehr von Ektodermwucherungen weniger von Wuchrungen des Zottenepithels überhaupt, weil ich damit sagen will, dass die Vermehrung der Ektodermzelle — Langhanssche Zellschicht — bei den folgenden Untersuchungen den ganzen Vorgang beherrscht, dass dagegen der andere Bestandteil des Zottenepithels, das Syncytium, in den Hintergrund tritt.

Obwohl es mehr im Interesse der Sache selbst wäre, glanbe ich es doch unterlassen zu müssen, über die Fälle, auf die sich die folgenden Beschreibungen stützen, einzeln zu berichten. Ich bemühe mich, einen möglichst knappen Überblick zu geben. Dabei wird der makroskopische Teil etwas zu kurz kommen. Dieser ist trotzdem sehr wichtig; mit einiger Übung kann mit dem blossen Auge auf den mikroskopischen Bau einer Stelle geschlossen werden. Hierdurch wird es möglich, mit einem viel grösseren Material zu arbeiten und aus diesem die wichtigeren Fälle zu sichten. Ich bin so vorgegangen, dass ich möglichst viele Placenten mit blossem Auge genau abgesucht habe auf irgendwelche Veränderungen. Fand sich etwas besonderes, dann wurde die Placenta gehärtet. Im andern Falle wurde sie frisch in dünne Scheiben zerlegt und zu Tage tretende Besonderheiten herausgeschnitten und gehärtet. Die gehärtete Placenta wurde später ebenfalls in dünne Scheiben zerschnitten, damit möglichst wenig der Beobachtung entgehen konnte. Auf diese Art habe ich mehrere hunderte Placenten untersucht. Von diesen ist eine gewisse Anzahl bezw. Stücke aus ihnen in die engere Wahl zur

mikroskopischen Untersuchung gezogen worden. Dementsprechend ist die Zahl der Schnitte hinreichend gross.

Die Härtung wurde mit 5—10% Formalinlösung vorgenommen. Zur Färbung der Schnitte oder der Blöcke dient Alaunkarmin, Hämatoxylin, Eosin, Pikrinsäure, van Giesonsche Flüssigkeit und die Weigertsche Fibrinfärbung.

Ein Zufall spielte mir die Placenta in die Hände, der ich den Ausgangspunkt der folgenden Untersuchungen verdanke. Es handelte sich um eine künstliche Frühgeburt, die durch eine vorzeitige Lösung der Placenta kompliziert wurde (Münchener Medizinische Wochenschrift Nr. 51. 1903.). Gewicht der Placenta: 480 g; Grösse 17 : 17 cm. Die Dicke beträgt im Bereiche eines grösseren Bezirkes (etwa $^2/_3$) 2 cm, nur $^3/_4$—$1^1/_4$ cm für den kleineren. Auf zahlreichen Durchschnitten durch die gehärtete Placenta fallen hauptsächlich innerhalb des dünneren Abschnittes weissgraue bis stahlblaue Züge auf, die von der Membrana chorii bis zur maternen Fläche der Placenta verlaufen. Bald sind es nur feine helle Linien, die netzförmige Anordnung haben, bald isolierte breite zackige Herde, weisslich oder gelb gefärbt. Sie erreichen zuweilen fast Pfenniggrösse. Am mächtigsten sind sie am Rande der Placenta; auf mehreren in 2—3 mm Abstand sich folgenden Durchschnitten lässt sich ihre unregelmässige Ausdehnung verfolgen. Zirkumskripte Herde von Erbsengrösse und darüber liegen vielfach innerhalb gut erhaltenen Placentagewebes, manchmal in breitem Zusammenhang mit der Deciduafläche oder auch an die Membrana chorii gelagert. Frische Blutfarbe innerhalb dieser Herde wechselt zuweilen mit orange und gelb erscheinenden Stellen ab. Die auffallende stahlblaue Färbung ist nur an den dünnen Streifen ausserhalb dieser Herde oder höchstens in deren Peripherie vorhanden.

Die mikroskopische Untersuchung — ein kurzer Überblick zur vorläufigen Orientierung — klärt diese Veränderungen folgendermassen auf: Die stahlblauen Stränge bestehen meist aus zahlreichen, massig gedrängten, stark gefärbten Zellen, die in der nächsten Umgebung von Chorionzotten liegen. Diese Zellhaufen werden von ausgedehnten Fibrinablagerungen durchzogen oder umrandet, in deren Nähe oft das Blut in den intervillösen Räumen gestaut ist. Bei den makroskopisch beschriebenen grösseren Herden tritt im allgemeinen der Fibrinreichtum in den Vordergrund. Die Zotten sind in Degeneration begriffen, die Zellhaufen weniger gedrängt, auf grössere Flächen verteilt. Je nach der Entwicklung dieser verschiedenen Bestandteile ergeben sich sehr wechselreiche Bilder, die oft auf den ersten Blick nicht zu entwirren sind.

Es empfiehlt sich, zwei Hauptformen unter diesen Herden zu unterscheiden. Die erste charakterisiert sich dadurch, dass im grossen und ganzen die Formen der Zotten in ihren Verzweigungen noch vorhanden sind. Statt des einfachen Epithelbelags umgrenzt ein breites Fibrinband das Zottenstroma. Grosse, meist stark gefärbte Zellen liegen in den Fibrinstreifen und folgen genau den Umrissen der Zotten. Das Stroma der Zotten ist noch gut erhalten; die mit Blut gefüllten Zottengefässe sind unverändert. Die einzelnen Zotten, grosse und kleine, sind zum grössten Teil noch voneinander getrennt. Oder aber sie werden durch die Fibrinstreifen eng umschlungen und so zu einem Ganzen zusammengebacken,

sind aber an ihrem Stroma und den Gefässen deutlich erkennbar. Besonders die von der Membrana chorii ausgehenden kleineren Zotten bilden auf diese Art entstandene Komplexe, die auf grosse Ausdehnung miteinander in Zusammenhang hängen können.

Die Bilder der zweiten Hauptform haben dagegen ein einheitlicheres Gepräge. Im Gegensatz zum ersteren nimmt ein glanzloser Fibrinrasen, von feingekörneltem Aussehen zuweilen, ausgedehnte Bezirke des Placentadurchschnittes

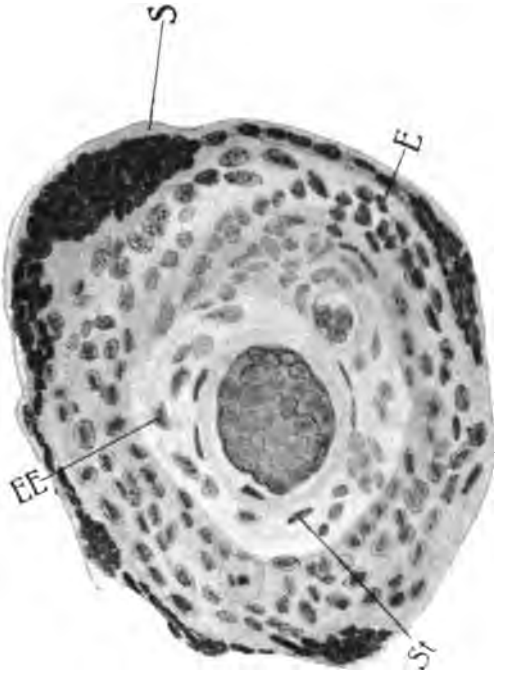

Figur 1.

Querschnitt durch eine Chorionzotte (etwa 300fache Vergrösserung). *S* Syncytium; die Kerne in körnigem Zerfall, in Haufen, intensiv gefärbt. *E* Ektodermzellen, die in breiter Schicht unterhalb des Syncytium liegen bis an das Stroma (*St*) der Zotten hin. In diesem einige eingewanderte Ektodermzellen (*EE*). In der Mitte der Zotte ein Durchschnitt durch ein grosses und ein kleines Gefäss.

ein. In ihm liegen dieselben gut gefärbten Zellen wie oben, nicht gerade gedrängt. Zwischen diesen sind als leicht hellere Stellen mit kleinen spindelförmigen Zellen die absterbenden Chorionzotten nachzuweisen. Je nach dem Stadium ihrer Degeneration haben sie keine Gefässe mehr, oder mehr weniger undeutliche Reste. Vielfach bildet inmitten der grossen Zellen ein Komplex von einem Dutzend kleinster länglicher Zellen den letzten Rest von Chorionzotten. Sie können so unscheinbar sein, dass man sie leicht übersieht. Zwischen diesen beiden Formen gibt es Übergänge. Eine prinzipielle Trennung

ist demnach meist unmöglich. Sie sind jedenfalls nur der Ausdruck des verschiedenen Alters desselben Prozesses.

Diese Zellen sind gewucherte Langhanssche Zellen. An der Peripherie der stahlblauen Stränge oder eines grösseren Herdes findet man am besten die ersten Anfänge dieses Wucherungsvorganges. Hier sieht man Zotten, die an Stelle eines einfachen Syncytiumbelages, wie er um diese Zeit der Schwangerschaft zu erwarten wäre, mehrere Lagen stark gefärbter Zellen besitzen (Taf. III/IV, Fig. 1). Die innerste Lage liegt den Stromazellen direkt an. An der Peripherie der Zotte sind die Zellen weniger dicht gedrängt. Die Blutgefässe sind völlig

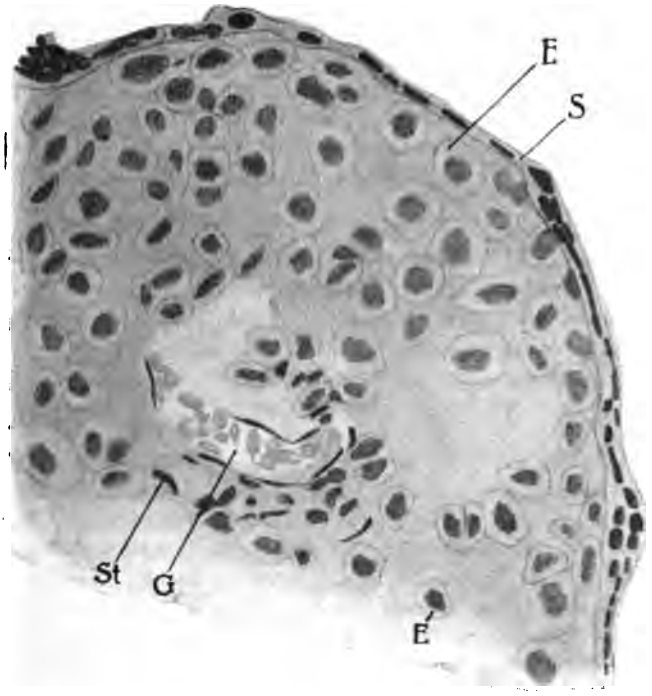

Figur 2.
Der Rand eines grösseren Zottenastes (etwa 300 mal Vergr.).
S Syncytiumstreifen, überall gut erhalten, *E* gewucherte Ektodermzellen.
St Stromazellen. *G* Zottengefässe.

normal. Das Stroma ebenso. Noch klareres Verständnis gibt Textfigur 1. Das Syncytium ist noch erhalten. Unter ihm liegen die gewucherten Langhansschen Zellen, manchmal nur 2 oder 3 Lagen. Das Syncytium vermehrt sich nicht, es wird emporgehoben, auseinandergedrängt, ist später nur noch hie und da auf der Kuppe eines Zellhaufens vorhanden und verschwindet dann vollständig. Auch an den grossen Zottenästen ist zuweilen ein feiner Syncytiumbelag auf den vermehrten Langhansschen Zellen nachzuweisen (Textfigur 2), nicht selten auf grössere Ausdehnung und an verschiedenen Stellen zugleich.

Sowohl an den kleinen Zotten als auch an den Hauptzotten findet sich

dieser Wucherungsvorgang der Langhansschen Zellschicht in der verschiedensten Intensität. Fibrin ist dabei stets beteiligt, sobald das Syncytium verschwunden ist. Seine Ranken umschlingen grosse und kleine Zotten (s. Taf. III/IV, Fig. 2) und wie ein Epheu umklammern sie immer weitere Zotten aus der Umgebung, bilden so ausgedehnte Netzwerke, deren Zellbestandteile später einem langsamen Absterben verfallen.

Die grösseren Herde bestehen in ihrem Innern aus Fibrin, das eine streifige oder wellige Zeichnung besitzt. Zwischen seinen Maschen liegen zerstreute schwach gefärbte Zellen, ausserdem rote Blutkörperchen, manchmal in grösseren Haufen, als Reste des Blutes in den Buchten des intervillösen Raumes. Diese welligen Fibrinstreifen verfolgen oft eine gewisse Anordnung und umspinnen helle runde Flecken: die letzten Reste von Zotten. Die eine oder andere Stroma- oder Langhans-Zelle ist manchmal noch erhalten. Je mehr man sich der Peripherie des Herdes nähert, um so zahlreicher werden die Langhansschen Zellen, um so deutlicher die Zottenreste. Endlich gehen diese Bilder in diejenigen der zweiten Hauptform über oder schliessen mit Bestandteilen der ersten Hauptform ab.

Bei starker Vergrösserung sieht man, dass die erwähnten Zellen recht gross sind, einen stark gefärbten Kern besitzen mit einem dünnen Streifen von Protoplasma. Im Innern des Kerns liegen meist kleine Körnchen, oft recht zahlreich. Der Protoplasmaanteil der Zelle ist manchmal kaum noch zu sehen. Die Grösse der Zellen variiert; je stärker gefärbt, um so kleiner die Zelle im allgemeinen. Die grösseren nehmen die Kernfärbung weniger stark an. Sie liegen auch weiter auseinander im Gegensatz zu den ersteren, die mässig dicht gedrängt liegen. Die Grösse des Kernes ist annähernd die gleiche in allen Zellen, bei der Vergrösserung der Zelle ist das Protoplasma beteiligt. Die grossen Zellen haben nicht selten zwei und mehr Kerne, so dass richtige Riesenzellen zu finden sind. An ein bestimmtes Stadium dieser Zellwucherung ist das Auftreten dieser Riesenzellen nicht gebunden. Auch grössere Protoplasmastreifen mit zahlreichen Kernen, Syncytium, sind meist in der Nähe der Zellwucherungen vorhanden, nicht nur wenn schon eine ausgedehnte Wucherung stattgefunden hat, sondern auch in den beginnenden Stadien, an kleinen Zotten, wo das Syncytium der Oberfläche noch erhalten ist. Letzteres hat einen ganz bestimmten Typus (s. Textfigur 1). Es nimmt die Farbe ausserordentlich stark an. Das Protoplasma ist fast ganz geschwunden, und die einzelnen Kerne sind nicht mehr zu trennen. Sie sind im Zustande körnigen Zerfalls. Dieses Syncytium unterscheidet sich deutlich von den innerhalb der Langhansschen Zellen befindlichen syncytialen Gebilden.

Man findet diese Zellwucherungen immer von ausgedehnter Fibrinablagerung begleitet. Letztere fehlt fast ganz nur an Stellen ganz besonders intensiven Wachstums, wo Zelle an Zelle liegt, so dass man geradezu von einer epithelialen Anordnung reden kann. Am grossartigsten ist die Fibrinablagerung an der Peripherie von grösseren Herden und in der Begleitung der grösseren Stammzotten. Sie tritt zuweilen derart in den Vordergrund, dass in manchem Gesichtsfeld nichts anderes zu sehen ist, dass nur wenige blasse Zellen zwischen seinen Maschen liegen. Bei starker Vergrösserung findet man jedoch eben noch erkennbare Zellreste zwischen den Fibrinzügen, offenbar als Reste der hier bestandenen Wucherung. Auch an den kleinsten Zotten kann die Fibrinablagerung

sehr ausgedehnt sein, das Feld beherrschen gegen die dann ganz vereinzelten Zellen. In der Mitte der grösseren Herde hat das Fibrin kein richtiges fädiges Aussehen mehr. Hier findet sich eine feine unregelmässige Körnelung. Auch hier, wie fast überall innerhalb dieser Herde findet man Reste von Zellen, auch Reste von Zotten, die als hellere Flecken inmitten des homogen rosa gefärbten Bezirkes auffallen. In allen diesen Bildern finden sich alle möglichen Übergänge, je nach dem Alter des Vorganges und dessen Intensität.

Die Zellwucherungen finden sich überall innerhalb der Placenta. Sehr schön im allgemeinen unter der Membrana chorii, weil sie dort in mässiger Ausdehnung bestehen und ihren Ausgang von dem Zottenepithel nehmen, somit



Figur 3.

Schnitt aus der maternen Fläche der Placenta.

E Ektodermzellen. *D* Decidnazellen. *F* Fibrinstreifen. Hier fötales Gewebe von maternem trennend. In andern Schnitten ist dies nicht der Fall. *G* Gefässe.

ihren Zusammenhang mit den Zotten am klarsten beweisen. Sehr schön sind sie auch zuweilen in der Nähe der Decidua. An solchen Stellen tritt dann der Unterschied zwischen den beiden Zellformen besonders gut zutage (s. Textfigur 3). Die Ektodermzellen sind stark gefärbt, die der Decidua blass. Die Lagerung der Zellen zueinander ist die denkbar verschiedenste. Die Deciduazellen liegen zuweilen möglichst dicht, Zelle an Zelle; die Langhansschen Zellen weniger dicht, locker sogar. Wenn manchmal dichte Züge dieser Zellen bis an die Decidua herangehen, in sie hinein sich verlieren, finden sich im Gegenteil anderwärts nur spärliche Zellen in der Nähe oder innerhalb der Decidua. Hier kommen auch neben den Langhansschen Zellen Riesenzellen vor, und zuweilen grössere Syncytiumstreifen. Diese erscheinen in ihrem Zusammenhang zuweilen

netzförmig, besitzen stark gefärbte, lang ausgezogene Kerne und heben sich durch ihre intensive Färbung von der blass gefärbten Decidua grell ab. Auch in diesen Bezirken ist viel Fibrin vorhanden; Streifen, welche in unregelmässigem Netzwerk beide Zelllagen durchziehen, meist jedoch nicht in zusammenhängenden Zügen, sondern mehr fleckweise.

Ausser den bisher beschriebenen Zellwucherungen sind vielfach an beliebigen Stellen innerhalb der Placenta ausgedehnte Bezirke ähnlicher Zellen zu finden, abgeschlossen von dem umliegenden Placentagewebe, von Fibrinranken umgeben, nicht selten die ganze Tiefe der Placenta durchziehend, von der Membr. chorii bis zur Decidua. Ihre Zellen liegen lose aneinander, zeigen dieselben Unterschiede in der Färbung, wie oben erwähnt. Die Mitte dieser Bezirke zeichnet sich durch einen feinkörnigen oder leicht streifigen Zerfall des Fibrins aus, unter grosser Armut an Zellen. Derartige Herde sind zuweilen gross, mit flüssigem Inhalt und verdienen die Bezeichnung Cysten. Auch in den kleinen Zellherden und in den kürzeren Streifen dieser Gattung tritt ein solcher zentraler Zerfall auf. An der Peripherie dieser Zellbezirke sind die Zellen meist dicht gedrängt. Zwischen ihnen liegen oft Zotten oder deren Reste, in der Regel auch am Rande von Zellenhaufen.

Diese Zotten sind dieselben wie die früher beschriebenen. Auf die Bedeutung dieser Herde werde ich später zurückkommen.

Es handelt sich in dieser Placenta um ausgedehnte Wucherungen der Langhansschen Zellen, in deren Gefolge weite Bezirke von Zotten ausser Funktion gesetzt worden sind — Vorgänge, die in dieser Mächtigkeit bisher in der Placenta noch nicht bekannt geworden sind.

An einer grossen Zahl von klinisch normalen Placenten habe ich versucht, über diese Vorgänge Klarheit zu erlangen, insbesondere festzustellen, inwieweit sie in den Bereich eines normalen Vorkommens fallen. Wucherungen der Langhansschen Zellen finden sich in jeder menschlichen Placenta. In den meisten kann man sie schon mit blossem Auge sehen. Unter der Membrana chorii verlaufen oft feine blaugraue Linien, die kleine Ausläufer in das Innere der Placenta ausstrecken. Vielfach isoliert, finden sie sich auch zusammenhängend, als niedliches Maschenwerk oder beträchtliche Äste absendend, die untereinander anastomosieren. Textfigur 4 versucht diese Zeichnung festzuhalten. Auf vielen Scheiben durch eine Placenta können diese Stränge immer wieder zu sehen sein, vielfach in zahlreicher Formvariation. Sie bleiben nicht nur in



Figur 4.
Vertikalschnitt durch eine gehärtete Placenta.
Oben fötale, unten materne Fläche. Unterhalb der Membrana chorii dicke Streifen, welche in das Innere der Placenta ziehen und stellenweise anastomosieren (*E*).

der Nähe der Membrana chorii. Ins Innere der Placenta dringen sie ein, finden sich in ihrer Mitte isoliert, recht häufig endlich am Rande der Placenta und nach der Decidua zu, mit deren Septen in innigstem Zusammenhang. Sobald sie grössere Ausdehnung annehmen, verlieren sie ihre einheitliche bläuliche Färbung. Meist sind sie dann hellgelb oder weisslich in ihrer Mitte, zuweilen mit roten Flecken durchsät. So entstehen aus diesen 3 Farben recht zierliche Mosaikbilder, die zu mehreren in derselben Placenta sich finden können und zwar an beliebiger Stelle. Nicht selten sieht man die bekannten Fibrinknoten mit diesen blauen Strängen in Zusammenhang stehen. Viel mannigfaltiger noch werden diese Bilder bei der mikroskopischen Untersuchung. Die allerersten Anfangsstadien habe ich selten gefunden. Es lagen dann unter der Membrana chorii eine oder 2—3 Lagen grosser Zellen, dicht nebeneinander, manchmal wie in „epithelialer Lagerung", die auf grössere Ausdehnungen hin die Buchten der intervillösen Räume auskleideten. Viel häufiger dagegen kommen hier gewundene Fibrinstreifen vor, die sich der Membrana chorii anlegen, von ihr auf Zotten übergehen und viele Zotten gemeinsam umschlingen. In diesem Fibrin findet man Lagen von grossen Zellen oder einzelne Haufen. Um die fibrinumsponnenen Zotten, die verschieden gut erhalten sind, liegen Ansammlungen dieser Zellen. Sie können mit den Fibrinstreifen zusammen auf weite Entfernungen sich ausbreiten. Sie sind es, welche die Hauptbestandteile der graublauen Stränge sind, von denen hier die Rede war. Bald stehen die Zellen durch ihre Grösse, intensive Färbung und Anzahl im Vordergrunde, bald sind sie vereinzelt, spärlich ausgestreut in einem Fibrinrankenwerk. Das dritte Constituens unserer Stränge bildet das Blut der intervillösen Räume. In der Nähe von Fibrinstreifen und von Zellwucherungen ist das Blut meist gestaut. Entweder sieht man dann Blutkörperchen an Blutkörperchen liegen, oder, was am häufigsten ist: ein zierliches, in parallelen Streifen angeordnetes fädiges Fibrin umspinnt das homogene glänzende Fibrin, das die Zotten unmittelbar umgibt. Auch diese fädige Art des Fibrins kann dominieren, ja wir werden später sehen, dass sie auf grosse Ausdehnung fast ausschliesslich vorkommen kann. Zwischen diesen Bezirken, deren Zusammensetzung aus Zellen und Fibrin um Zotten herum jetzt klargelegt ist, können ganz intakte Abteilungen der intervillösen Räume liegen, so dass diese Fibrinzellenbezirke wie grosse plumpe Säulen in das Innere der Placenta hineinragen. Allerdings sieht man meist, dass die nächstliegenden Zotten schon in dem Anfangsstadium einer Fibrinanlagerung begriffen sind, dass sie auch mehr oder weniger schon zu dem grossen Fibrinlager gehören. Damit sehen wir schon die Art des Wachstums dieser Prozesse: durch Apposition, wenn man so sagen will. Diese beginnende Fibrinumrankung von Zotten findet sich an beliebigen Stellen der Placenta. Recht häufig auch in der Nähe der Decidua. In breite Fibrinkomplexe eingehüllt liegen dort zuweilen zahllose Zotten. Wucherungen grosser Zellen sind vielfach in grosser Ausdehnung nachzuweisen; sie können jedoch auch ganz fehlen. Wenn sie vorhanden sind, gehen sie oft über den Endfibrinstreifen (den sog. Nitabuchschen) nicht hinaus, liegen aber auch in diesem, in unmittelbarster Nähe der Deciduazellen. Sie sind jedoch an diesen Fibrinstreifen nicht gebunden; sie finden sich auch allein. Dann kann der Kontrast zwischen diesen grossen intensiv gefärbten Zellen und den blassrosa aussehenden Deciduazellen sehr in die Augen springen. Hier ist an der Verschiedenheit beider Zellarten in ihrer

gegenseitigen Lagerung und dem Aussehen jeder einzelnen Zelle nicht mehr zu zweifeln. Sind diese Zellhaufen doch gar nicht selten noch im Zusammenhang mit den ebenfalls gewucherten Langhansschen Zellen einer Haftzotte, ja ihre direkte Verlängerung, ihre Ausläufer! Wie unter der Membr. chorii kommt auch in der Nähe der Decidua das fädige Fibrinwerk vor, durchweg jedoch in geringerer Ausdehnung.

Die Cysten.

Es ist bisher noch nicht erwähnt, dass man bei blosser Betrachtung mancher Schnitte durch Placenten die bekannten stahlgrau-blauen Stränge sich erweitern sieht auf einen zirkumskripten Bezirk von rundlicher Form, mit geronnenem Inhalt, frisch angeschnitten, an der nicht gehärteten Placenta, von gallertigem Aussehen. Man kann von richtigen Cysten reden. Vielfach liegen diese am Ende von solchen Strängen, welche von der Decidua her in das Innere der Placenta dringen. Zwischen 2 Kotyledonen findet man sie zuweilen in der Weise, dass sie eine Verlängerung bilden der die Ränder der Kotyledonen bedeckenden Langhansschen und Deciduazellschicht. Ausserdem kommen sie innerhalb der beschriebenen bläulichen Stränge unter der Membrana chorii vor, auch unmittelbar unter dem Chorion, dieses vorbuchtend, so dass von aussen die Cyste als solche schon zu erkennen ist. Sobald die Cyste über stecknadelkopfgross ist, sieht man ihre Basis meist umgeben von grauweissem Gewebe, von derbem, homogenem Aussehen, an die Farbe der Fibrinknoten erinnernd.

Diese Cystenbildung innerhalb der Placenta ist in Zusammenhang zu bringen mit den früher schon beschriebenen Langhansschen Zellknoten. Hier sind zwei Formen zu unterscheiden: freiliegende rundliche Knoten oder Streifen, welche im Innern eine Verflüssigung zeigen, und zweitens Zellkomplexe, ebenfalls mit flüssigem, anscheinend leicht schleimigem Zerfall, in denen aber absterbende Chorionzotten mit gewuchertem Epithel miteinbegriffen sind, hauptsächlich in der Peripherie der Zellansammlungen, aber auch in deren Mitte. Diese zweite Form stellt Ausläufer von den bekannten Zellwucherungen um die Zotten herum vor, mit ihnen auf derselben Stufe stehend, in einem eigenartigen Stadium der Entwicklung. Die cystisch degenerierten Stellen sind meist von Fibrinstreifen umgeben. Eine zentrale Verflüssigung kann an mehreren Stellen innerhalb eines Zellstreifens auftreten. Am reichlichsten natürlich in jenen grossen Streifen, welche von der Decidua bis an das Chorion ziehen. Am Abgange der Streifen von der Decidua finden sich auch noch deren Zellen auf einen kleinen Weg hin, hin und wieder auch noch ein kleines Gefäss Mitten in der Placenta drin, ohne Zusammenhang mit serotinalen Zellhaufen, ist keine Decidua mehr nachzuweisen. Insbesondere fallen bei geeigneter Untersuchung dieser Vorkommnisse alle Vorstellungen über jene „Deciduasepten" aus, wie sie Steffek in ausgezeichneter Weise aufgebaut und nachgewiesen hatte. Die von St. beschriebenen Deciduasäulen sind aus Zellen des Chorionektoderms zusammengesetzt. Deciduasepten, welche die ganze Tiefe der Placenta durchzögen, gibt es nicht. Der Beweis meiner Behauptung ist erbracht durch die prinzipiell verschiedenen Zellformen der Zellkomplexe und der Decidua, vor allem durch den unmittelbaren Abgang der ersteren von den perivillösen Zellwucherungen. Einzelne Gefässe, die man in diesen Zellsträngen gelegentlich findet, gehören noch relativ gut

erhaltenen Zotten an. Diese liegen dann in der Peripherie des Herdes oder an der Berührungsstelle zweier kleiner Herde.

Nicht minder genau kann die Entstehung dieser Cysten unter der Membrana chorii studiert werden. Inmitten grösserer Ektodermzellhaufen kommen Abteilungen vor, in denen die Zellen gedrängt stehen. In der Mitte eines solchen Haufens stehen sie jedoch ganz locker, fallen auch aus oder sind ganz durch einen flüssigen Kern ersetzt. Gelegentlich tritt auch mehr ein feinkörniger Zerfall in den Vordergrund. Die verschiedenen Entwicklungsstadien unterscheiden sich voneinander durch ihre Grösse. Je grösser die Cyste wird, um so schmächtiger wird die Zelllage, welche sie auskleidet. An den grösseren Cysten ist die in die Eihöhle ausgebuchtete Oberwand nur noch vom verdünnten, ausgezogenen Chorion gebildet. Die Ektodermzellen sind hier schon zugrunde gegangen. An der Basis der Cysten liegen aber noch dichtgedrängte Haufen von Zellen, und fast regelmässig ist eine ausgedehnte Stauung des nächstliegenden Blutes festzustellen, mit Fibrinablagerung, oder als weiteres Stadium die in parallelen Schichten angeordnete Ablagerung von fädigem Fibrin, zwischen dessen Fasern Leukocyten und Erythrocyten noch nachzuweisen sind. Dieser typische Bau ist bei allen Cysten nachzuweisen, auch bei den grössten. Damit ist die Entstehung der grossen Cysten auf der fötalen Fläche der Placenta geklärt. Bis zu einer kleinapfelgrossen konnte ich von den miliaren Cysten her die Übergänge finden und immer wieder lagen in der Nähe der Cystenwand Wucherungen von Langhansschen Zellen, an ihrer Basis ausserdem noch weissgelbe breite Streifen, die den Boden der Cysten bildeten. Diese Streifen bestehen aus fädigem Fibrin und stehen auf derselben Stufe wie die fast in jeder Placenta befindlichen weissen Zeichnungen auf der fötalen Fläche der Placenta. Die Untersuchung dieser Gebilde wird folgen. Eine eigene Auskleidung mit Zellen besitzen diese Cysten nicht. Die kleineren haben als Begrenzung ihres Lumens die Langhansschen Zellen, aus deren zentralem Zerfall sie ja entstanden sind. Bei erbsengrossen Cysten sind diese Zellen oft plattgedrückt, so dass sie wie Endothelien aussehen. Den Zellen der Cysteninnenfläche sind kleine homogene Schollen aufgelagert, die das Licht stark brechen und auch als fädige Fortsätze in dem Innern der Cyste sich verlieren. Inmitten dieses homogenen oder leicht schleimigen Inhalts liegen vereinzelte, noch eben zu erkennende Zellen, offenbar abgestossene Langhanssche Zellen von der Peripherie der Cyste her. Zum Teil wird der flüssige Inhalt wohl von den Zellen selbst produziert, vielleicht aber auch durch ihren eigenen Untergang. Darauf weisen jene seltenen Formen von Cystchen hin, deren Inneres aus dichtgestellten, nicht mehr färbbaren, aber noch in ihren Umrissen erkennbaren Zellresten besteht. Inmitten des geronnenen Inhalts anderer Cysten liegen nicht selten rote Blutkörperchen.

Es ist bemerkenswert, dass die grösseren Cysten (haselnuss- bis pflaumengrosse) stets in der Nähe von grossen fötalen Gefässen liegen. Oft läuft ein grosses Gefäss über die Kuppe oder Seitenwand der Cyste. So ist dies am schönsten bei einem kleinapfelgrossen Exemplar unserer Sammlung zu sehen. Die Wand der Cyste ist papierdünn, durch ihre Innenwand schimmert das Blut des Gefässes durch. Ich möchte glauben, dass die Anwesenheit solcher Gefässe in unmittelbarster Nähe der Cysten ein Erfordernis ist zur Entstehung einer grossen Cyste. Es ist wahrscheinlich, dass durch Osmose von dem Gefässe her, durch Filtration flüssiger Bestandteile aus dem strömenden Blute, die Ansammlung von

Flüssigkeit in der Cyste stattfindet. Denn die nächste Umgebung dieser Cysten ist gerade äusserst arm an Ektodermzellen, an deren Übersekretion man sonst denken könnte. Ob auch von dem Fruchtwasser her durch die dünne Cystenwand Flüssigkeit gewonnen werden könnte, weiss ich nicht zu beantworten.

An der Basis dieser Cysten findet man so gut wie regelmässig einen Streifen fädigen Fibrins. Aus demselben Fibrin bestehen jene weissen Flecke auf der fötalen Fläche der Placenta. Diese mögen den Gegenstand der folgenden Untersuchung abgeben.

Die Fibrinknoten.

Als Typus des mikroskopischen Aussehens der weissen Herde der fötalen Fläche der Placenta mag das in Fig. 3 (Taf. V/VI) teilweise wiedergegebene Bild dienen. Der Bau des Herdes ist jedoch nicht überall gleichmässig. Insofern kann die Wiedergabe durch das Bild nur sehr unvollständig sein. Es fällt zuerst in die Augen die schöne gleichmässige Anordnung des in parallelen Linien ziehenden Fibrins (F'). Zwischen diesen Linien liegt ein feines Maschenwerk, das nach dem Rande des Herdes zu dichter wird, plumper, die feinen Linien verschwimmend in verwaschene Zeichnungen. Ganz am Rande ist die Fibrinmasse ganz homogen, blassrot. An andern Stellen findet man dagegen auch nach dem Rande zu die bekannten stark gefärbten (Langhansschen) Zellen wieder zum Teil in Wucherung um mehr oder weniger gut erhaltene Chorionzotten (Taf. V/VI, Fig. 3, Z, Z R), die in der breiten Fibrinablagerung gewissermassen suspendiert sind. Sehr oft ist der Herd in toto an seiner obern (chorialwärts) und untern (nach den intervillösen Räumen zu) Fläche wie umhüllt von Zotten mit stark gewuchertem Epithel. Auch unabhängig von Zotten liegen grosse Zellhaufen an den Rändern des Herdes (E), und in ihnen findet man zuweilen auch zentralen Zerfall, also eine richtige Cystenbildung, wie sie oben beschrieben wurde. In der Nähe der Zotten und der Zellwucherungen ist das Blut des intervillösen Raumes thrombosiert, wohl meist auch schon in fibrinöser Organisation. Nicht überall haben diese Vorgänge gleiches Alter. Die Ablagerung des Fibrins ist offenbar in verschiedenen Perioden erfolgt, je nach der Lage und Gestalt der bezüglichen Buchten des intervillösen Raumes. So können grosse Buchten zu gleicher Zeit mit Fibrin überspannt worden sein. Dies erkennt man aus der geschwungenen, kontinuierlich dahinziehenden, gleichmässig gefärbten und gleichmässig gebauten Fibrinlinie, welche schon makroskopisch in die Augen springt. Über ihr können in mehreren Etagen andere ebensolche Fibrinstreifen liegen. Zwischen diesen Hauptstreifen sieht man bei genauerer Betrachtung (auch mit Lupe) ganz feine, ebenfalls parallel verlaufende Linien oder ein ganz feines Maschenwerk. Diese Bilder geben die Erklärung für jene Befunde, welche man vielfach am Durchschnitt durch die frische und die gehärtete Placenta erkennen kann. Die Farbe der von der fötalen Fläche aus fast gleichmässig weiss erscheinenden Herde ist nicht überall hellgelb, wie vielfach erwähnt wird. Sie zeigt oft Übergänge in rötliche Töne entweder in gleichmässiger Zeichnung dem innern Rande des Herdes zu, oder fleckweise, an beliebiger Stelle. Man sieht z. B. makroskopisch das gestaute Blut des intervillösen Raumes in der Nähe des Herdes. Allmählich wird nun die dunkelrote Farbe heller und geht ganz langsam in den rötlichen und endlich weissgelben Ton des subchorialen Fibrinherdes über.

Dass aber auch das feinfaserige Maschenwerk im Innern des Herdes aus

Blutablagerung stammt, das kann man sowohl zwischen den einzelnen Maschen an der Anwesenheit von roten Blutkörperchen erkennen, als insbesondere in der Tiefe von kleineren Buchten des intervillösen Raumes in der Nähe eines Herdes oder auch von ihm entfernt. Hier sieht man z. B. einem Fibrinstreifen aufliegend gut erhaltene, nicht gerade dichtstehende rote Blutkörperchen mit wenig weissen. Zwischen ihnen spannen sich feinste Fäden aus, sehr schön dort, wo Blutkörperchen dichtgedrängt sind, wo ihre Konturen nur undeutlich sind. Diese feinsten Fäden legen sich, teilweise gefärbt, den schon weiter entwickelten Fibrinstreifen in zierlichen Linien an. Hier haben wir wohl in deutlicher Form die Art der Entstehung der in Rede stehenden Herde und ihr Wachstum. Kurz ausgedrückt sind es Bezirke des intervillösen Raumes, die in Stagnation geraten waren und welche die verschiedenen Phasen der fibrinösen Organisation durchmachen, wie dies in bekannter Weise überall geschieht, wo sich Blut staut und durch Hindernisse in der Blutströmung Gelegenheit zu Fibrinablagerung geboten wird (Thrombose). Der Prozess ist direkt mit dem Namen **marantische Thrombose** zu bezeichnen. An der Bildung dieser Herde sind jedoch noch Zotten beteiligt; jene Zotten nämlich, deren Epithel gewuchert ist, die wir so oft unterhalb des Chorions treffen, wie dies oben eingehend auseinandergesetzt wurde. Vielleicht haben sie den ersten Anlass zu der Verlangsamung der Strömung gegeben. Die oben beredeten Säulen aus Zotten, gewucherten Zellen und Fibrin, bilden viele verschlungene Buchten und Nischen, wenn sie dicht nebeneinander liegen. Es ist verständlich, dass in solchem Labyrinth die Blutströmung ganz aufhören kann, und dann setzen die beschriebenen Vorgänge ein. Es kann demnach ein solcher Vorgang an mehreren benachbarten Stellen gleichzeitig sich entwickeln; diese Stellen können später konfluieren. Als Hinweis auf diese Entstehung finden wir in der Mitte eines grösseren Fibrinherdes vereinzelte Zotten mit gewuchertem Epithel. Manchmal noch gut erhalten, sind sie jedoch meist abgestorben, so sehr, dass sie kaum noch kenntlich sind. Ausserdem sieht man zuweilen auch isolierte Langhanssche Zellen, in kleinen Klumpen mitten in einem Herde drin, an günstigen Stellen sogar noch in Zusammenhang mit den gut erhaltenen Zellwucherungen am Rande des Herdes.

Meist sind diese Fibrinherde nicht sehr gross, pfennigstückgross oder etwas mehr; es sind ihrer auf der fötalen Fläche fast jeder Placenta eine ganze Menge zu sehen. In einigen Fällen habe ich recht grosse gesehen, bis zu Handtellergrösse, und einmal war die ganze fötale Fläche von einem solchen Herde eingenommen, der eine Dicke von 2—6 mm hatte. Auch dieser zeigte auf den zahlreichen Durchschnitten innerhalb der weissgelben Färbung zarte rötliche, leicht geschwungene parallele Linien, ein Hinweis auf die Abstammung des Herdes aus dem Blut der intervillösen Räume.

Dieselbe Struktur und dieselbe Herkunft kommt auch dem sogen. weissen Ringe der Placenta marginata zu. Ich konnte hierin nie Unterschiede finden mit den anderswo auf den fötalen Placentaflächen liegenden Fibrinherden. An der Bildung dieser subchorialen Blutherde sind Zotten in verschiedener Weise beteiligt. Einmal derart, dass sie durch Wucherung ihres Epithels und Verschmelzung einer Anzahl ähnlicher veränderter Zotten zusammenhängende Komplexe bilden, in Gemeinschaft mit organisiertem Blut. Zweitens sind in solche Fibrinherde zahlreiche Zotten eingemauert, die kein Epithel mehr be-

sitzen, keine Kernfärbung mehr annehmen und überhaupt nur noch einen leichten Hauch der angewandten Farbe aufweisen: also nekrotische Zotten. Sie liegen dichtgedrängt, miteinander durch Fibrin verbacken oder mehr lose nebeneinander, kaum durch Fibrinstreifen zusammengehalten. Das frühere Epithel kennzeichnet sich nur noch als feiner, etwas sich abhebender homogener Saum. Zellen sind meist nirgends mehr innerhalb eines solchen Zottenbezirkes vorhanden. Dieser steht ausserhalb jeder Verbindung mit dem Blut der intervillösen Räume und ist eingemauert von einem breiten Zaune von organisiertem Blut, Fibrin und Ektodermwucherungen. Im allgemeinen sind solche abgestorbene Zottenhaufen hier nicht in grosser Ausdehnung vorhanden; sie kommen in den subchorialen Fibrinherden überhaupt selten vor; sie sind natürlich nicht zu verwechseln mit den absterbenden — sich aber noch färbenden — Zotten, deren Epithelien stark gewuchert sind.

Dieselben Fibrinherde, wenn auch mit Modifikationen, finden sich auch innerhalb der Placenta.

Makroskopisch, von der maternen Fläche gesehen durch helle, fleckige Zeichnung zuweilen auffallend, bieten sie auf dem Durchschnitt durch die frische Placenta die bekannten gelbweisslichen Farbenübergänge mit einer Mischung von roten Tönen. Sie liegen frei in der Placenta oder lehnen sich der Decidua an; mit besonderer Vorliebe findet man sie am Rande der Placenta, wo physiologisch die Blutströmung verlangsamt ist.

Bei makroskopischer Betrachtung der gehärteten Placenten schon lässt sich feststellen, dass zwei Formen dieser Herde vorkommen.

1. Es gibt weisse Herde von beliebiger, manchmal etwa dreieckiger Gestalt, die in der Nähe ihrer Ränder oder auch sonst rötliche Flecke oder Streifen aufweisen. Diese Flecke sind zuweilen zahlreich, so sehr, dass die weisse Farbe in den Hintergrund tritt und eine zierliche Parallelstreifung in verschiedenen Übergängen zwischen rot und gelb zutage tritt. Nicht selten findet man auch die allerersten Anfänge dieser Herde; in ihnen ist dann die weisse Farbe gar nicht vorhanden. Es handelt sich nur um stagniertes Blut, an der Farbe allein zu erkennen, das eine gleichfarbige oder leicht hellere Streifung oder Schichtung besitzt.

2. Besonders die am Rande der Placenta gelegenen Herde, aber auch manche sonst vorkommende, zeichnen sich durch mehr einheitliche weissgelbe Färbung aus, kaum einmal mit rötlichen Flecken. Zuweilen liegen solche Herde auch in direkter Berührung mit den feingestreiften der ersten Gattung. Sie haben keine bestimmten Formen, am Rande der Placenta sind sie allerdings meist dreieckig.

Die Farbenunterschiede sind an manchen Placenten so schön, dass sie besonders hervorgehoben werden müssen. An den in Formalin, am schönsten aber an den in Müller-Formalin gehärteten Placenten treten auf dem Durchschnitte durch die Herde beider Gattungen ihre eigenartigen Färbungen hervor. Es sind zierliche parallele Wellenlinien in sanfter Schweifung wie bei Achatschliffen mit derselben feinen Nüancierung in den rot und gelben Tönen. Diese zeichnen die erste Form aus. Man sieht auf den ersten Blick, dass es sich um umgewandeltes Blut handelt. Das übrige Placentagewebe hebt sich bei Beimengung von Müllerscher Flüssigkeit durch seine leicht grünliche Färbung schön von dem Herde ab. Ganz kleine Herde besitzen solche Farbenunterschiede ebenfalls.

Im Gegensatz hierzu herrscht bei den Herden der zweiten Gattung der weisse Ton vor, mit etwaigen Nüancen in das Gelbe. Selten ist am Rande solcher Herde eine Andeutung einer rötlichen, fleckigen Zeichnung vorhanden.

Das Bedürfnis die genannten zwei Formen zu unterscheiden, lässt sich mikroskopisch leicht nachweisen.

Die Anfänge der ersten Gattung sind makroskopisch an dunkelgefärbten Stellen innerhalb des Placentagewebes zu erkennen. Bei schwacher Vergrösserung findet sich eine Ansammlung von roten Blutkörperchen, die dichtgedrängt stehen und ihre Gestalt gut gewahrt haben. Die Zotten sind auseinandergedrängt, unbeteiligt. Gleichzeitig sieht man manchmal neben diesen Stauungen roter Blutkörperchen leicht rosa gefärbte Bezirke, bei starker Vergrösserung feinst gekörnelt. Sie schliessen sich den roten Blutkörperchen intim an. Offenbar haben wir Blutserum vor uns; die Bilder sehen auch geronnener Lymphflüssigkeit absolut gleich. An den Rändern solcher gestauter Bezirke liegen feinste Fäden, die gleichsam regellos abgelagert sind, miteinander verschmelzen oder ein feines Gitterwerk bilden. Gerade diese Bilder kommen als Anfangsstadien häufiger vor als die reinen Blutstauungen. So lassen sich in jeder Placenta an zahlreichen Stellen Haufen oder Streifen feinsten fädigen Fibrins feststellen, die durch ihre zierliche parallelfaserige Anordnung in die Augen fallen. Sie spannen sich zwischen einzelnen Zotten aus. Fast immer sind die nächstliegenden Zotten an der Bildung dieses Herdes mit beteiligt. Das netzförmige Fibrin macht zuerst am Rande, dann auch beliebig innerhalb des Herdes dem homogenen, stärker gefärbten, zum Teil leuchtenden Fibrinstreifen Platz. Dieses umspinnt die Zotten und bildet so zuweilen eine Art äusserer Umgrenzung des Blutherdes. Bei den grösseren Blutherden kommen die zierlichsten Bilder zustande. Grosse Wellenlinien dickerer Fibrinfäden teilen den Herd in verschiedene übereinanderliegende Fächer oder Schichten ein, die selbst wieder aus feinstem Maschenwerke von Fibrinfäden gebildet sind. Innerhalb dieser Maschen liegen an relativ jüngeren Stellen gut erhaltene rote Blutkörperchen oder solche, deren Veränderungen ihre deutliche Erkennung nicht verwischen. Am Rande des Herdes sind die Blutkörperchen meist am besten erhalten, breiten sich wohl auch von hier aus in breiten Lagen in das Innere des Fibrinherdes aus.

Dies ist die Erklärung der makroskopisch wie Achatschliffe aussehenden Herde: gestautes Blut, das in den verschiedenen Stadien der Fibrinumwandlung begriffen ist. Die Fibrinablagerung geschieht in Schüben. Hierauf weisen die verschiedenen parallelen Lagen von gut erhaltenen Blutkörperchen und ihr allmähliches Verschwinden unter Ersatz durch Fibrinstreifen hin. Auch Leukocyten liegen neben roten Blutkörperchen, manchmal auch allein. Es sind also dieselben Bilder wie bei der Entstehung der geschichteten Thromben in Blutgefässen. Der endgültige Fibrinherd sieht makroskopisch leicht weissgelb aus, die verschiedenaltrigen Blutstreifen besitzen dementsprechend die Farbenübergänge von Rot und Gelb in Weiss.

Die Herde der zweiten Gattung imponieren durch eine grosse Anzahl nekrotischer Zotten. Die verschiedene Farbe dieser Herde lässt sich auf die einzelnen Stadien der Nekrose der Zotten zurückführen. Neben Herden ohne jede Kernfärbung findet man solche, in denen diese noch gelingt, wo die kleinen, geschrumpften Kerne leicht rötlich erscheinen. Je mehr man sich im all-

gemeinen dem Rande nähert, um so deutlicher wird wieder die Kernfärbung. Hier sieht man das Zottenepithel von Fibrinstreifen umschlossen. Zwischen diesen Zottenkonglomeraten finden sich noch Reste der intervillösen Räume mit gut erhaltenem Blute. Auch inmitten mehr zentral gelegener nekrotischer Zotten liegen zuweilen noch erhaltene rote Blutkörperchen, auch hin und wieder in deren Nähe vereinzelte gefärbte Zotten. Am Rande dieser Herde nekrotischer Zotten treten in der nächsten Umgebung der Zotten und über die sie umrankenden Fibrinstreifen sich ausbreitend mässig intensive Ektodermwucherungen, auf, wie wir sie von früher zur Genüge kennen. Ja sogar die Zotten können manchmal ganz in sie eingehüllt sein, und nur nach der Mitte des Herdes zu nimmt die Zahl der Ektodermzellen und mit ihnen ihre Färbbarkeit und Grösse langsam ab. An manchen Übergangsstellen sind die Zellen so klein, dass man eine Leukocyteninfiltration vor sich zu haben glaubt. Bei starker Vergrösserung sieht man aus der Vergleichung mit daneben liegenden gut erhaltenen Partien, dass es absterbende Ektodermzellen sind, die geschrumpft und ungleichmässig, z. T. körnig sind.

Diese Ektodermwucherungen umgeben zuweilen in der ganzen Peripherie solche Herde nekrotischer Zotten. Ich muss hier noch nachholen, dass manche makroskopisch weiss aussehende Herde fast ausschliesslich aus zerfallenem, nicht oder kaum gestreiftem, körnigem Fibrin bestehen. Gerade in der Peripherie dieser Herde ist die Ektodermwucherung vielfach in breiter Lage vorhanden. Sie unterscheiden sich von den aus nekrotischen Zotten bestehenden Herden durch das Überwiegen des Fibrins. Zotten sind nur in beschränkter Zahl vorhanden im Innern dieses Herdes. An deren absterbenden Resten und besonders an deren grösseren Zahl am Rande des Herdes kann man erkennen, dass Zotten ebenfalls bei diesen Herden mit beteiligt waren. Manche vereinzelt innerhalb des Herdes liegende Zotte hat noch gut erhaltenes, gewuchertes Epithel. Der Herd wächst, indem vom Rande her immer neue Zotten, durch Fibrin umrankt, von Ektodermwucherungen umgeben wurden. Solche Herde sind in verschiedenen Stadien zu verfolgen, speziell die Beteiligung der Ektodermwucherungen und der absterbenden Zotten. Innerhalb der Randfibrinschicht findet man die bekannten Übergänge der Fibrinablagerungen, wie sie oben des längeren beschrieben sind.

Diese Befunde geben den Schlüssel zum Verständnis der Entstehung der fast ausschliesslich aus nekrotischen Zotten bestehenden Herde und lassen gleichzeitig das gemeinsame Moment hervortreten zwischen den Fibrinherden der oben aufgestellten beiden Gattungen.

Auch die aus stagnierendem Blut und Fibrin bestehenden Herde sind an ihrem Rande zum Teil in grosser Ausdehnung von nekrotischen Zotten umgeben. Je näher der Peripherie des Herdes, um so besser sind die Zotten erhalten, um so mehr finden sich zwischen den verklebten Zotten Ektodermwucherungen. Diese sind nicht sehr intensiv, jedenfalls an vielen Stellen der periphersten Partien des Herdes nachzuweisen. Offenbar gehen sie nach einiger Zeit zugrunde und sind nur an den jüngst in den Organisationsprozess mit einbezogenen Partien nachzuweisen. Zwischen diesen Zotten liegt auch noch Blut, verschieden gut erhalten, Fibrin in verschiedenem Stadium der Organisation.

In der Peripherie der fast ausschliesslich aus nekrotischen Zotten und Fibrin bestehenden Herde sind auch Ektodermwucherungen an den jüngst in

den Herd einbezogenen Zotten zu sehen. Nach dem Innern der Herde zu werden die Zellen kleiner, schrumpfen ebenso wie die Stromazellen und die Syncytiumbeläge. Gelegentlich liegen innerhalb des Herdes noch einige gut erhaltene Zotten mit gewucherten Epithelien. Von den Blutresten und der ausgedehnten Fibrinbeteiligung ist oben die Rede gewesen.

Bei der Bildung aller dieser Herde sind also drei Faktoren beteiligt: **Blut,** das stagniert und sich in **Fibrin** umwandelt; **Zotten,** die nekrotisch werden; **Ektodermzellen,** die in Wucherungen von verschiedener Mächtigkeit geraten sind.

Es besteht entweder von Anfang an eine zentrale Blutstauung, in deren Peripherie Zotten mitbeteiligt und zur Vergrösserung des Herdes herangezogen werden. Oder aber das Blut ist mehr gleichmässig zwischen den Zotten in Stauung; diese sterben langsam ab und befinden sich nur noch am Rande des Stauungsbezirkes in besseren Ernährungsverhältnissen. In der Peripherie beider Herde sind Ektodermwucherungen vorhanden, besonders aber bei den grösstenteils aus altem Fibrin bestehenden Herden, die aber aus einem zentralen Blutkern entstanden sind.

Im Prinzip ist die Bauart aller dieser Herde die gleiche, nur überwiegt einmal die Blutstauung bezw. Fibrinbildung als zentraler Kern, ein andermal die gleichmässige Stauung mit ebensolcher allgemeiner Fibrinablagerung.

Möglicherweise ist die Art mit zentralem Blut(Fibrin)-Kern aus einer ziemlich raschen Stauung entstanden unter langsamem Übergreifen auf die nächstliegenden Zotten; die zweite Art aus einer allmählich sich ausbildenden gleichmässigen Blutstauung mit oder richtiger infolge langsamen Absterbens der Zotten innerhalb des Stauungsbezirkes.

Diese Herde, die ich als **Fibrinknoten** bezeichnen möchte, sind also auf Blutströmungsstörungen innerhalb der Placenta zurückzuführen.

Die am Rande der Placenta gelegenen Herde verdienen noch ein besonderes Wort Im allgemeinen erreichen sie die grösste Ausdehnung. Bald findet man fast nur nekrotische Zotten, bald fast ausschliesslich ausgedehnte Fibrinzerfallsbezirke. Letzteren kann man ihre Entwicklung wohl nicht mehr ansehen, höchstens noch aus den Verhältnissen am Rande des Herdes. Manche Herde gerade am Rande der Placenta weisen aber ganz grossartige Ektodermwucherungen auf. Die Grenzen der einzelnen Zotten können völlig geschwunden sein und auf grosse Ausdehnung Fibrinplatten vorliegen, in denen Haufen und Stränge von Ektodermzellen vorhanden sind. Die absterbenden und abgestorbenen Zotten stehen dann ganz im Hintergrunde. Auch hier wieder sind die Blutzirkulationsstörungen aus ihren verschiedenen Kennzeichen, den Blutstauungen und der nachfolgenden Fibrinablagerung, zu ersehen.

Kennzeichen und Eigenschaften der Ektodermwucherungen.

Eines der jüngsten Stadien der Ektodermwucherung ist in Textfig. 1 abgebildet. Zuweilen sieht man an solchen Zotten nur eine einzige oder 2 Lagen von Zotten unterhalb des Syncytium. Bei ganz bedeutenden Wucherungen ist vielfach das bedeckende Syncytium,

Stroma und Gefässe der Zotte auch noch erhalten, wenn auch nur an vereinzelten Stellen. Dies lässt sich sogar nachweisen bei weit vorangeschrittenen Stadien, wo viele Zotten schon miteinander verklebt sind; wo in den zentralen Teilen dieses zusammenhängenden Bezirkes diffuse Wucherungen sich ausbreiten, während deren periphere Enden noch deutlich als subsyncytiale Zellhaufen — Langhanssche Zellen — sich kennzeichnen.

Durch diese Befunde ist die Natur der Zellen, welche in Wucherung geraten sind, endgültig festgestellt. Meist finden sich in demselben Präparate oder in demselben Gesichtsfelde zahlreiche Übergänge von jungen zu ältern Stadien, so dass die Beweisführung im allgemeinen nicht auf Schwierigkeiten stösst.

Aber auch inmitten mächtiger Wucherungsbezirke (Taf. V/VI, Fig. 9) sieht man den Zusammenhang der Zellen mit noch erhaltenen Zotten deutlich. Textfigur 9 zeigt, wie die Wucherung von dem Ektoderm der Zotte ausgeht. Einige syncytiale Ballen liegen der Zotte dicht an, umgeben von Langhansschen Zellen, deren Form leicht verschieden ist.

Die einzelne Zelle kennzeichnet sich durch ihre runde bis vieleckige Form, ihren stark gefärbten Kern, umgeben von einer mässig entwickelten Protoplasmazone. Ihre Grösse ist ziemlich gleichmässig, solange die Zellwucherungen sich auf einzelne Zotten beschränken. Ist einmal durch Verschmelzen von Zotten ein grösserer Komplex von Zellen und Fibrin gebildet, dann haben die Zellen verschiedene Form; grössere Exemplare liegen neben kleineren, intensiver gefärbten. In Textfigur 5 sind einige Zellen aus drei verschiedenen Stellen abgebildet. Die im rechtsseitigen Winkel gelegenen Zellen stammen aus der Basis des in das Innere der Zotte eindringenden soliden Stranges, der in Textfigur 10 abgebildet ist. Manche Zellen haben keinen Kern mehr. Das Protoplasma ist fein granuliert. Trotz ihrer Formverschiedenheit bewahren die Zellen doch ihr Aussehen im grossen und ganzen und unterscheiden sich wohl von den Stromazellen (St.). Es finden sich Reste von Kernen zuweilen, frei im Gewebe als amorphe Masse (oberer Winkel); diese können in Haufen oder in Streifen konfluieren und nehmen dann abenteuerliche Formen an. Das Protoplasma kann dabei fast oder ganz zu Grunde gegangen sein (Fig. 5 a, b). Innerhalb der Zellwucherungen liegen die Zellen, abgesehen von ganz intensiven Stellen, in lockerer Anordnung. Als Interzellularsubstanz fungiert das Fibrin. In diesem Fibrin liegen viele Zellen, die sich kaum noch färben

oder nur noch durch einen Lichtschein aufglänzen; sie sind in hyaliner Degeneration begriffen. Nicht nur einzelne solcher Zellen kommen vor, ganze Haufen können nachgewiesen werden; in ihnen viele Übergänge vom gut erhaltenen Zustand bis zum Konfluieren der aus den degenerierten Zellen entstandenen hyalinen Fibrinschollen.

Im allgemeinen ist das massenhafte Vorhandensein von Hyalin ein Zeichen, dass der Wucherungsprozess in seinem Wachstum stillsteht. Es ist eine Art von Selbstheilung, analog der bei den Tuberkeln bekannten fibrösen Umwandlung. Man kann deshalb in ausgedehnten Fibrinablagerungen meist nur an deren Rändern, vereinzelt in dem Zentrum, Zellwucherungen noch nachweisen.



Figur 5.

Verschiedene Formen von Ektodermzellen aus beliebigen Stellen. *E* Ektodermzellen mit und ohne Kern, fein granuliert; eine Mitose. *St* Zellen des Zottenstromas. In den Winkeln *a* und *b* einige Ektodermzellen mit oder ohne Kern. Ausserdem amorphe Kernreste, in Haufen konfluiert, von runder (*a*) oder länglicher Form (*b*).

Innerhalb dieser Vermehrungsvorgänge ändern die Zellen noch weiter ihre Form. Wenig Variationen treten in jenen unterhalb des Chorion gelegenen Zellknoten auf. Sind die Knoten dicht, dann sind die Zellen gut gefärbt, von normaler Grösse, manchmal nicht in einer Ebene nebeneinander gelagert, sondern durcheinander, so dass die in verschiedenen Ebenen getroffenen Zellen und Kerne aussehen wie grosse und kleine Zellen. In den grösseren Zell- und Fibrinkomplexen werden die Zellen oft blasser, grösser, wie aufgeblasen, die Kerne zeigen eine feine Körnelung. Mehrkernige Zellen, Riesenzellen, sind nicht selten. Am schönsten in direkter Umgebung von

noch mässig erhaltenen Zotten lassen sich syncytiale Umänderungen nachweisen. Der meist körnige, intensiv gefärbte Syncytiumbelag der Zotten, der an den Zotten der ausgetragenen Placenta Regel ist, hat mit diesen Syncytienstreifen keine Ähnlichkeit. Hier liegen Protoplasmastreifen vor, welche ein Drittel oder die Hälfte, manchmal noch mehr, der Zotte einnehmen, in denen mehrere gut gefärbte Kerne liegen (Taf. III/IV, Fig. 4). Syncytiale Umwandlungen der gewucherten Zellen kommen überall innerhalb dieser Wucherungen vor, sind aber im allgemeinen nicht häufig. Man muss zuweilen lange suchen, wird aber auf sie hingewiesen durch oft in ihrer Nähe liegende grosse Zellen, mit grossem, sehr stark gefärbtem Kern und grossem Protoplasmaleib. Diese Zellen fallen überall ins Auge wo bedeutende Wucherungen im Gange sind. Sie liegen dann innerhalb der dichtgedrängten, ziemlich kleinen, hochrot gefärbten Zellen, die in breiten Strängen voranschreiten oder in ausgedehnten Haufen sich ausbreiten. Am grossartigsten sind diese kleinen Zellen innerhalb jener Streifen zu sehen, die das Innere der Placenta von der Decidua zum Chorion durchziehen und deren Zentrum verflüssigt ist; und zwar zuweilen am Übergang dieser Streifen in die Decidua, am häufigsten aber in der Nähe der Innenfläche von kleinen Cysten.

Beziehungen der Ektodermwucherungen zu den Chorionzotten.

Die Ektodermwucherungen verhalten sich den übrigen Bestandteilen der Chorionzotten gegenüber ziemlich verschieden. Hat die Wucherung einen gewissen Grad erreicht, ist die Emporhebung und Zerrung des Syncytiumbelags stark geworden, so wird dieser zerrissen. Als Reste des früheren kontinuierlichen Belages findet man dann auf der Oberfläche ausgedehnter flächenhafter Wucherungen vereinzelte Inseln von Syncytiumstreifen. Die normalerweise schon kleinen und körnigen Kerne sind noch mehr geschrumpft, das Protoplasma kann als dünner Schleier noch eben nachweisbar sein. Im nächsten Stadium bleibt die Wucherung eine flächenhafte. Sie folgt dem Verlauf der Zotten. In mehreren Zelllagen übereinander bilden sie mit Fibrin vermengt, breite Streifen um das Zottenstroma herum (s. Textfigur 6). Ein Teil der gewucherten Zellen hat jedoch keine genügende Energie, um in Mehrschichtung aufzutreten. Die Zellen

sterben im Gegenteil früh ab, degenerieren oft hyalin. Das Zottenstroma ist in diesem Stadium meist ziemlich gut erhalten. Die Gefässe fehlen bei den kleineren Zotten jedoch fast immer. Nur in den Anfängen der Wucherung sind sie noch erhalten. Sie verschwinden jedoch früh. Ist die Wucherung intensiv, dann verschwindet das Stroma allmählich. Die Ektodermzellen gewinnen immer mehr Ausdehnung, sie verdrängen gleichsam eine Stromazelle

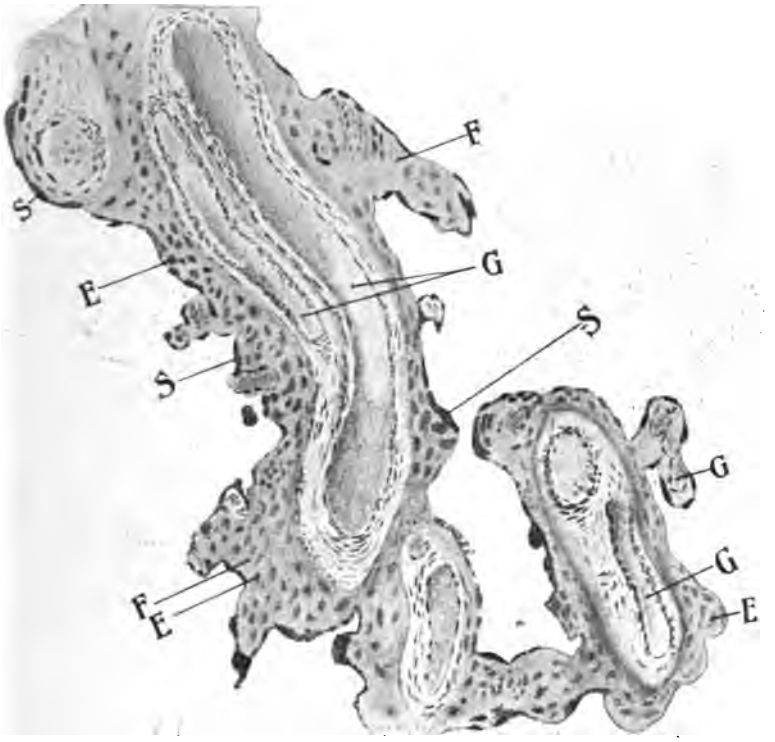

Figur 6.

Schnitt durch mehrere miteinander zusammenhängende Zotten. *S* Reste des Syncytium. *E* gewucherte Ektodermzellen. *F* Fibrin. *G* Blutgefässe vom übriggebliebenen Zottenstroma umgeben.

nach der andern, bis schliesslich an die Stelle einer früheren Zotte ein solider Zellhaufen getreten ist. Vereinzelte längliche, winzige Zellen weisen auf die Reste der Zotten noch hin. Dieser zu ungunsten der Zotten ausfallende Wucherungsprozess findet gleichzeitig an vielen Stellen statt. Die Wucherungen der einzelnen Zotten konfluieren und so entstehen grosse zusammenhängende Zellbezirke, wie

sie Textfigur 7 und Taf. V/VI, Fig. 9 abbildet. Die Zottenreste sind noch zu sehen. Manche Zotten, welche mit in die subchorialen Fibrinherde einbezogen werden, erleiden eine andere Umwandlung. Ihr Epithel wuchert nicht. Von dem umgebenden Fibrinherde überall gleichmässig eingeschlossen, zwischen gestauten Blutmassen, geht ihnen die Ernährung langsam verloren. Die Zotten werden nekrotisch, degenerieren meist hyalin und bieten die bekannten Bilder wie sie oben beschrieben wurden.

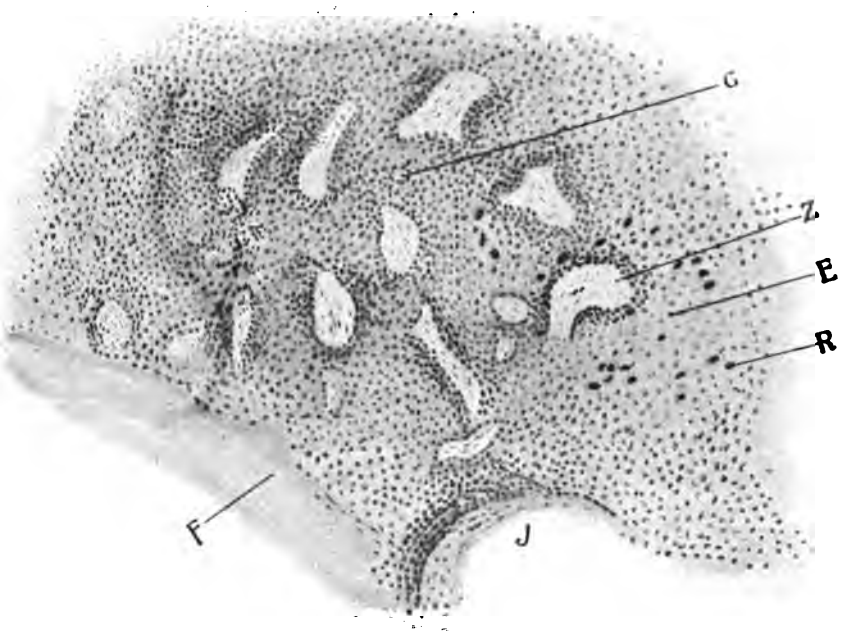

Figur 7.
Ausgedehnte Ektodermwucherung (60 mal Vergr.).
E Ektodermzellen. Inmitten der Zellen Reste von Chorionzotten (*Z*) durch ihre helle Färbung auffallend. *G* Gefäss. *R* Riesenzellen. *F* Fibrin. *J* Intervillöser Raum.

Auch innerhalb der übrigen Placenta ist das Voranschreiten der Zellwucherung auf Kosten des Stromas der Zotten der häufigere Vorgang. Die Schrumpfung des Stromas und die Wucherung der Zellen gehen Hand in Hand. Es hat den Anschein, als ob die Gefässe und das Zottenstroma langsam erdrückt würden. An diesem Untergang der Zotten ist neben der Zellwucherung auch die reichliche Fibrinablagerung schuld. Dieser Vorgang wird später für sich

untersucht. Manche von den grossen zusammenhängenden Zellbezirken besitzen zuweilen eine annähernd netzförmige Anordnung. Dies rührt davon her, dass die wuchernden Zellen dem Verlauf der Zotten folgen. Diese oder deren Reste liegen nahe beieinander und sind im Schnitte quer, schräg oder längs getroffen und ebenso die Zellwucherungen. Die absterbenden Zotten werden von den sich

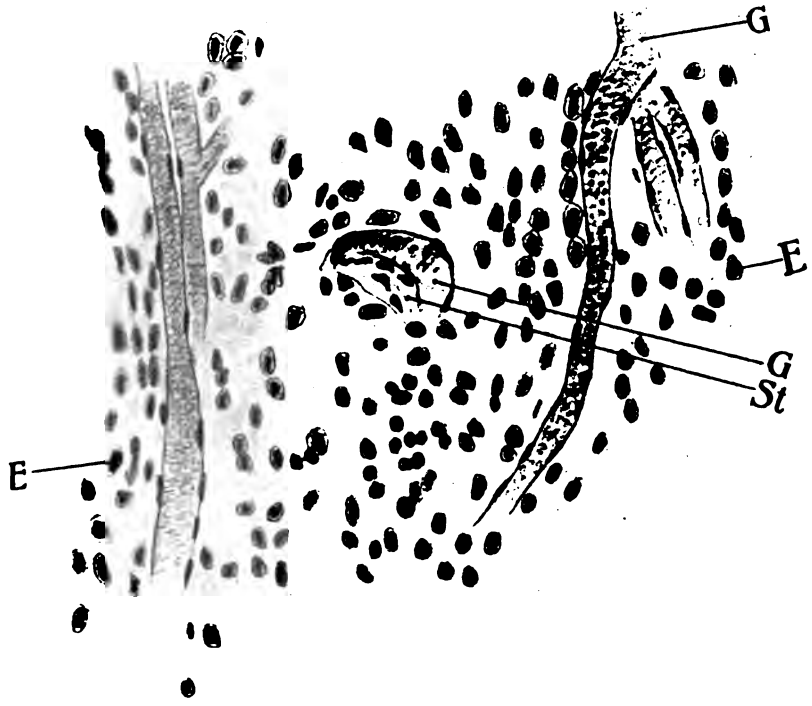

Figur 8.
Aus einer ausgedehnten Ektodermwucherung.
Um Gefässe (*G*) herum liegen Ektodermzellen (*E*). *St* Reste des Zottenstromas.

vermehrenden Zellen überwuchert, so dass alle Reste von Zotten verschwinden können. Diese Zellen besitzen eine ganz besondere Wachstumsenergie und dementsprechend zeigen sie verschiedene Formen. Die jüngsten, kräftigsten, sind kleiner als die gewöhnliche Langhanssche Zelle. Sie nehmen die Farbe stärker auf. Neben ihnen liegen normale, ferner blasig gequollene, dann richtige Riesenzellen mit einem oder mehreren Kernen, endlich Syncytiumstreifen.

Ich hebe nochmals hervor, dass dies nicht etwa das alte Zottensyncytium ist, sondern aus den wuchernden Langhansschen Zellen entstandenes. Dies kommt wohl durch eine rasche Teilung der Kerne zustande, wobei das Protoplasma sich auch vermehrt aber nicht teilt.

Vielfach finden sich inmitten von Ektodermwucherungen folgende interessante Befunde. Textfigur 8 lässt Langhanssche Zellen in Wucherung zum Teil um Gefässe herum erkennen. Die Endo-



Figur 9.
Aus einer ausgedehnten Ektodermwucherung. (Starke Vergrösserung einer Zotte aus Fig. 9, Taf. V/VI.)
Z Rest einer Chorionzotte. *E* gewucherte Ektodermzellen; *E'* in das Stroma der Zotte eingedrungene Ektodermzellen. *S* Syncytiumbildung. Man sieht gut die verschiedene Grösse der Ektodermzellen.

thelien der Gefässe, das Blut in ihnen ist gut erhalten. Auch grössere Gefässe können von den gewucherten Zellen völlig umgeben sein. Bei den kleineren sieht man die Langhansschen Zellen un-

mittelbar neben den Endothelien liegen, dem Verlauf des Gefässes folgen, dieses geradezu einscheidend: Bilde, die an geringe Grade von Hämangioendotheliome erinnernd. Auch hier findet man syncytiale Streifen, in der nächsten Umgebung des Gefässrohrs. Von den Zotten sind aber nur noch die Gefässe zurückgeblieben. Hie und da findet man noch Reste der Stromazellen (St.). An ausgewählten Stellen kann man Vorstadien von der Figur 8 finden, wo

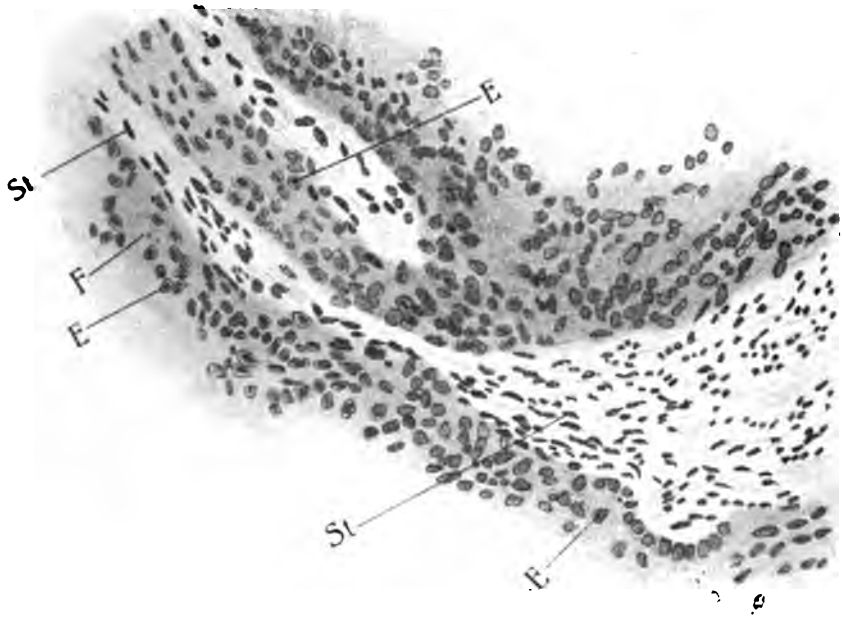

Figur 10.
Eine längsgetroffene Chorionzotte.
Starke Wucherung der Ektodermzellen (*E*) um das Stroma der Zotte (*St*). Vom obern Rande der Zotte dringt ein solider Zapfen in das Innere der Zotte hinein. *F* Fibrin.

um die Gefässe herum noch mehr Stromagewebe erhalten, wo der Nachweis, dass die Gefässe (G) wirklich frühere Gefässe von Chorionzotten sind, besser zu erbringen ist.

Diese Befunde sind jedenfalls auffallend in Vergleich mit den oben erwähnten. Dort war die Beobachtung gemacht worden, dass die Gefässe von umwucherten Zotten früh verschwinden. Hier dagegen ist die Wucherung intensiver, das Stroma ist zuerst verschwunden und die Gefässe gut erhalten.

Ich muss nach solchen Bildern die Frage aufwerfen, ob nicht an ein Einwuchern der Ektodermzellen in die Zotten hinein zu denken ist. Bei den Gefässen macht die Wucherung jedenfalls Halt. Ich habe nie einen Einbruch in ein Gefäss gesehen. Es scheint jedoch, dass ein Einwuchern in das Stroma der Zotten angenommen werden darf. Man sieht zuweilen innerhalb des Chorionepithels, in den äusseren Schichten des Stroma, grosse Zellen, welche ganz den Langhansschen Zellen gleichen (Textfig. 9, E', Textfig. 1, EE). Deutlichere Verhältnisse gibt der in Taf. III/IV, Fig. 5 abgebildete Schnitt. Hier liegt Syncytium inmitten des Zottenstroma. Von dem Chorionepithel ziehen zwei Ausläufer, auch syncytialen Charakters, in das Innere der Zotte hinein. Noch besser illustriert die Textfigur 10 diesen Vorgang. Das gewucherte Chorionektoderm sendet einen soliden Strang in das Innere des Zottenstroma hinein.

Wenn auch die oben aufgeworfene Frage zu bejahen ist, glaube ich doch diese Vorgänge als Seltenheit auffassen zu müssen. Immerhin sind sie von grossem Interesse. Der regelmässigere Prozess ist der, dass das Stroma der Zotten durch das wuchernde Ektoderm langsam erdrückt wird, dass Zelle um Zelle des Stroma den andringenden Zellen weicht. Dabei können die Gefässe gleichzeitig zugrunde gehen. Diesen Vorgang möchte ich als Überwucherung der Zotten bezeichnen. Oder aber Gefässe können erhalten bleiben, das Stroma aber ganz zugrunde gehen. Die Ektodermzellen umgeben dann die Gefässe unmittelbar.

Beziehungen der Ektodermwucherungen zu der Decidua.

Normalerweise setzen sich die an der Basis der Haftzotten befindlichen Langhansschen Zellhaufen von den benachbarten Deciduazellen deutlich ab. Form der Zelle, Grösse, Färbbarkeit, gegenseitige Lagerung sind für beide Arten hinreichend deutlich. In vielen Fällen scheinen einzelne Langhanssche Zellen etwas innerhalb der Deciduazellen schon zu liegen. Dies mögen aber Stellen sein, welche durch eine Verschiebung aneinandergrenzender Randbezirke häufige Täuschungen veranlassen können. Ich erinnere nur an die gegenseitige Lagerung der Drüsen des Endometriums und der angrenzenden Muscularis.

Nicht selten sieht man jedoch von den Ektodermzellhaufen an der Basis der Haftzotten Stränge in die Decidua compacta hinein ziehen,

schräg zu ihr eindringen und nach einiger Zeit sich in parallele Richtung mit dem allgemeinen Verlauf der Deciduazellen stellen. Die Übergänge sind so deutlich, dass gar kein Zweifel an ihrer richtigen Deutung vorliegt. Allerdings sind sie nicht immer auf allen Schnitten zu sehen. Innerhalb der Decidua verlaufen Stränge

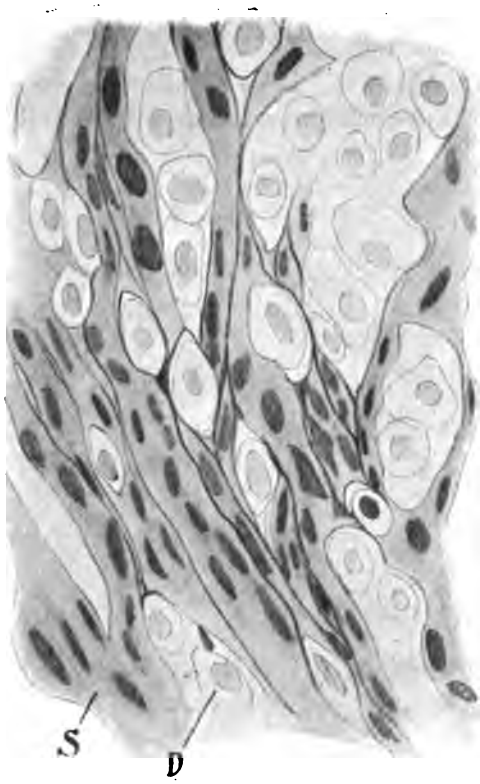

Figur 11.
Starke Vergrösserung aus der in Fig. 6, Taf. V/VI abgebildeten Stelle der Decidua.
Grosse Syncytiumstreifen (*S*) zwischen ihnen Deciduazellen (*D*).

von Ektodermzellen in Reihen parallel nebeneinander her, auffallend durch ihre intensive Färbung. So heben sie sich recht scharf von den blassen Deciduazellen ab. Zwischen den Ektodermzellen liegen die bekannten chorialen Wanderzellen, die von den ersteren abstammen. Übergänge zwischen beiden sind oft zu verfolgen.

Aber auch Streifen von Syncytium kommen neben diesen Zellen in der Decidua vor. Ganz grossartige Bilder sind in dem Falle

vorhanden, von dem die Fig. 6, Taf. V/VI stammt. Hier ziehen, von den Haftzotten ausgehend, zahlreiche Streifen Langhansscher Zellen in grossen Zügen in die Decidua hinein (E). Anfangs sind die Grenzen der einzelnen Zellen deutlich erhalten. Vielfach verwischen sie sich jedoch. Bald treten ausgedehnte syncytiale Streifen auf, die durch ihre intensive Farbe in die Augen fallen (S). Sie bilden stellenweise ein grosses zusammenhängendes Netzwerk, das die Decidua (D) durchsetzt und durch seine massigen Züge deren Zellen vollständig erdrückt (s. Textfigur 11). Diese häufige Syncytiumbildung scheint eine besondere Eigenschaft der Langhansschen Zellen innerhalb der

Figur 12.

Gefäss (*G*) aus der Decidua. Umgeben von gewucherten Ektodermzellen (*E*) die an einer Stelle in das Lumen eingebrochen sind (*El*). *Ed* Endothel des Gefässes, bis auf die Einbruchstelle gut erhalten.

Decidua zu sein. Übergänge zwischen Ektodermzelle und Syncytiumstreifen stellen die bekannten chorialen Wanderzellen und die Riesenzellen vor.

Diese Zellwucherungen liegen manchmal in einem grossen Komplex dicht um die Wand von Gefässen herum (s. Taf. III/IV, Fig. 7). Man sieht auch einzelne Zellstränge aus einem grösseren Zellkomplex heraus auf Gefässe losziehen. Die Zellen ordnen sich in paralleler

Lage um ein Gefäss herum, so dass sie dicht neben den Endothelien liegen. Auch an Stellen, wo die Wucherung in der Decidua überhaupt gering ist, finden sich um manche Gefässe herum solide Streifen von Ektodermzellen. Hier kommen auch die chorialen Wanderzellen vor. Einmal konnte ich ein Eindringen von Langhansschen Zellen in das Lumen eines Gefässes hinein feststellen, Auf mehreren Schnitten waren zahlreiche grosse Ektodermzellen dicht um die Gefässwand gelagert, bis sich auf einmal an einer Stelle des Gefässes ein kleiner Haufen zeigte, der das Endothel in die Höhe gehoben und zerrissen hatte. Durch diese Lücke waren Ektodermzellen in das Lumen eingebrochen (Textfigur 12). Beiderseits von der Bresche ist das Endothel gut erhalten; auch sonst ist es an dem Gefässe intakt.

In einem anderen Falle war an einer Stelle das Endothel in das Innere des Lumens vorgedrängt durch einen darunter sitzenden kleinen Haufen von Endothelzellen. Ein Eindringen in das Lumen hatte jedoch nicht stattgefunden.

Ich habe viel nach diesen Vorkommnissen gesucht, ohne weitere Belege finden zu können. Das Einbrechen der gewucherten Ektodermzellen ist jedenfalls eine grosse Seltenheit. Dieser Vorgang gibt der Wucherung von Ektodermzellen eine ganz besondere Bedeutung. Insbesondere ist die häufige Anwesenheit dieser Zellen um Gefässe herum innerhalb der Decidua recht auffallend.

Die Ektodermwucherungen in Abortresten und in retinierten Placenten.

In Abortresten finden sich Ektodermwucherungen fast nur, wenn sie längere Zeit, mindestens 2—3 Wochen, im Uterus retiniert worden sind. Auch dann wird man manchmal ohne Erfolg augeschabtes Material untersuchen. Mikroskopisch lenken solche Reste die Aufmerksamkeit durch ihre eigentümlich gelbweissliche Farbe auf sich. Sie fühlen sich hart an und sind in alte Blutgerinnsel eingehüllt. Manche genau so aussehende Reste entpuppen sich bei mikroskopischer Untersuchung nur als Deciduahaufen, sind also harmlose Deciduapolypen. Ist das Ergebnis der Untersuchung jedoch günstiger, dann kann man Ektodermwucherungen nachweisen, die an Schönheit den früher in den Placenten beschriebenen nicht nachstehen, jedoch geringere Ausdehnung besitzen. Haufen und Streifen von intensiv gefärbten Zellen,

meist von körnigem oder leicht streifigem Fibrin umgeben, liegen zwischen den Zotten. Diese sind in verschiedenen Stadien des Unterganges. Innerhalb der Ektodermwucherungen liegen häufig abgestorbene Zotten, als helle Flecken und an den Resten ihrer Stromazellen erkennbar. Besondere Eigenschaften besitzen diese Wucherungen nicht, die sie von den bisher in Placenten beschriebenen unterschieden. Es fiel schwerer als sonst, in Abortresten den direkten Ausgang von Wucherungen von den Zottenepithelien nachzuweisen. Es sieht nämlich manchmal aus, als ob die Wucherungen an die Zotten herankämen, da deren Syncytium gut erhalten ist und eine Scheidewand bildet zwischen Stroma und Wucherungen. Tatsächlich liegen an solchen Stellen die Wucherungen auch aussen dem Syncytium an. Sie stammen von anderen in der Nähe gelegenen Zotten und sind an die ersteren nur herangewuchert. An jenen ist nun nachweisbar, das ihre Langhansschen Zellen gewuchert sind. Es finden sich Anfangs- und weiter vorgeschrittene Stadien. Auffallend ist bei allen, wie schön die gewucherten Zellen erhalten sind. Ein Einwuchern in Zotten war nicht nachzuweisen, wohl aber der Vorgang, den ich oben als „Überwuchern" bezeichnet habe, wo die sich vermehrenden Ektodermzellen den Platz des absterbenden Zottenstromas einnehmen. Etwaige Beziehungen zu Gefässen konnten nicht gefunden werden.

Die übrigen Zotten, bei denen keine Wucherungen vorliegen, sind dicht aneinandergelagert. Zwischen ihnen befindet sich stagniertes Blut, in dem viele alte Syncytiumballen liegen. Die Zotten sind nur wenig in Fibrinstreifen eingehüllt. Überhaupt ist in diesen Präparaten die Armut an Fibrin auffallend.

Die Wucherungen in Abortresten sind im allgemeinen nicht recht intensiv. Mitosen waren nie zu finden. Das ganze Gewebe ist zum grossen Teil in einem Degenerationsvorgange begriffen. Die Stadien sind verschieden auch innerhalb der gleichen Präparate. Neben Stellen, in denen Zellwucherungen vorhanden sind, liegen Zotten, verklebt und in körnigem Zerfall. Neben diesen liegen wiederum Zotten, die, in mattes Fibrin eingehüllt, dennoch eine Andeutung von Stroma zeigen, von feinsten Körnern durchsetzt, die sich noch leicht färben. Innerhalb mancher Zottenreste stehen diese Körner, die ganz ungleichmässig sind, sehr dicht. Solche Zottenreste gehen auch wohl unmittelbar ineinander über. Bei schwacher Vergrösserung sehen dann diese Bilder Leukocytenhaufen ähnlich. Ja, es bedarf zuweilen der starken Vergrösserung, um den Irrtum aufzuklären.

Über grosse Strecken sind solche körnigzerfallene Zottenreste nachweisbar, und diesen schliessen sich wieder Bezirke an, in denen nur noch aus den runden oder ovalen Durchschnitten heller Flecken, ohne jede Färbung, im Fibrin suspendiert, die Natur einstmaliger Chorionzotten zu erkennen ist. Diese Bilder nähern sich dann wieder den Befunden der Fibrinknoten mit nekrotischen Zotten. Ein Unterschied besteht insofern, als das dünne Fibrinband, welches meist jeden einzelnen Zottenrest in den Fibrinknoten umschlingt, hier fehlt.

Ganz ähnliche Bilder konnte ich bei einem aus der achten bis neunten Woche stammenden Ei finden, wenn auch in geringerer Intensität. Man sah auf der fötalen Fläche einen dunklen kirschkerngrossen Knoten, der sich etwas vorbuchtete. Auf den mikroskopischen Schnitten fanden sich zahlreiche dichtgedrängte Zotten, zwischen denen gestautes Blut lag. Fibrin war wenig vorhanden. Das Epithel der Zotten war noch ziemlich gut erhalten. Wo dies nicht mehr der Fall war, lagen die Zotten in Fibrinstreifen. Zwischen den Zotten liegen Herde von Langhansschen Zellen; sie sind nicht mächtig; ihre Zellen haben verschiedene Formen; manche unter ihnen sind im Zerfall begriffen. Nur an wenigen Stellen können intensiv gefärbte Zellhaufen nachgewiesen werden, die von dem Epithel der Zotten, d. h. deren Langhansschen Schicht, ihren Ausgangspunkt nehmen. In diesem Falle ist also die Wucherung auf einem frühen Stadium stehen geblieben und einer baldigen Degeneration anheimgefallen.

Einige Worte nur über Befunde an retinierten Placenten. Die mir vorliegenden stammen aus dem 5. bis 6. Monate der Schwangerschaft. Das ganze Ei war mehrere Wochen nach dem Absterben des Fötus im Uterus zurückgeblieben. Auf dem Durchschnitt fallen zahlreiche, vielfach geästelte, auch herdförmige Zeichnungen ins Auge, die weissgelblich und mit rötlichen Flecken gesprenkelt sind. An ihren Rändern besitzen die Herde zuweilen bläulichen Schimmer. Es ist leicht nachzuweisen, dass hier ausgedehnte Nekrosen vorliegen, und zwar Fibrinrasen, körnig zerfallen. Mit ihnen hängen Züge oder Herde von Ektodermzellen zusammen, die ebenfalls in verschiedenen Lebensstadien sich befinden. Sie zeigen im allgemeinen keine grosse Vermehrungsenergie. Die von früher her bekannten Wucherungen um Zotten herum kommen nur vereinzelt vor. Jedenfalls stehen in diesen Placenten, soviel ich bis jetzt sehen konnte, die Ektodermwucherungen keineswegs im Vordergrunde. Genaueres

über diese retinierten Placenten und über die Veränderungen, welche deren Bestandteile durchmachen, denke ich später mitteilen zu können.

Die Veränderungen der Blutströmung in den intervillösen Räumen und ihr Verhältnis zu den Ektodermwucherungen.

Normalerweise findet man in der Placenta viel Fibrin. Es umgibt manche Zotten, bekleidet die intervillösen Räume an der Membrana chorii und in ihren deciduawärts liegenden Buchten in mehr oder weniger zusammenhängenden Streifen. Es erstreckt sich bis an die Decidua, zuweilen dringt es zwischen deren Zellen hinein. Man sieht vielfach den zwischen Langhansschen Zellen und Decidua liegenden Fibrinstreifen als die Grenze zwischen fötalem und maternem Gewebe an. Ich konnte eine solche Bedeutung dieses Streifens, eine so präzise Trennung dieser Gewebe durch ihn nicht nachweisen. Wohl findet er sich zwischen Ektoderm und Decidua, bildet auch eine Grenze zwischen beiden Zellarten (siehe Textfig. 3), aber dies ist keine Regel. Manchmal dringt er in die Decidua hinein, andere Male verliert er sich in den letzten Lagen der Ektodermzellen und erreicht die Decidua überhaupt nicht. Dabei tritt er nicht als zusammenhängender Streifen auf, sondern bald sieht man regellos umherliegende Fibrinstreifen, die vielleicht ein Netzwerk bilden können, bald grosse flächenhafte Ablagerungen.

Am konstantesten findet man Fibrin in normalen Verhältnissen unterhalb der Chorionmembran und in den deciduawärts befindlichen Buchten des intervillösen Raumes, ferner am Rande der Placenta, innerhalb der Randsinus und in deren Umgebung. Nächstdem liegt am häufigsten Fibrin um die grossen Hauptzotten herum, vielleicht weil dort die Reibung des fliessenden Blutes grösser ist, und endlich sind auch kleine und kleinste Zotten oft von Fibrinstreifen umgeben.

Eine aufmerksame Betrachtung nur einiger Schnitte durch Placenten, insbesondere bei Anwendung geeigneter Färbungen, lehrt, dass das Fibrin nicht überall dasselbe ist. Insbesondere lernt man bald zwei Formen unterscheiden: glänzende, leuchtende Streifen, die besonders mit Gieson die schönsten Rotnuancen geben, und matte, blasse Flächen, mit feiner Körnelung oder zuweilen mit zierlicher Schichtung feinmaschiger Lagen.

Verschieden wie ihr Aussehen ist auch die Herkunft dieser zwei Formen. Die gleichmässige runde Linie eines Zottenquer-

schnitts ist zuweilen durch eine kleine kugel- oder knospenförmige Erhebung unterbrochen. Das körnige, ärmlich entwickelte Syncytium ist von einem kleinen homogenen, leuchtenden Klümpchen emporgehoben, das sich mit Alaunkarmin und v. Gieson besonders schön färbt. Solche Klumpen kann man an vielen Zotten finden. Es sind hyaline Schollen (Textfig. 13). Sie können die ganze Peripherie einer Zotte umgeben, ohne dass das Syncytium zerstört wird. Meist liegen sie dicht unter diesem. Zuweilen mehr im Innern der Zotte. Fig. 13 zeigt ganz links einen kleinen zentral gelegenen Kern, der aus

Figur 13.
Chorionzotten in verschiedenen Stadien hyaliner Umwandlung. (Die matten, leicht fleckigen oder streifigen Stellen *(H)* sehen in Wirklichkeit leuchtend rosa aus und sind hyaline Schollen oder Streifen). Das Syncytium nur unvollständig noch erhalten.

kleinen hyalinen Schollen besteht. Die leicht rosa gefärbte Umgebung ist ebenfalls in beginnender hyaliner Degeneration. Man entdeckt nun oft inmitten dieser Schollen unterhalb des Syncytiums noch Reste von Zellen, Schatten, Umrisse, eben noch zu erkennende Andeutungen. Es ist nicht schwer, Zellen zu finden, die eben anfangen undeutlich und etwas glänzend zu werden; daneben liegen stärker glänzende, wie helle Schüppchen aussehend; wieder andere sind nur noch kleine Klümpchen, die gegenseitig zusammentreten und schon Schollen bilden, an deren hyaliner Natur kein Zweifel ist. Diese Zellen sind alle Langhanssche Zellen. Die Ausdehnung des hyalinen Bezirkes übersteigt den Raum der früheren Zellen bedeutend.

Kleine Zotten können das 4—6 fache ihrer ursprünglichen Grösse erreichen. Alle diese Klümpchen und Schollen färben sich mit Alaunkarmin besonders schön, mattrot und glänzend.

Dieser Vorgang kann an mehreren nebeneinanderliegenden Zotten gleichzeitig auftreten. Das hyaline Fibrin der einzelnen Zotten konfluiert gegenseitig und umschlingt sie wie ein gemeinsames Band. Dabei können Syncytium und Gefässe noch vorhanden, auch die Form der Zotten noch erhalten sein (Taf. III/IV, Fig. 8). Eine Beteiligung des Zottenstromas an diesem Vorgange glaube ich erst in zweiter Linie annehmen zu dürfen. Erst wenn die Ernährungszustände ganz schlechte geworden sind, fängt dieses an ebenfalls zu zerfallen. An vielen Zotten nimmt das Stroma an der hyalinen Degeneration überhaupt nicht teil. Innerhalb nicht unbedeutender hyaliner Fibrinherde finden sich relativ gut erhaltene Zottenreste: nämlich homogenes Stroma mit eben noch gefärbten Zellen. Dann fehlen aber meistens Gefässe. Ich bin überzeugt, dass alle die verschiedenen Bilder, die man über diesen Vorgang zu Gesicht bekommt, nur verschiedene Stadien in ihrer verschiedenen Intensität vorstellen eines und desselben Vorganges: der hyalinen Degeneration einzelner Zotten und deren gegenseitigen Verschmelzung.

Wie die hyaline Degeneration allmählich auf mehrere Zotten übergeht, ganze Komplexe ergreift und aus ihnen Flächen von hyalinem Fibrin bildet, kann man leicht verfolgen. Diese Degeneration scheint eine besondere Eigentümlichkeit der Langhansschen Zellschicht zu sein. Dass es sich wirklich um Langhanssche Zellen handelt, ist in den Anfangsstadien aus der Erhaltung des Syncytiums, des Stromas und der Gefässe der einzelnen Zotte leicht festzustellen. Später verliert sich das Syncytium. Die hyalinen Streifen bilden dann die äussere Begrenzung der Zottenreste. In ihnen findet man die oben beschriebenen Wucherungen des Chorionektoderms.

Die Fibrinablagerungen bewahren nicht immer ihr glänzendes Aussehen. Selten innerhalb kleiner Bezirke, aber so gut wie regelmässig in grossen, tritt eine feine Körnelung auf, die nicht gleichmässig ist, auch zuweilen mehr wie plumpe Fäden aussieht. Durch diese ausgedehnte Fibrinproduktion können grosse Bezirke von Zotten in zusammenhängende, annähernd homogene Platten verwandelt werden. Man kann immer wieder aus den Übergangsstadien das verschiedene Alter erkennen.

Das zwischen derartig degenerierten Zotten liegende Blut ist gestaut. Die Grenzen der roten Blutkörperchen verwischen sich

bald. Am Rande solcher Stauungsbezirke findet man hie und da — in den ersten Anfängen — ganz feine Fäden, die wie Spinnweben sich zwischen den roten Blutkörperchen ausbreiten und zu mehreren nebeneinanderliegen; sie bilden ein feines Maschenwerk oder schichten sich in paralleler Lagerung. Zwischen diesen Fibrinfäden liegen Leukocyten. Jene Fäden legen sich dem hyalinen Fibrin der Membrana chorii oder der nächsten Zotten dicht auf, und so haben wir die Erklärung für das Wachstum und die Entstehung der früher beschriebenen subchorialen weissen Herde. Sehr schön sieht man diese Ablagerung von Blutfibrin in kleinen Buchten. Die parallel liegenden Fibrinfäden überbrücken in schönen Wellenlinien die Buchten und bilden die zierlichsten Bilder. Die Verschiedenartigkeit der Bilder wird durch das verschiedene Alter der Ablagerungen erhöht. Frische Blutfarbe verschwindet ganz langsam, um als Fibrin nur noch leichten rosa Hauch zu behalten (Eosin, Karmin). Man findet tatsächlich alle möglichen Übergänge: eben beginnende Blutstauung mit den Anfängen von Fibrinablagerung innerhalb der roten Blutkörperchen, Sedimentierung dieser Fibrinstreifen auf das hyalin degenerierte Zottenektoderm, bezw. auf die aus ihm hervorgegangenen glänzenden Fibrinbänder; Überwiegen dieses feinfasrigen Fibrins, Aufhäufung desselben in immer zahlreichere parallele Lagen, deren jede einzelne aus einem feinsten Fibrinmaschenwerk besteht. Als Zeuge der einstigen Abstammung findet man zuweilen zwischen alten Fibrinmaschen rote Blutkörperchen oder deren amorphe Reste. Diese Fibrinnetzwerke sind die Hauptbestandteile jener subchorialen weissen Flecke, marantische Thrombosen mit nachfolgender ausgedehnter Fibrinablagerung aus dem Blute; denselben Vorgang bieten jene wie feine Achatschliffe aussehende Herde, denen früher die Aufmerksamkeit gewidmet wurde.

Ich glaube, es ist aus dem Vorhergehenden ersichtlich, dass ich zwischen diesem aus dem Blute abgelagerten (hämatogenen) Fibrin (matte, parallele Streifung) und dem hyalinen Fibrin (leuchtend, in Klumpen oder Bändern auftretend) trennen möchte. Sie sind beide verschiedener Herkunft, in ihrem Auftreten gehen sie jedoch meist nebeneinander her, ineinander über. An der Organisation der marantischen Thrombosen sind beide Fibrinarten beteiligt. **Dies kann als Gesetz aufgestellt werden.** Je nachdem aber die eine oder die andere Art überwiegt, sind die histologischen Bilder verschieden. Beide Arten sind in den Fibrinknoten vertreten. Überwiegt das hämatogene

Fibrin, dann haben wir jene an Achatschliffe erinnernden Bilder. Überwiegt das leuchtende, intravillös abgelagerte hyaline Fibrin, dann sind Zotten an dem Prozesse beteiligt, und es erweist sich der makroskopisch weisse Herd aus zahlreichen nekrotischen Zotten zusammengesetzt. Die Nekrose dieser Zotten ist in erster Linie eine hyaline. Die zentralen Partien jeder einzelnen Zotte können ebenfalls hyalin entarten, zerfallen jedoch meist körnig und färben sich dementsprechend eben noch oder gar nicht mehr. Inmitten dieser zweiten Art von Fibrinknoten liegt noch zuweilen Blut, Reste von intervillösen Räumen, zwischen den nekrotischen Zotten eingeschlossen. Auch solche Blutreste können dieselbe Fibrinorganisation zeigen, wie oben beschrieben, dieselbe parallele Schichtung der einzelnen Fibrinlinien aufweisen, in jedem beliebigen Organisationsstadium. An dem Aufbau dieser aus nekrotischen Zotten bestehenden Herde ist hämatogenes Fibrin insbesondere noch an den Rändern der Herde beteiligt. Hier liegt zwischen den hyalin degenerierenden Zotten gestautes Blut, ferner sind Fibrinstreifen in Wellenlinien oder wie kleine Girlanden ausgespannt. Auch hier wieder alle bekannten Umwandlungsstadien. Der Herd wächst also 1. indem vom Rande her immer mehr Zotten hyalin degenerieren und miteinander verschmelzen; 2. indem das noch fliessende Blut an der Peripherie des Herdes und in den Buchten zwischen den degenerierenden Zotten sich allmählich staut und neues Fibrin ablagert.

Die hyaline Degeneration der Zotten ist in diesen Herden der primäre Vorgang und überwiegt im weiteren Verlauf. Ich möchte sie deshalb als **hyaline Fibrinknoten** bezeichnen. Das sind also die weissen, kaum gelb oder rot gefleckten Herde, die überall innerhalb der Placenta vorkommen.

Bei der andern Art von Fibrinknoten (Achatschliffe!) tritt gestautes Blut und das in ihm systematisch abgelagerte Fibrin in den Vordergrund. Es fällt an vielen Schnitten auf, dass solches Blut von einem Kranz von Zotten umgeben ist; Zotten, die hyalin degenerieren, die miteinander konfluieren, deren übriggebliebene Zellen aber (Epithelien und Stroma, zuweilen noch Gefässe) sich noch ziemlich gut färben. Fast immer in den Anfangsstadien dieser Herde lassen sich ausgedehnte Ektodermwucherungen nachweisen an den peripheren Zottenreihen, innerhalb des hyalinen Fibrins, dieses sogar in den Hintergrund drängend, in der Nähe ausserdem des thrombosierten Blutes, — Wucherungen, die manchmal grössere Ausdehnung besitzen als der Herd in toto, die sogar als der primäre Vorgang impo-

nieren. Besonders am Rande mancher subchorialer Fibrinherde und auch mitten darin finden sich ausgedehnte Ektodermwucherungen, teils um die Zotten herum, teils in grossen Flächen (siehe Taf. V/VI, Fig. 3).

Mit der Grösse der aus Blut und hämatogenem Fibrin bestehenden Herde nimmt die Ausdehnung der aus Zotten bestehenden Randschicht ab. Die hyalin degenerierenden Zotten finden sich nur noch an der Peripherie des Herdes. Man kann mit ziemlicher Sicherheit behaupten, dass sich in jeder Placenta zahlreiche Altersstufen der beschriebenen Vorgänge befinden.

An den Gefässen der Zotten konnte ich nie entzündliche Veränderungen (Endo-, Periarteriitis usw.) nachweisen.

Aus allen diesen Untersuchungen kann die Bedeutung der Zirkulationsstörungen innerhalb der Placenta ermessen werden. Sie treten **primär** auf an irgendeiner Stelle der Placenta als umschriebene Bezirke, in denen das Blut gestaut ist. Die Zotten werden an die Peripherie des Blutpfropfes verdrängt und werden erst in zweiter Linie in den Organisationsprozess mit einbezogen. Sie verfallen dann einer hyalinen Degeneration. Dagegen kommt die Blutgerinnung erst **sekundär** zustande zwischen den Zotten jener Herde, die zum grössten Teil aus hyalin degenerierten Zotten bestehen. Es ist verständlich, dass zwischen den verschlungenen Buchten und mäanderartigen Windungen dieser Zottenriffe die Blutströmung stagniert, dass von den Rändern des fliessenden Blutstroms her Fibrin und Leukocyten abgelagert werden. So wird allmählich die Thrombose fertig. In **beiden** Fällen wächst der Herd durch Apposition: Es stauen sich die angrenzenden Blutschichten immer weiter, es degenerieren immer mehr Zotten hyalin: einer der beiden Vorgänge überwiegt: **hämatogene Fibrinherde, hyaline Zottendegenerationen.** Beide Vorgänge ergänzen sich.

Durch diese Organisationen können besonders an den Rändern der Placenta grosse Bezirke ausgeschaltet werden. Ebenso in den deciduawärts liegenden Buchten des intervillösen Raumes (grosse flächenhafte Organisationen, vorzeitige Lösung der normal sitzenden Placenta). Grosse Bezirke des intervillösen Raumes können auch unterhalb der Membrana chorii durch dieselben Prozesse ausfallen. Hier überwiegt die hämatogene Fibrinablagerung mit sekundärer hyaliner Zottennekrose, jedoch nicht sehr. Ich möchte beinahe glauben, dass beide Vorgänge annähernd gleich häufig vorkommen können. Wo Hyalinproduktion vorhanden ist, kann man mit ziem-

licher Sicherheit Wucherungen des Ektoderms erwarten, ausser wenn die hyaline Degeneration ganz alt ist. Umgekehrt können aber ausgedehnte Ektodermwucherungen vorliegen ohne wesentliche Produktion von Hyalin.

Diese drei Vorgänge: hyaline Degeneration der Zotten, marantische Thrombosen, Ektodermwucherungen stellen die wichtigsten Faktoren der Blutzirkulationsstörungen mit ihren Folgen in der menschlichen Placenta vor.

Das Verhältnis der Ektodermwucherungen zu der Blasenmole und dem Chorioepithelioma malignum.

Der Zusammenhang zwischen Blasenmole und Chorioepitheliom ist bekannt. Bei der Blasenmole kommen ausser der charakteristischen bläschenförmigen Degeneration der Zotten Wucherungen des Chorionepithels in grossem Masse vor. Auffallend ist das häufige Auftreten von Vakuolen innerhalb dieser Bezirke, die letzteren ein zierliches durchbrochenes Aussehen verleihen. Die Wucherungen der Langhansschen Zellen treten in vorgeschrittenen Stadien der Blasenmolen an vielen Stellen in den Hintergrund. Die Blasenmole ist nicht von vornherein malign im klinischen Sinne. Die Mehrzahl wird ausgestossen oder entfernt, und die Trägerin bleibt gesund. Die maligne Blasenmole unterscheidet sich von der benignen in erster Linie durch ihre Beziehungen zur Uteruswand und zu den Gefässen. Sie verdient die Bezeichnung destruierende Mole mit Recht. Ferner können Metastasen auftreten.

Histologisch unterscheidet sich die benigne von der malignen Form nicht prinzipiell. Ich habe hier nur die Form der Zellen und ihre gegenseitige Lagerung im Auge. In den Anfangsstadien der benignen Form sehen die Ektodermzellen, die in Haufen oder in Streifen gewuchert sind, gerade so aus wie die entsprechenden Stadien der malignen Form. Auch die syncytialen Bezirke unterscheiden sich nicht in diesen Stadien.

In den Zellwucherungen der blasigen Degeneration der Zotten imponiert die Regellosigkeit. Diese tritt in den Vordergrund, sobald die Wucherung über die unmittelbaren Grenzen der Zotten hinausgeht, sobald grössere Zellbezirke auftreten, sobald man die Beziehungen dieser Zellen zu der Decidua studiert. Die Form der Zellen wird ungleich, im Gegensatz zu den eben erwähnten kleineren Zellknoten der Anfangsstadien. Die Form der Zellkerne wird ver-

schieden. Auffallend grosse Kerne färben sich besonders stark. Die Kerne sehen körnig aus und nehmen ganz abenteuerliche Gestalten an. Endlich springen sehr scharf markierte, langausgezogene Kerne in die Augen, die oft in paralleler Anordnung dicht nebeneinander liegen innerhalb grosser Protoplasmarasen, also Syncytien. Diese Bildungen verleihen den Wucherungen ihr charakteristisches, ich möchte beinahe sagen unheimliches Aussehen, wie wir sie dann bei den malignen Chorioepitheliomen fast regelmässig vorfinden. Sie sehen wie die Streifen eines mit einiger Kraft schräg hingeworfenen Tintenkleckses aus.

Alle diese Befunde lassen sich sowohl bei der benignen wie bei der malignen Blasenmole nachweisen. Die Wachstumsenergie der Langhansschen Zellen ist offenbar sehr labil. Histologisch von gleichem Aussehen, dringen sie in einem Falle in die Uteruswand und in Gefässe ein, in einem andern Falle nicht: die Blasenmole bleibt benign.

Beide Formen haben ihren Anfang genommen von den gleichen Wucherungen des Ektoderms. Diese kleinen Anfangsknoten mit ihren annähernd gleichgrossen runden bis polyedrischen Zellen sehen den auf den früheren Seiten beschriebenen Wucherungen in (klinisch) normalen Placenten, in retinierten Abortresten und Placenten ähnlich. Es sind eben dieselben (Langhansschen) Zellen. In den Placenta haben wir nicht selten als weiteres Stadium verschiedene Formen der Zellen gefunden, verschiedene Grössen und Syncytiumbildung: ein paralleler Vorgang wie in der Blasenmole, gleichsam en miniature, stehengeblieben auf einem Anfangsstadium. Auch zu der malignen Blasenmole lässt sich in unseren früheren Schilderungen ein Pendant gewissermassen finden. Ausgedehnte solide Zellzüge dringen in die Decidua, in die Umgebung von Gefässen, in ihr Lumen hinein. Wenn wir dazu noch das Verhältnis der Ektodermwucherungen zu den Zotten nehmen und deren Gefässen, wird der Vergleich vollständiger. Zwischen diesen beiden Wucherungsformen in Placenten bestehen auch keine grundsätzlichen histologischen Unterschiede.

Der Abstand zwischen den Ektodermwucherungen in Placenten und Abortresten und denjenigen in Blasenmolen ist also histologisch gering. Die der Blasenmole haben das besondere der stärkeren Wachstum- und Wucherungsenergie. Der Weg führt über die Blasenmolen zu den malignen Chlorioepitheliomen.

Diese Ausführungen über die benigne und maligne Form der Blasenmolen stützen sich auf zwei ausgezeichnete Fälle. In dem ersten liegt ein fast intakter Deciduasack vor, ein Ausguss der Uterushöhle, aus dem an einer kleinen Lücke blasig veränderte Chorionzotten herausragen. Das Präparat entspricht an Grösse dem zweiten Monat. Es wurde spontan und vollständig ausgestossen. Ein Längsschnitt zeigt, dass eine Blasenmole in den ersten Anfängen vorliegt. Man kann Wucherungen der Langhansschen Zellen nachweisen an Zotten, die eben cystisch degenerieren, beginnende syncytiale Wucherungen in Form von Knospen und kleinen Streifen, wie sie in den ersten Wochen der Placentaentwicklung und auch bei ausgewachsenen Placenten bekannt sind. Zuweilen sind, wie oben schon gesagt, Vakuolen in zierlicher Regelmässigkeit zu finden. In den weiteren Stadien inmitten grosser Wucherungsbezirke und in der Decidua treten dann die Zell- und Kernverschiedenheit in den Vordergrund, die chorialen Wanderzellen und insbesondere, die dichten streifigen Syncytiumkleckse. Ähnliche Bilder innerhalb der Decidua. Diese Blasenmole war sicher benign, sie wurde in toto spontan ausgestossen und die Trägerin blieb gesund. Das Präparat des zweiten Falles stammt von einem 19jährigen Mädchen. In der Vorderwand der Vagina befand sich ein kleinhaselnussgrosser Knoten, der exzidiert, als Chorioepitheliom erkannt wurde. Aus dem, dem fünften bis sechsten Schwangerschaftsmonate an Grösse entsprechenden Uterus, wurde eine Blasenmole ausgeräumt und der Uterus samt beiden cystisch entarteten Ovarien entfernt. Die Decidua im Uterus war stark durchsetzt von gewucherten Langhansschen Zellen, von chorialen Wanderzellen, von Syncytienhaufen, zum Teil mit klexigen Streifen; manche noch haftende cystisch entartete Zotten zeigten die beginnende Wucherung der Langhansschen Zellen und des Syncytiums. Alles wie in dem vorigen Falle, nur mit dem Unterschiede, dass in diesem die Decidua viel stärker durchwuchert war und dass sich zahlreichere Hämorrhagien in ihr fanden. Die Zellen waren nicht in die Muscularis hineingewuchert. In Gefässen des Uterus fand ich jedoch Zotten mit gewucherten Langhansschen Zellen, ferner Klumpen von diesen Zellen für sich ohne Zotten. In der Vaginalmetastase endlich waren in vielen Schnitten, ausser den typischen Ektoderm- und Syncytiumhaufen mit den bekannten Eigenschaften und ausgedehnten Blutextravasaten, zahlreiche Zotten nachzuweisen, deren stark gewuchertes Ektoderm in jenen zusammenhängenden Zellhaufen direkt überging: das Bild des fertigen malignen

Chorioepithelioms gleichzeitig mit seiner Entstehung aus der Ektodermwucherung von Chorionzotten. Die Wucherung des Chorionektoderms der Zotten in der Vaginalmetastase und in den Uterusgefässen unterschied sich von jener der Blasenmolen und der (klinisch) normalen Placenten (Abortreste) nur durch die grössere Intensität. Es ist zweifellos, dass der Prozess in allen Präparaten grundsätzlich derselbe ist: von der allerersten Chorionektodermwucherung isolierter Zotten in Placenten bis zu dem typischen Bild des Chorionepithelioms in der Vaginalmetastase. Dass jedes Stadium dieses Prozesses seine Merkmale besitzt, ist klar; und bei dem letzten Stadium, dem Chorioepitheliom, zeigt sich die Variabilität der Zellen am grössten. Hier finden wir, wie bekannt, Langhanssche Zellhaufen und syncytiale Bezirke nebeneinander und durcheinander, intensiven Angriff gegen die Gefässe, ausgedehnte Blutextravasate und Eindringen in fremde Gewebe. Als letztes Charakteristikum endlich für den eminent malignen Prozess die häufigen Nekrosen: teils Zertrümmerung der Gewebe durch Blutextravasate (Arrosion der Gefässe) insbesondere aber primären körnigen Zerfall des Gewebes. Derartige Zerfallsherde gehen vielfach unmittelbar in hyaline Fibrinschollen über, An manchen nekrotischen Zotten in einem Chorioepitheliom des Uterus konnte ich den bekannten Fibrinstreifen an der Peripherie der Zotte nachweisen: der für untergehende Chorionzotten typische Befund. Leider glückte es mir, weder in diesem noch in andern Fällen von Chorioepitheliom, einen Ausgang von den Ektodermwucherungen nachzuweisen, wohl nur ein Zufall, der natürlich an der Tatsache nichts ändert. Auch für diesen Gewebszerfall in den Chorioepitheliomen finden wir in der Blasenmole und in den Ektodermwucherungen der oben beschriebenen Placenten und Abortreste Analoga; besonders in den Placenten. Wir haben die grosse Ausdehnung der hyalinen Degenerationen der Zotten genügend untersucht, ihre Beziehung zu den Ektodermwucherungen hervorgehoben. Ausserdem erinnere ich hier an die zahlreichen körnig zerfallenen Bezirke innerhalb Herden von Ektodermwucherungen jeglicher Grösse. Gerade die grösseren Haufen von Ektodermwucherungen besitzen fast regelmässig einen Kern, der aus feinkörnigem, zuweilen streifigem Detritus besteht. Überall sind intime Beziehungen nachzuweisen zwischen den Ektodermwucherungen und der Fibrinablagerung, sei es, dass es sich um hyalines Fibrin handelt — dieser Prozess ist der häufigere und der überwiegendere — oder um hämatogenes Fibrin. Der körnige Zerfall ist wohl nur ein Endstadium der

Fibrinablagerung; dies scheint besonders für das hyaline Fibrin der Fall.

Ich habe es absichtlich vermieden, auf eine Besprechung der Entstehung der Blasenmole und des Chorioepithelioms näher einzugehen. Diese Tatsachen sind wohl heutzutage genug gefestigt. Ich habe nur einige Befunde zur Ergänzung der Ektodermwucherungen in klinisch normalen Placenten angeführt, die die ganze Reihe der Pathologie der Ektodermwucherungen vervollständigen.

Allgemeine Übersicht über die Chorionektodermwucherungen.

An der Natur der Zellen, aus denen die auf den vorigen Seiten beschriebenen Wucherungen bestehen, dürfte wohl kein Zweifel obwalten. Die allerersten Stadien sind an vielen Chorionzotten festzustellen, und ein Blick auf Beispiele, wie sie viele Figuren wiedergeben, ergibt den Beweis wohl mit hinreichender Sicherheit, dass es die Bestandteile der Langhansschen Zellschicht sind, die sich vermehrt haben. Das Stroma der Zotten ist nicht verändert, das Syncytium noch gut erhalten. Es ist eine Hyperplasie der Basalschicht des Chorionepithels. Auch in vorgeschrittenen Stadien dieser Zellwucherung kann eine Beteiligung des Zottenstromas oder des Syncytiums nicht nachgewiesen werden. Der durch die wuchernde Basalschicht emporgehobene Syncytiumbelag der Zotte zerreisst, bleibt nur noch an einzelnen Stellen erhalten und geht allmählich zugrunde. Gleichzeitig stirbt das Stroma langsam ab. Die Gefässe, die zu Anfang des Wucherungsvorganges noch gut erhalten sein können, obliterieren in den meisten Fällen. In der geringeren Zahl der Beobachtungen bleiben gerade die Gefässe und in ihnen die Zirkulation erhalten, während das Stroma fast oder ganz geschwunden ist. Meist ergreift diese Zellwucherung mehrere Zotten zugleich; die hyperplastischen Zellschichten mehrerer Zotten gehen ineinander über und bilden zusammenhängende Zellbezirke, in denen Reste des Zottenstromas als hellere Inseln liegen. Die Zellen der Langhansschen Schicht haben ihre physiologischen Grenzen überschritten. Solche Wucherungen treten auch in den Buchten der intervillösen Räume auf. Die Zellen des Ektoderms, welche diese sowohl deciduaals chorionwärts bekleiden, können sich intensiv vermehren, ausgedehnte zusammenhängende Komplexe bilden und mit den von benachbarten Zotten herrührenden Wucherungen zusammenfliessen.

An den Zotten selbst lassen sich alle Übergänge von der noch erhaltenen Lebensfähigkeit bis zum völligen Absterben verfolgen. Es ist die Regel, dass das Zottenstroma gleichsam erdrückt wird von den wuchernden Zellen; mit ihm die Gefässe. An den in der Nähe der Membrana chorii gelegenen Zotten sieht man meist zuerst die Gefässe obliterieren, während die Stromazellen noch lange erhalten bleiben können. In den Fällen, in denen das Umgekehrte eintritt, kann man gewissermassen das Absterben einer Stromazelle nach der andern verfolgen. In den Gefässen ist dann das Blut noch gut erhalten. Die Verschiedenheit des Vorganges hängt wahrscheinlich in erster Linie von der zu Anfang bestehenden ungestörten Blutzirkulation ab. Ich glaube nicht, dass die Energie der wuchernden Ektodermzellen hierbei eine wesentliche Rolle spielt. Die Ektodermzellen, welche das Stroma umwuchern, können Bilder erzeugen, welche ein Einwuchern dieser Zellen in das Stroma vortäuschen. Jedoch kommt auch ein Eindringen der gewucherten Zellen in das Stroma vor, allerdings sehr selten. Ein Beispiel hiervon ist in Taf. III/IV, Fig. 5 und in Textfigur 10 abgebildet. Ebenso selten konnte ich Mitosen feststellen. Ektodermzellen, welche in die Nähe von Zottengefässen nach Schwund des Stromas gekommen sind, können die Gefässe vollständig umlagern und stellen sich zuweilen der Längsachse des Gefässes parallel. Die bis unter die Endothelien vordringenden Zellen sind meist grösser als die umherliegenden. An diesem Unterschied ist hauptsächlich ein grösserer Protoplasmareichtum schuld. Mehrkernige Zellen sind hier nicht beobachtet worden. Ebensowenig konnte ein Eindringen der Ektodermzellen in das Gefässlumen nachgewiesen werden. Wohl aber war dies, wenn auch ganz vereinzelt, innerhalb der Decidua der Fall. Häufig sieht man Ektodermzellen in nächster Umgebung von Deciduagefässen. Sie nehmen zuweilen die Form der chorialen Wanderzelle an und kommen auch mehrkernig vor. In Textfig. 12 sieht man Ektodermzellen in das Lumen eines Deciduagefässes eindringen. Das Endothel ist auf der gegenüberliegenden Seite vollständig erhalten, auf der andern durchgerissen. In einem Vorstadium fand sich ein kleiner Haufen von Ektodermzellen, der das noch intakte Gefässendothel in das Lumen vorgestülpt hatte. Ich brauche nicht hervorzuheben, dass alle diese Ektodermzellen in die Decidua hineingewuchert waren. Dieser Vorgang ist nicht selten. Abgesehen von den chorialen Wanderzellen kann man oft zahlreiche Zellzüge von der serotinalen Ektodermschicht in die Decidua eindringen

sehen, zuweilen in geschlossenen Verbänden und in breiten Haufen. In Taf. V/VI, Fig. 6 ist der unmittelbare Zusammenhang solcher Wucherungen mit dem gewucherten Ektoderm von Haftzotten abgebildet. Neben chorialen Wanderzellen finden sich ausgedehnte Syncytiumstreifen, die in langen Linien dem Zuge der übrigen Zellen folgen oder in netzförmiger Anordnung die blassen Deciduazellen zwischen sich einbetten. Auch in den tieferen Lagen der Decidua finden sich Langhanssche Zellen, choriale Wanderzellen und Syncytium nebeneinander (Taf. III/IV, Fig. 7). Die Deciduazellen treten diesen intensiv gefärbten Elementen gegenüber in den Hintergrund.

Fast überall, wo Wucherungen der Ektodermzellen vorhanden sind, lässt sich der ausserordentliche Formenreichtum dieser Zellen erkennen. Meist herrscht die Langhanssche Zelle vor, gut gefärbter Kern mit wenig blassem Protoplasma, im ganzen von mittlerer Grösse. Wo die Wucherungen intensiv sind, liegen die Zellen dicht aneinander; sie sind zuweilen etwas kleiner als gewöhnlich. Im allgemeinen liegen jedoch die Zellen in lockerer Anordnung. Interzellularsubstanz ist nicht vorhanden. Diese wird durch die Fibrinstreifen ersetzt, in denen die Zellen liegen. Vielfach werden die Zellen etwas grösser, als die Norm ist, blasser, protoplasmareicher. Ihre Grenzen sind dann nicht mehr sehr scharf. Sie gleichen den bekannten chorialen Wanderzellen vollständig. Auch mehrkernige Zellen, Riesenzellen, kommen vor neben einkernigen Riesenzellen. Die Kerne dieser Zellen können sehr gross sein, bis zu dem Zehnfachen des Kernes der normalen Langhansschen Zellen. Sie sind tief gefärbt, von unregelmässiger Form, zuweilen auch wie aus Schollen zusammengesetzt. Die Verschiedenartigkeit der Zellformen ist nicht so gross wie bei Blasenmolen oder Chorioepitheliomen. Ich habe versucht, in Taf. V/VI, Fig. 10 eine Vorstellung davon zu geben. Das ganze Feld ist entstanden aus dem Verschmelzen mehrerer Zotten miteinander, genauer ihrer Ektodermwucherungen. Als gemeinsames Stützgewebe dient das Fibrin. Reste von Zotten und Gefässen sind noch vorhanden. Es wiegt der kleine normale Typus der Zellen vor; ausserdem kommen choriale Wanderzellen vor. Manche grosse Zellen haben einen besonders klumpigen Kern. Endlich kommen kurze Syncytiumstreifen vor mit einigen langgestreckten Kernen. Ich glaube, dass diese Figur mit Recht mit einem atypischen Chorioepitheliom verglichen werden kann.

Syncytiumbildung sieht man ferner innerhalb von Wucherungen, welche sich noch an die Umrisse der Zotten halten (Taf. III/IV, Fig. 4).

Bosonders an den Wucherungen der subchorialen Zotten, die von Fibrin dicht umschlungen sind, treten Syncytiumstreifen auf, die zuweilen nur die eine Hälfte oder $^2/_3$ von der Zottenperipherie einnehmen, während daneben die noch gut erhaltenen Langhansschen Zellen liegen. Diese nehmen endlich an manchen Stellen spindlige oder ovale Formen an mit blasser, glasiger Färbung unter dichter Lagerung, so dass sie sehr manchen unmittelbar daneben liegenden Deciduazellen gleichen können.

Endlich sind noch jene grossen Haufen oder Streifen von Langhansschen Zellen zu erwähnen, deren Zentrum bezw. innere Lagen einschmelzen können und so die Entstehung von Cysten zur Folge haben. Solche Cysten kommen sowohl im Innern der Placenta (bis zu 6—7 mm im Durchmesser) als besonders unterhalb der Membrana chorii vor. Letztere können sehr gross werden (s. S. 72).

Hand in Hand mit diesen Zellwucherungen geht eine ausgedehnte Fibrinablagerung. Die Chorionzotten neigen sehr zur Fibrindegeneration (s. Textfig. 13). Ich glaube, dass dieses hyaline Fibrin in der Zotte selbst entsteht, meist unterhalb des Syncytiumüberzuges. Vielleicht liefert das Blut an von Epithel entblössten Stellen von Chorionzotten einen Beitrag zu dieser Fibrinablagerung. Vielfach hat es den Anschein, als ob Zellen von der Langhansschen Schicht dieser Rückbildung anheimfielen, besonders Zellwucherungen in den ersten Stadien. Man findet jedoch viele so zerfallende Zotten, auch grössere, bei denen keine gewucherten Ektodermzellen nachzuweisen sind. Umgekehrt ist bei vielen Zellwucherungen Fibrin in grosser Menge vorhanden. Meistens dürfte es sich um hyalines Fibrin handeln. In Buchten und Nischen von verschlungenen, verklebten Zotten findet man häufig feines, fädiges, faseriges Fibrin in zierlichen Wellenlinien schichtweise angeordnet. Dieses Fibrin stammt aus dem Blute: hämatogenes Fibrin. Beide Fibrinarten kommen zusammen vor. In den Zellwucherungsbezirken überwiegt entschieden das hyaline Fibrin, das allerdings sein leuchtendes Aussehen und seine bandförmige Anordnung verlieren und in ein leicht körniges, scholliges, kaum gefärbtes Gewebe übergehen kann.

Hämatogenes Fibrin kann inmitten der intervillösen Räume in grossen Herden vorkommen, herrührend von marantischen Thrombosen. Am Rande der Placenta scheinen diese Herde sich häufiger zu bilden, entsprechend der langsameren Blutzirkulation. Am Rande solcher Herde degenerieren die nächstliegenden Zotten hyalin und bilden zuweilen einen Kranz um den Fibrinherd herum. Gleich-

zeitig befindet sich vielfach das Ektoderm dieser Zotten in Wucherung. Jene von alters her bekannten Herde, welche aus einer Unzahl von nekrotischen Zotten bestehen, sind zum allergrössten Teil auf eine hyaline Degeneration der Zotten zurückzuführen. Der Prozess beginnt anfangs nur an einigen Zotten zugleich. Allmählich beteiligen sich mehr Zotten, die sich bald dicht aneinander legen. In ihnen erlischt die Blutzirkulation, die Gefässe obliterieren, die Stromazellen gehen zugrunde. An den Rändern solcher grösserer Herde und meist in den Anfangsstadien sieht man eine mässige Ektodermwucherung, die mit der Weiterentwicklung dieses Prozesses zurückgeht. Zwischen den degenerierenden Zotten findet sich oft gestautes Blut, das sich in faseriges Fibrin umwandelt. Auch an der Bildung dieser Herde sind also beide Arten von Fibrin beteiligt. Sehr schön kann man dies an den subchorialen Fibrinherden verfolgen, die bekanntlich makroskopisch als weisse Flecken auf der fötalen Fläche der Placenta sich präsentieren.

Dies ist die Entstehung der Fibrinherde, die ich hämatogene und hyaline nennen möchte und welche bisher unter der Bezeichnung „Infarkte" bekannt waren. Auch mit blossem Auge ist an der verschiedenen Farbe der Herde ihre verschiedene Entstehung zu erkennen.

Aus diesen Befunden lässt sich die grosse Affinität der Ektodermzellen zu der Fibrinbildung ersehen. Ich möchte hierin ein Analogon finden zu derselben Tatsache in den Blasenmolen und Chorioepitheliomen. Auch bei diesen Prozessen wird Fibrin in Massen abgelagert. Bei den innerhalb der Placenta beschriebenen Vorgängen ist jedoch die wuchernde Langhanssche Zelle nicht mit derselben Energie begabt. Im kleinen können sich in klinisch normalen Placenten ähnliche Prozesse abspielen wie in Blasenmolen und Chorioepitheliomen (s. Taf. V/VI, Fig. 10). Das Ektoderm, das am Ende der Gravidität nur noch in spärlichen Resten im allgemeinen vorhanden ist, kann, wie einst im Beginn der fötalen Periode, der ersten Placentaentwicklung, eine ziemliche Wachstumsenergie entfalten und im weitesten Sinne des Wortes auf seine Umgebung einen „destruierenden" Einfluss ausüben und auch den Gefässen gegenüber Beziehungen eingehen, welche für die malignen Wucherungen des Chorionepithels typisch sind.

Ich glaube, dass mit diesen Tatsachen und Überlegungen die gesamte Pathologie des Chorionepithels und seiner Wucherungen auf einer einheitlichen Basis vor uns liegt: ein eigenartiger Prozess

für sich, der ohnegleichen sein dürfte und der sich unter drei Formen präsentiert, die vielfach ineinander übergehen: **den benignen Chorionektodermwucherungen, der Blasenmole und dem Chorioepithelioma malignum.**

Literatur.

Es ist nicht meine Absicht, eine Zusammenfassung und Besprechung der einschlägigen Literatur zu geben. Es würde zu weit führen, überdies des Interesses entbehren, da mehrere Autoren in den letzten Jahren hierüber berichtet haben und ich auch nichts hinzuzufügen wüsste.

Zur Bekräftigung der kurzen Ausführungen über das Verhältnis der beschriebenen Ektodermwucherungen zu den Blasenmolen und Chorioepitheliomen möchte ich auf die Erfahrungen fast aller Forscher hinweisen, die seit Marchand, zum allergrössten Teile in seinem Sinne, über diese Frage gearbeitet haben. Manche histologische Beschreibung und manche Figur dürfte mit meinen Befunden Ähnlichkeit haben. Ich möchte z. B. an Fig. 1, 2, 3, 4, 5, 6 von Marchand erinnern (Zeitschrift für Geb. u. Gyn., Bd. 39). Viele meiner Bilder sind eine Wiederholung der Fig. 1 im kleinen, mit dem Unterschied, dass bei den ersteren zwischen den Zellen, die weiter auseinander liegen, Fibrin abgelagert ist. Die Anordnung der Zellen und ihre Formverschiedenheit habe ich vielfach mit den Figuren 2, 3, 4, 5, 6 verglichen. Ein Unterschied besteht nur in der Anwesenheit des Syncytiums, das in meinen Präparaten vollständig in den Hintergrund tritt und nur in geringer Ausdehnung vorkommt, abgesehen von der Schwierigkeit, die Übergänge zwischen Langhansschen Zellen und beginnender Syncytiumbildung zu unterscheiden. Besondere Ähnlichkeit finde ich ferner mit dem atypischen Chorioepitheliom. Ich verweise hierfür auf Tafel V/VI, Fig. 10. Marchand hat die ausgedehnte Fibrinbildung in Chorioepitheliomen hervorgehoben. Ich glaube auf denselben Vorgang in meinen Präparaten genügend hingewiesen zu haben. Ebenso darf ich mich auf Risels Beschreibung und Figuren stützen. Auch er betont häufig die „eigentümliche Beziehung der Geschwulstzellen zur Fibrinbildung". Unter seinen Figuren scheint mir Fig. 3, Taf. III/IV mit meiner Fig. 9, Taf. V/VI bezüglich der Zusammensetzung des Geschwulstgewebes aus epithelialen Zellwucherungen keine geringe Ähnlichkeit zu haben. Ferner sei an die chorioepithelialen Wucherungen erinnert, die Marchand in der Decidua basalis bei einem Abort gefunden hat. Auch er findet die „Ähnlichkeit dieser Wucherungen mit denen bei den sogenannten atypischen Chorioepitheliomen überraschend". Gleichzeitig verweist er auf seine frühere Fig. 6 (Zeitschrift f. Geb. u. Gyn., Bd. 39), auf die ich mich oben ebenfalls bezogen habe.

Es dürfte unnötig sein, noch weitere Vergleiche aus der Literatur aufzuführen. Sie fänden sich in grosser Zahl. Kleinere Ektodermwucherungen in Placenten oder Abortresten (Zellinseln) sind auch sonst von Autoren gelegentlich beobachtet worden (v. Herff), zum Teil ohne als solche identifiziert zu werden.

Meistens wurden sie für Decidua angesehen, in erster Linie von allen Forschern die mehr oder weniger im Sinne von Steffeck gearbeitet haben. Ebenso sind Metastasen von „benignen" Blasenmolen in der Scheide bekannt, ebenso von ihnen ausgehende chorioepitheliomähnliche Bilder (L. Pick, Poten und Vassmer u. a.).

Grosse Haufen von kompakten Zellsträngen, -säulen innerhalb der Placenta, unterhalb der Membrana chorii und der Decidua, hier als ganz regelmässiger Befund (fötaler Anteil der Decidua) und ihre Beziehungen zu Cystenbildungen an diesen Stellen sind ebenfalls untersucht und beschrieben worden. Unter den vielen Arbeiten möchte ich nur die von Kermauner und Albeck herausgreifen. Kermauner erkennt alle diese Zellen als ektodermale an und sieht sie als Trophoblastreste an. Er hat die Literatur eingehend besprochen, und da ich ganz auf seinem Standpunkt stehe, brauche ich nicht nochmals darauf einzugehen. Ich finde des weiteren in meinen Untersuchungen eine Bestätigung dieser von Langhans u. a. erkannten Tatsachen betreffs der Natur dieser Zellen, ihres Verhaltens und der Beziehungen zu der Fibrinbildung.

Steffeck hat in seiner sehr verdienstvollen Arbeit den Nachweis zu erbringen versucht, dass diese Zellen von der Decidua abstammen. Ich glaube, dass diese Ansicht nach den seither gemachten Erfahrungen, insbesondere nach den Arbeiten über junge menschliche Eier, nicht mehr haltbar ist (v. Heukelom, v. Spee, v. Herff, Peters, Marchand u. a.)

Überdies konnte ich an günstigen Präparaten noch an der ausgetragenen Placenta nachweisen, dass solche Zellhaufen aus anastomosierten Ektodermwucherungen von Chorionzotten entstehen. Auch bei grösseren Inseln und langen Zellsträngen findet man häufig in ihren Rändern Chorionzotten mit gewuchertem Ektoderm, das direkt in die grösseren Zellhaufen übergeht. Ich habe früher erwähnt, dass durch Verschmelzen vieler Zotten grosse zusammenhängende Herde entstehen können, die aus Ektodermwucherungen hervorgehen (s. Taf. V/VI, Fig. 9, Textfigur 7). Diese Befunde sehe ich alle für pathologisch an, trotzdem sie sehr häufig vorkommen. Anderseits stellen die meisten Zellinseln und -stränge Reste der Ektodermschale aus den frühesten Zeiten vor. Bei jungen Eiern aus den ersten Monaten findet man sie beinahe als regelmässigen Befund. Zuweilen kann man auch in dieser frühen Zeit noch Zotten in den Rändern von Zellinseln nachweisen, deren Epithel gewuchert ist und in die Zellinseln übergeht. Auch in Abortresten konnte ich dies nachweisen. Ich glaube, dass solche Ektodermreste in späterer Zeit wuchern, dass sie ferner mit wucherndem Chorionepithel benachbarter Zotten zusammenfliessen können. Sicher sind andere Male Zotten an den Rändern grosser Zellhaufen und in zweiter Linie mit in den Herd einbezogen, vor allem durch Fibrinbildung und Blutstauung. Ob man nun diese Zellen Ektoderm- oder Trophoblastzellen nennt, ist gleichgültig. Ich habe in der letzten Zeit den Namen „Ektoderm" bevorzugt, weil die von Hubrecht eingeführte Bezeichnung „Trophoblast" mir besser für die syncytialen Formationen zu passen scheint, eine Ansicht, die ich auch bei Marchand finde. In den auf den vorigen Seiten besprochenen Wucherungen dagegen wiegt der Typus der Langhansschen Zelle vor.

Aus diesen ektodermalen Zellhaufen, die selbständig wuchern oder gleichzeitig durch Beteiligung von Chorioepithelwucherungen benachbarter Chorionzotten wachsen können, entstehen die Cysten der Placenta. Dieselbe Ansicht

ist schon lange von Langhans, in den letzten Jahren von Peiser, Kermauner, Williams und Vassmer ausgesprochen worden, zum Teil wenigstens von de Young und Ehrendorfer. Ein zentraler Zerfall der Zellhaufen unter gleichzeitiger Proliferation der noch erhaltenen Zellen und steigender Flüssigkeitsproduktion leitet die Cystenbildung ein. Die endgültige Grösse der Cysten hängt wohl nur zum Teil von der Leistungsfähigkeit der Ektodermzellen ab.

In letzter Zeit ist die frühere Steffecksche (Hofmeier, Franqué) Anschauung von der decidualen Natur dieser Zellen wieder von Albeck vertreten worden. Gestützt auf seine durch die Hausensche Färbung erzielten Bilder sieht er die grossen Zellen, von denen er auch die Cystenbildung ableitet, für Deciduazellen an, steht also genau im Widerspruch mit meiner Anschauung. Ich möchte seinen im übrigen sehr schönen Untersuchungen nur dies eine entgegenhalten: Wenn man Chorionzotten sieht, sowohl subchorial als innerhalb der Placenta, deren Epithel gewuchert ist, wenn man verfolgen kann, wie diese Epithelwucherungen sich gegenseitig berühren, ineinander übergehen, unter allmählichem Zugrundegehen des Zottenstromas, endlich nicht unbedeutende zusammenhängende Komplexe bilden: da wird wohl die Annahme, dass es sich um Decidua handelt, keine besondere Wahrscheinlichkeit für sich haben. Damit ist auch die Beteiligung der Zotten an dieser Cystenentstehung aufgeklärt, worüber Albeck sich nicht klar werden konnte. Bezüglich des Nitabuchschen Streifens schliesse ich mich Albeck völlig an. Er bildet keine Grenze zwischen fötalem und maternem Gewebe. Wohl aber sind auch hier die grossen Zellen, welche der Decidua aufliegen und von den Haftzotten ausstrahlen, nur ektodermale Zellen. Auf die schönen Textfiguren von Albeck verweise ich sehr; sie passen mit meinen Beobachtungen vollständig, nur sind die abgebildeten grossen Zellen Langhanssche Zellen. Auch Vassmer[1]) führt die Entstehung dieser Cysten auf die Langhanssche Schicht zurück. Fast alle Autoren haben beobachtet, dass am Boden der Cysten, der kleinen und grossen, sich sog. Infarkte befinden. Die Ansicht scheint sich allmählich Bahn zu brechen, dass eine Periarteriitis der Zottengefässe für die Entstehung von sog. „Infarkten" überhaupt nicht verantwortlich zu machen ist (Ackermann, im Gegensatz zu ihm Rossier, Fuos, Rohr, Clemenz u. a.[2]). Vielmehr scheinen Zirkulationsstörungen in den intervillösen Räumen mit Fibrinablagerung die richtige Ursache der Entstehung dieser Herde zu sein (v. Herff, Hitschmann). Schon frühere Untersucher hatten diesen Faktor zur Erklärung herangezogen, wenn auch in entfernter Linie (z. B. Ackermann, Küstner.) Sehr gut hatte Clemenz beobachtet, der einerseits eine Thrombose der intervillösen Räume, anderseits eine Nekrose der Bestandteile, welche die fraglichen Herde zusammensetzen, annahm. Er schlug die Bezeichnung „Nekrosen" vor. Der von Hitschmann entwickelten Ansicht schliesse ich mich an und führe gleichzeitig seine Untersuchungen weiter aus. Es kommt zu guter Letzt zu einer Fibrinbildung, sowohl in den subchorialen als in den intraplacentaren Herden. Diese Fibrinbildung ist eine doppelte: sie stammt aus dem Blute — hämatogene Fibrinherde — oder von der primären

[1]) Zur Ätiologie der Placentarcysten. Arch. f. Gyn. 62. Bd.

[2]) Ich verweise für die Literatur über „Infarkte" auf die gute Zusammenstellung bei Hitschmann und Lindenthal.

hyalinen Degeneration der Chorionzotten — hyaline Fibrinherde, Zottennekrosen —. Beide Arten kommen meistens gleichzeitig vor, wobei die eine oder andere im Vordergrund steht.

Nun noch einige Worte über die Beteiligung von Decidua an der Cysten- und sog. Infarkt—Fibrinherd—bildung. Nach meiner Erfahrung ist die Decidua an diesen Prozessen überhaupt nicht beteiligt. Die Deciduaprominenzen dringen zuweilen tief in das Innere der Placenta hinein. Aber sie bilden nie oder kaum die eigentliche Begrenzung der intervillösen Räume, sondern sie sind noch von Ektodermzellen überlagert. Zellinseln und aus ihnen entstandene Cysten finden sich nun auch innerhalb dieses fötalen Bestandteiles der Serotina. So können einzelne Bezirke der Ektodermzellen in unmittelbarste Nähe der Decidua zu liegen kommen. Wenn man die Verbindung einer solchen Zellinsel mit den intraplacentaren Zellsträngen nicht findet, dann scheinen Irrtümer nicht ausgeschlossen zu sein, um so mehr, als beide Zellarten, Ektoderm- und Deciduazellen, derart verändert sein können, dass man sie nicht unterscheiden und dass nur der Zusammenhang mit Zotten oder mit der basalen Lage der Decidua hierin aufklären kann. Dies erklärt auch die Angabe mancher Autoren, welche Gefässe in den Ektoderminseln oder -strängen mitten in der Placenta gesehen haben. Gefässe waren es allerdings; aber Gefässe der Decidua. Oder es liegt noch die Möglichkeit vor, dass es Gefässe von Chorionzotten waren, deren Zottenstroma abgestorben bezw. von den Ektodermzellen überwuchert war (s. S. 84).

Literaturnachweis.

1. Erschöpfendes Autorenverzeichnis bei

Briquel, F. P. P., Tumeurs du placenta et tumeurs placentaires (placentomes malins). Thèse de Nancy 1903. No. 21.

2. Seitz, L., Die Erkrankungen der Eihäute. Handbuch der Geburtshilfe 1904. II. 2.

3. Derselbe, Erkrankungen der Placenta. Ibidem.

4. Risel, Über das maligne Chorioepitheliom und die analogen Wucherungen in Hodenteratomen. Leipzig 1903. (Literatur über Blasenmolen und Chorioepitheliome).

5. Kermauner, Zur Lehre von der Entwicklung der Cysten und des Infarktes in der menschlichen Placenta. (Zeitschrift für Heilkunde 1900. Literatur über Cysten der Placenta.)

6. Steffeck, Der weisse Infarkt der Placenta, in Hofmeier, Die menschliche Placenta. 1890.

7. Hitschmann u. Lindenthal, Der weisse Infarkt der Placenta. (Archiv für Gynäkologie 69. 3. 1904. Literatur über die „Infarkte".)

8. Albeck, Über die subchorialen Cysten. (Zeitschrift für Geburtshilfe und Gynäkologie 51. 1. 1904.)

9. Clemenz, Anatomische und kritische Untersuchungen über die sogenannten weissen Infarkte der Placenta und die sogenannten weissen Deciduaringe. Inaug.-Dissert. Dorpat 1889.

W. v. Herff, Bemerkungen zur Anatomie u. Entw. der Plac. circumvallata. (Abh. d. naturf. Gesellsch. zu Halle. Bd. XX. 1894.)

Figurenerklärung auf Tafel III/VI.

Figur 1. Chorionzotte inmitten eines homogenen Fibrinherdes. Das Chorionepithel ist stark gewuchert. Stroma und Gefässe erhalten. In der Umgebung dieser Zotte mehrere zugrunde gehende Zottenreste.

Figur 2. *F* Fibrin, das die Zotten umgibt (leuchtend rot).
G Reste von Gefässen.
E Gewuchertes Chorionektoderm.
St Stromazellen, spärlich, im Untergang begriffen.
ZR Zottenreste.

Figur 3. Aus dem Rande eines subchorialen Fibrinherdes.
F Fibrin, in homogenen Massen oder plumpen Zügen.
F' feinmaschiges Fibrin zwischen dickeren Streifen; parallele Anordnung mancher Fibrinfäden. Dazwischen vereinzelte Ektodermzellen.
Z Zotte, deren Epithel zu wuchern beginnt.
ZR Zottenreste. Das Ektoderm, stellenweise stark gewuchert, in zusammenhängende Ektodermhaufen übergehend (*E*).

Figur 4. Das Zottenstroma (*St*) ist von syncytialen Streifen (*S*) mit starkgefärbten, verschieden geformten Kernen umgeben. *Sch* Syncytiale Schollen.

Figur 5. Das Stroma (*St*) der Zotte noch mässig gut erhalten. *F* Fibrin. Das Chorionektoderm (*E*) ist stellenweise noch gut erhalten.
R Bildung von Riesenzellen.
S Syncytiale Umwandlung des Chorionepithels; Eindringen solcher Streifen in das Innere der Zotte.

Figur 6. *J* Intervillöser Raum.
Z Zotten, das Stroma ist mehr weniger gut erhalten.
S das alte Syncytium, körnig, das die Zotten überzieht.
E Ektodermzellen, die, unmittelbar von den Zotten ausgehend, in die Decidua hineinziehen.
S_1 syncytiale Streifen innerhalb der Decidua.

Figur 7. Eine der Fig. 6 benachbarte Stelle, tiefer in der Decidua gelegen.
G Deciduagefäss. Das Endothel gut erhalten.
E Ektodermzellen.
D Deciduazellen.
S Syncytiale Streifen.

Figur 8. Konfluierte hyalin degenerierte Zotten.
S körniges Syncytium.
HF hyaline Streifen.
E Ektodermzellen.
St. Stromareste mit blutgefüllten Gefässen.

Figur 9. Aus der Mitte einer Placenta.
E stark gewuchertes Chorionektoderm.
J Intervillöse Räume, vom alten körnigen Syncytium *S* begrenzt.
Z Zottenstroma, die Zellen sehr klein, spindelförmig (leicht schematisch gezeichnet).

Figur 10. Aus einem ausgedehnten Komplex von Chorionektodermwucherung.
J Intervillöse Räume, vom alten körnigen Syncytium (*AS*) begrenzt.
F Fibrin, teilweise hyalin, teilweise körnig zerfallen.
G Reste von Gefässen, mit Blut.
ZR Zottenreste.
E Gewuchertes Chorionektoderm. Zellgrenzen vielfach schön erhalten, zuweilen nur Kerne. Verschiedene Zellformen.
S Syncytiumstreifen. *AS* Altes Syncytium.
Ähnlichkeit mit atypischem Chorionepitheliom.

Aus der Frauenklinik der Universität München.

Über vorgetäuschte Deciduabildung in der Cervix.

Von

Privatdozenten Dr. **Ludwig Seitz**,
Oberarzt der Klinik.

Mit 8 Textabbildungen.

Bei der wiederholt erörterten Frage nach der Entstehung und Bedeutung des unteren Uterinsegmentes hat das Vorkommen einer Decidualbidung in der Cervix eine bedeutsame Rolle gespielt. Während die einen, und dieses ist nunmehr die überwiegende Mehrzahl, die Ansicht vertreten, dass normalerweise eine wirkliche Decidua in der Cervix sich nicht bildet, und dass nur eine geringe Vergrösserung der Zellen sich gelegentlich feststellen lasse, treten die andern dafür ein, dass die Deciduabildung auch auf den Halskanal übergreift, und führen als Beweis neben anderen Befunden auch den an, dass im Cervikalkanal wiederholt Deciduamembranen gefunden worden sind. Wie vorsichtig man in der Deutung solcher Befunde sein muss, darauf hat bereits nachdrücklich v. Franqué hingewiesen. Der nachfolgende Fall scheint geeignet, die Bedenken im vollen Umfange zu rechtfertigen.

Bei einer im 2. Monat graviden Frau von 41 Jahren, die neun Geburten, darunter zwei Fehlgeburten, durchgemacht hat, wird wegen beginnenden Portiokarzinoms die vaginale Totalexstirpation ausgeführt (Herr Geheimrat v. Winckel). Aus der Anamnese sei nur hervorgehoben, dass die vorher regelmässige Periode seit zwei Jahren sehr unregelmässig geworden ist und dass in der letzten Zeit auch zwischen den Regeln Blutabgänge stattgefunden haben. Bei diesem Verhalten der Menstruation war vor der Operation an das Bestehen einer Schwangerschaft nicht gedacht und die bestehende Vergrösserung des Uterus auf metritische Veränderungen zurückgeführt worden.

Die Sukkulenz und der Blutreichtum des exstirpierten Organs liess an dem Bestehen einer Gravidität keinen Zweifel.

Um das junge Ei möglichst gut in seiner natürlichen Lage zu konservieren, wurde mittels Pravatzscher Spritze an verschiedenen Stellen durch die Uteruswand hindurch einige Kubikzentimeter 12 %igen Formalins injiziert, jedoch nur so viel, dass die Spannung des Gewebes die im Leben vorhandene nicht übertraf; hierauf wurde das Präparat selbst in 12 % Formalinlösung gelegt. Von dem Präparat ist ferner zu erwähnen: der äussere Muttermund klafft ein wenig, in demselben ist nichts von Blutgerinnseln oder Eiteilen zu sehen; die Portio zeigt von den eingehackten Kugelzangen leichte Läsionen.

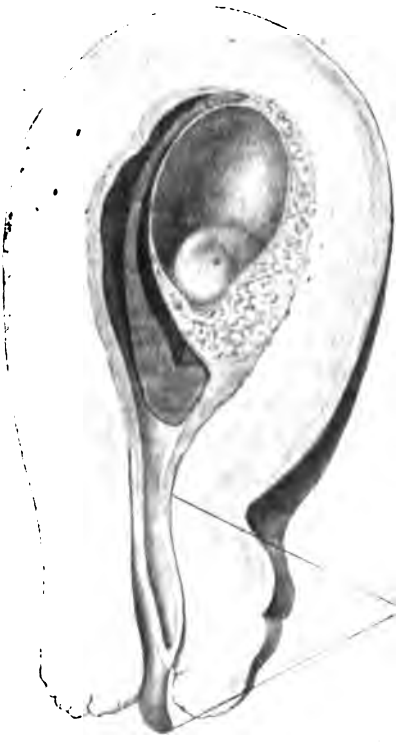

Fig. 1.

Nachdem das Präparat mehrere Wochen in Formalin gehärtet war, wurde es durch einen median verlaufenden Längsschnitt gespalten (Fig. 1). Im eröffneten Eisack befindet sich ein etwa 7 Wochen alter Fötus; das Fruchtwasser ist ohne Trübung oder Blutbeimengung, der Eihautsack gänzlich unversehrt (mit Ausnahme des durch ihn gehenden Längsschnittes). Zwischen Decidua vera und Decidua reflexa ist ein Bluterguss, der den Zwischenraum zwischen den beiden Membranen zum Teil ausfüllt und bis in die Gegend des inneren Muttermundes herabreicht, wo er eine grössere Dicke aufweist als weiter oben. Die Decidua vera sowohl als auch das Chorion frondosum mit der Decidua basalis haften fest auf ihrer Unterlage, von Blutergüssen in ihnen, von einer beginnenden Ablösung ist nichts nachzuweisen.

Das Auffallende ist nur, dass die Decidua vera nicht in der Gegend des inneren Muttermundes aufhört, sondern sich kontinuierlich auf den

Cervikalkanal fortsetzt und sogar noch etwa 1 cm über den äusseren Muttermund hinausragt. Die im Cervikalkanal liegende Membran muss dem Aussehen, der Farbe, dem ganzen Verhalten nach als die Fortsetzung der Decidua vera angesehen werden, auch der mikroskopische Befund stimmt vollständig mit dem Bau der Decidua überein (Fig. 2). Nur insofern ist ein kleiner Unterschied in dem histologischen Verhalten der beiden Membranen festzustellen, als die Deciduazellen in der Vera etwas deutlicher gefärbt und als die Drüsen dort eine stärkere Erweiterung und teilweise Verästelung aufweisen als die in der Cervikalmembran, in der die Drüsen durch den Druck eine Abflachung erfahren haben und deren Epithelien durch minder günstige Ernährungsbedingungen hie und da einer Nekrose verfallen sind.



Fig. 2.
Mikroskopischer Schnitt durch die im Cervikalkanal gelegene Membran. Obj. 8/4. B. Deutliche Deciduazellen.

Es erhebt sich nun die Frage, ob die Membran, die zweifellos als Decidua bezeichnet werden muss, in loco entstanden ist oder ob sie dorthin transportiert wurde.

Auf den ersten Blick fällt auf, dass sie nicht so fest auf der Unterlage haftet und dass sie etwas dünner ist als die Decidua im Körper. Die lockere Anhaftung reicht bis etwa $1^1/_2$ cm oberhalb des inneren Muttermundes hinauf; zieht man die Membran vorsichtig mit Pinzette ab, so sieht man, dass ein organischer Zusammenhang zwischen ihr und der Cervixwand sich nicht nachweisen lässt, wenn sie auch den Wänden innig anliegt. In den unteren Abschnitten des Cervikalkanals erkennt man bei sehr genauem Zusehen, dass noch Schleimhaut darunter zu sehen ist, doch weist sie durch das aufsteigende Karzinom bereits einige Veränderungen auf, die eine

sichere Deutung des makroskopischen Verhaltens der Partie erschweren. Die mikroskopische Untersuchung von Stücken, die in den unteren und oberen Partien des Cervikalkanals unterhalb der Membran aus der Cervixwand exzidiert sind, zeigt, dass wir es mit der Cervikalschleimhaut zu tun haben. In den unteren Partien sind die cervikalen Drüsen teils in typischer Form erhalten, teilweise sind sie karzinomatös entartet; ihr Epithel ist mehrschichtig geworden oder die Karzinomzellen sind seitlich in ihr Lumen unter Vordrängung des Drüsenepithels eingedrungen. Das Oberflächenepithel ist teilweise noch erhalten. In den oberen Teilen des Cervikalkanals ist dieses in weiterer Ausdehnung zu sehen, das Stroma ist etwas mehr als gewöhnlich durchtränkt, so dass die Zellen stellenweise etwas dicker geworden sind, doch ist von einer decidualen Umbildung noch keine Rede. Die Drüsen haben entweder ihr gewöhnliches Aussehen oder zeigen an einigen Stellen, und zwar in der Nähe des Karzinoms, merkwürdig starke Verästelungen, so dass die Epithelien büschelartig ins Lumen vorspringen, die Bindegewebszwischenräume erheblich verschmälert sind (Fig. 3). Das Ganze erinnert lebhaft an die Schwangerschaftsdrüsen in der Decidua während der ersten Wochen. Ich möchte nicht unterlassen, auf diese Drüsenveränderungen ausdrücklich hinzuweisen, da sie vermutlich mit der erhöhten Hyperämie der Cervix infolge der Karzinombildung in kausalem Zusammenhange stehen, wie auch Volk bei Cervixkarzinom und bei Plac. praevia eine deciduaähnliche Entwicklung der Stromazellen beobachten konnte. Um einen naheliegenden Einwand von vornherein wegzunehmen, möchte ich betonen, dass es sich sicher nicht um eine beginnende karzinomatöse Wucherung der Drüsenepithelien, also ein Adenokarzinom, handelt, wie in den oben geschilderten Befunden, sondern nur um hyperplastische Prozesse.

Die in dem Cervikalkanal liegende Membran kann auf Grund der erhobenen Befunde dort nicht autochthon entstanden sein, sondern ist erst sekundär dorthin gelangt. Aber wie? Der untere Teil der Membran war sicher schon vor der Operation gelöst. Dies ist zu beweisen durch die schlechtere Ernährung der dort liegenden Deciduazellen; eine schlechtere Konservierung ist bei der stattgehabten Formalinhärtung auszuschliessen. Die während der Operation durch die verschiedenen Manipulationen ausgelösten Kontraktionen oder direkten mechanischen Insulte haben wohl eine weitere Lockerung der unteren Teile bewirkt; die Decidua vera im Körper und das Ei blieben dabei fest auf ihrer Unterlage haften. Die Entstehung des

zwischen Decidua vera und reflexa liegenden Blutergusses hängt mit dem operativen Eingriffe oder mit den nachfolgenden Formalin-injektionen zusammen, da er ganz frisch ist und keine Spur von Organisation zeigt.

Es haben also schon vor der Operation Zusammenziehungen bestanden, die den unteren Teil der Decidua gelockert und ein

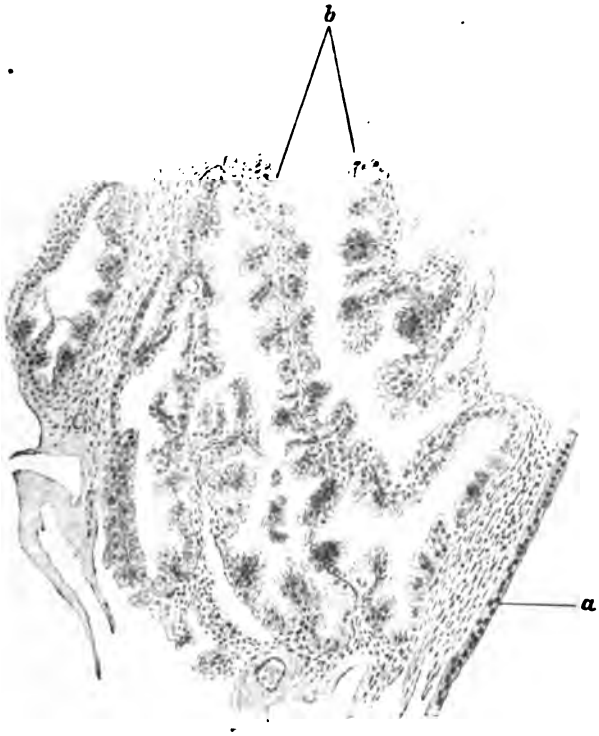

Fig. 3.

Mikroskopischer Schnitt aus der unterhalb der Deciduamembran gelegenen Cervixwand in der Mitte des Kanales.

Bei *a* sieht man das Oberflächenepithel erhalten, die Drüsen (*b*) sind ungewöhnlich stark verästelt, die Bindegewebssepta dünn. 16 Oc., 6 B.

wenig in den Cervikalkanal hinunter gedrängt und ausgezogen haben; durch die Operation wurde eine weitere Ablösung der unteren Partie begünstigt. Allein das Hervortreten der Membran aus dem äusseren Muttermunde, wie es beim Aufschneiden des Uterus festgestellt wurde, hatte sie nicht bewirkt, denn es ragte nach der Operation noch nichts zum Muttermunde heraus. Hierfür muss die mit

der Härtung eintretende Verminderung des Uterusvolumens verantwortlich gemacht werden, die ein weiteres Vorschieben der Membran zur Folge hatte.

Wir haben es demnach mit einer in dem Cervikalkanal liegenden Decidua zu tun, die ohne genauere Untersuchung leicht für eine echte Decidualbidung in der Cervix hätte angesehen werden können.

Alle bisherigen veröffentlichten Fälle einer echten Cervixdecidua haben sich, wie insbesondere die eingehende Kritik von v. Franqué gezeigt hat, als nicht beweiskräftig erwiesen. Gelegentlich werden in der Cervix Anhäufungen von deciduaähnlichen Zellen in den obersten Schichten der Schleimhaut gefunden, zu der Ausbildung einer eigentlichen Membran kommt es jedoch nie. Das Auftreten von deciduaähnlichen Zellen ist in zwei Fällen von v. Franqué, in einem Falle von Waldstein und in zwei Beobachtungen von Volk festgestellt. Dabei handelte es sich in zwei Fällen um tiefen Lateralsitz der Placenta, in zwei um Plac. praevia und in einem Falle um ungewöhnlichen Blutreichtum der Cervix. Man darf daher in allen diesen Fällen, wie dies Volk betont, eine besonders reichliche Blutzufuhr und Ernährung annehmen. In unserem Falle bestand ein Portiokarzinom von geringer Ausdehnung, das einen abnormen Reiz auf die benachbarte Schleimhaut ausübte und wohl auch einen gesteigerten Säftestrom zu jenen Teilen bewirkte. Von Deciduazellenbildung war jedoch nur eben eine Andeutung zu erkennen, wie man sie auch unter gewöhnlichen Verhältnissen gelegentlich sieht; die starke Hyperplasie und Hypertrophie der Drüsen, die ganz den papillären Schwangerschaftsdrüsen gleichen, führe ich auf dieselben Ursachen zurück, wie das gelegentliche Auftreten deciduaähnlicher Zellen in der Cervix, auf die Einwirkung erhöhten Blutzuflusses.

Meinem hochverehrten Chef, Herrn Geheimrat v. Winckel, bin ich für die gütige Überlassung des Falles zum grossen Danke verpflichtet.

Literatur.

v. Franqué, Cervix und unteres Uterinsegment. Stuttgart, Enke, 1897.

Volk, Über das Vorkommen von Decidua in der Cervix. Arch. f. Gyn. Bd. 69, S. 681, 1903.

Waldstein, Geb. gyn. Gesellsch. in Wien, Sitzung v. 20. Febr. 1900, ref. Zentralbl. f. Gyn. 1900. S. 674.

Aus der Frauenklinik der Universität Freiburg i. B.
Direktor: Geheimrat Hegar.

Über Hilfsmittel zur Förderung der räumlichen Vorstellung in der Geburtshilfe.

Von

Dr. **Hugo Sellheim,**
a. o. Professor und I. Assistenzarzt.

Mit 6 Textabbildungen.

Dem Geburtshilfe Lernenden fällt es im Anfang schwer, eine gute räumliche Vorstellung von den in Betracht kommenden mechanischen Verhältnissen zu gewinnen. Jeder Lehrer der Geburtshilfe empfindet daher das Bedürfnis nach Hilfsmitteln, welche den Unterricht nach dieser Seite hin beleben können. Den besten plastischen Begriff von knöchernem Becken und Kindsschädel und ihrem gegenseitigen mechanischen Zusammenwirken gibt eine körperliche Betrachtungsweise.

Hegar hat seinerzeit eine Serie von Gipsausgüssen weiblicher deformer Becken in den Handel gebracht, welche eine ausgedehnte Verbreitung gefunden haben. Als im Laufe der Jahre immer neue Nachfragen nach den früher hergestellten Unterrichtsmitteln an die Freiburger Klinik kamen, hielt ich den Zeitpunkt für eine Neuauflage der Hegarschen Ausgüsse für um so geeigneter, als sich in der Ausstattung unserer neuesten Lehr- und Handbücher der Geburtshilfe ein gesteigertes Interesse an der technischen Seite des Unterrichts in erfreulicher Weise kundgibt.

Ich habe mir das nötige Beckenmaterial verschafft und danach die ursprüngliche Sammlung verbessert, vereinfacht und in verschiedener Richtung ergänzt.

Bei allen Ausgüssen sind die Knochenbegrenzungen durch verschiedenfarbigen Anstrich gut herausgehoben, wodurch die Gipsnachbildungen ein sehr plastisches Ansehen gewinnen.

Die I. Serie zeigt das Wachstum und die Entwicklung des weiblichen Beckens im extrauterinen Leben. Sie besteht aus:

1. Becken eines neugeborenen Mädchens;
2. Becken eines dreijährigen Mädchens;
3. Becken eines elfjährigen Mädchens.

Man sieht (Fig. 1) mit dem steigenden Alter allmählich an Deutlichkeit abnehmend die Kennzeichen des kindlichen Beckens: engen hohen Schambogen, hohe Schossfuge, grossen Winkel zwischen hinterer Schossfugenfläche und Terminalebene, geringe Querspannung des vorderen Beckenhalbringes, Schmalheit des Beckens, Hochstand und geringes Vorspringen des Promontorium, gerade nach abwärts verlaufendes Kreuzbein, trichterförmige Verengerung des Beckens gegen den Ausgang.

Den Abschluss dieser Reihe bildet der Ausguss des

4. normalen Beckens

einer erwachsenen Frau, das in allen Dimensionen mit den für das sogen. „Normalbecken" aufgestellten Durchschnittsmassen auf $^1/_2$ bis höchstens $^3/_4$ cm übereinstimmt und eine schöne regelmässige Form besitzt. Es dient zum Vergleich sowohl mit den wachsenden Becken der ersten Gruppe als auch mit den deformen Becken der zweiten Gruppe.

Die II. Serie umfasst die praktisch wichtigsten Beckendeformitäten (Fig. 2—4). Vorangestellt habe ich die häufigste Form:

1. Das plattrhachitische Becken in einem mässigen Grade der Verengerung.

Die Länge der Conjugata vera beträgt 8 cm, der Querdurchmesser des Beckeneinganges $15^1/_2$ cm. Die Form ist typisch rhachitisch: weiter und niedriger Schambogen, niedrige Schossfuge, grosse Querspannung des vorderen Beckenhalbringes, Abplattung des Beckeneinganges, starkes Vorspringen und Tiefstehen des Promontorium, Flachlegung der oberen Kreuzbeinpartie, winklige Abknickung des unteren Kreuzbeinabschnittes gegen den oberen, Vorspringen der Wirbelverbindungen, Aufhebung der Querkonkavität, starke Erweiterung des Beckens nach dem Beckenausgange zu.

1. a) Hochgradig verengtes plattrhachitisches Becken mit einer Conjugata vera von 4 cm. Dann folgen die drei häufigsten Formen des allgemein verengten Beckens:

2. Allgemein gleichmässig verengtes Becken bewahrt im grossen und ganzen die Form des normalen Beckens und ist in


I1
I2
I3
I4
1 Neugeborenes Mädchen.
1 Dreijähriges Mädchen.
13 Elfjähriges Mädchen.
Normales Becken der Erwachsenen.
Querschnitt durch den Beckeneingang
Querschnitt durch den unteren Schoßfugenrand.
Querschnitt durch die Spinae ischiadicae.
Frontalschnitt durch die Spinae ischiadicae.
Frontalschnitt durch die Tubera ischiadica.
Medianer Sagittalschnitt.

Fig. 1.

allen Dimensionen proportional verkürzt. Wir haben eine Miniaturform des normalen Beckens. Die Conjugata vera beträgt 9 cm, der Querdurchmesser des Eingangs $12^1/_2$ cm.

3. Allgemein verengtes Becken mit kindlichem Typus. Nach unseren Erfahrungen eine sehr häufige Form des allgemein verengten Beckens. Hier sind miteinander kombiniert die Zeichen des kindlichen Typus (vergl. I, 1., 2., 3.) mit einer zu kleinen Anlage, bezw. zu geringen Ausbildung des Beckens. Die Conjugata vera beträgt zwar noch 10 cm, doch ist wegen der dem kindlichen Typus eigentümlichen geringen Querspannung des vorderen Beckenhalbringes die Verengerung des Einganges nicht unbedeutend. Auch nimmt die Beschränkung, wie an dem Ausguss sehr schön zum Ausdruck kommt, nach dem Beckenausgang hin noch zu, wodurch eine Trichterform resultiert.

4. Allgemein verengtes plattes Becken (Fig. 3). Wir können dieses Becken so bezeichnen, weil wir neben der allgemeinen Verengerung (die Conjugata vera beträgt $8^1/_2$ cm, der Querdurchmesser des Eingangs $12^3/_4$ cm) deutliche Zeichen einer rhachitischen Abplattung haben. Wir haben als Stigmata der Rhachitis: weiten, niedrigen Schambogen, grosse Querspannung des vorderen Beckenhalbringes, Flachlegung des oberen Teiles des allerdings sehr hohen Kreuzbeines, winckelige Abknickung des unteren Teiles, Aufhebung der Querkonkavität des Kreuzbeines, Erweiterung des Beckenraumes nach dem Ausgange zu.

Darauf folgen die Vertreter der querverengten Becken:

5. Ankylotisch querverengtes (Robertsches) Becken. Der Ausguss gibt die charakteristische quere Verengerung mit fast normalem geraden Durchmesser und besonders das Fehlen der Kreuzbeinflügel sehr gut wieder.

6. Kyphotisches im Ausgange querverengtes Becken. Man sieht, wie das Kreuzbein mit seinem oberen Teile nach hinten herausgerissen ist. Nach unten zu verengert sich das Becken stark trichterförmig, und zwar vorwiegend in querer Richtung. Die geringe Längsbiegung des Kreuzbeins kommt gut heraus.

7. Schräg verschobenes Becken. Ein sehr schöner Typus eines von Nägele beschriebenen schräg verschobenen Beckens. Im Eingang fällt die Abflachung der Querspannung des vorderen Beckenhalbringes auf der verschobenen Seite und eine Vermehrung der Querspannung auf der entgegengesetzten Seite in die Augen. Die Schossfuge ist am Promontorium vorbei nach rechts geschoben.

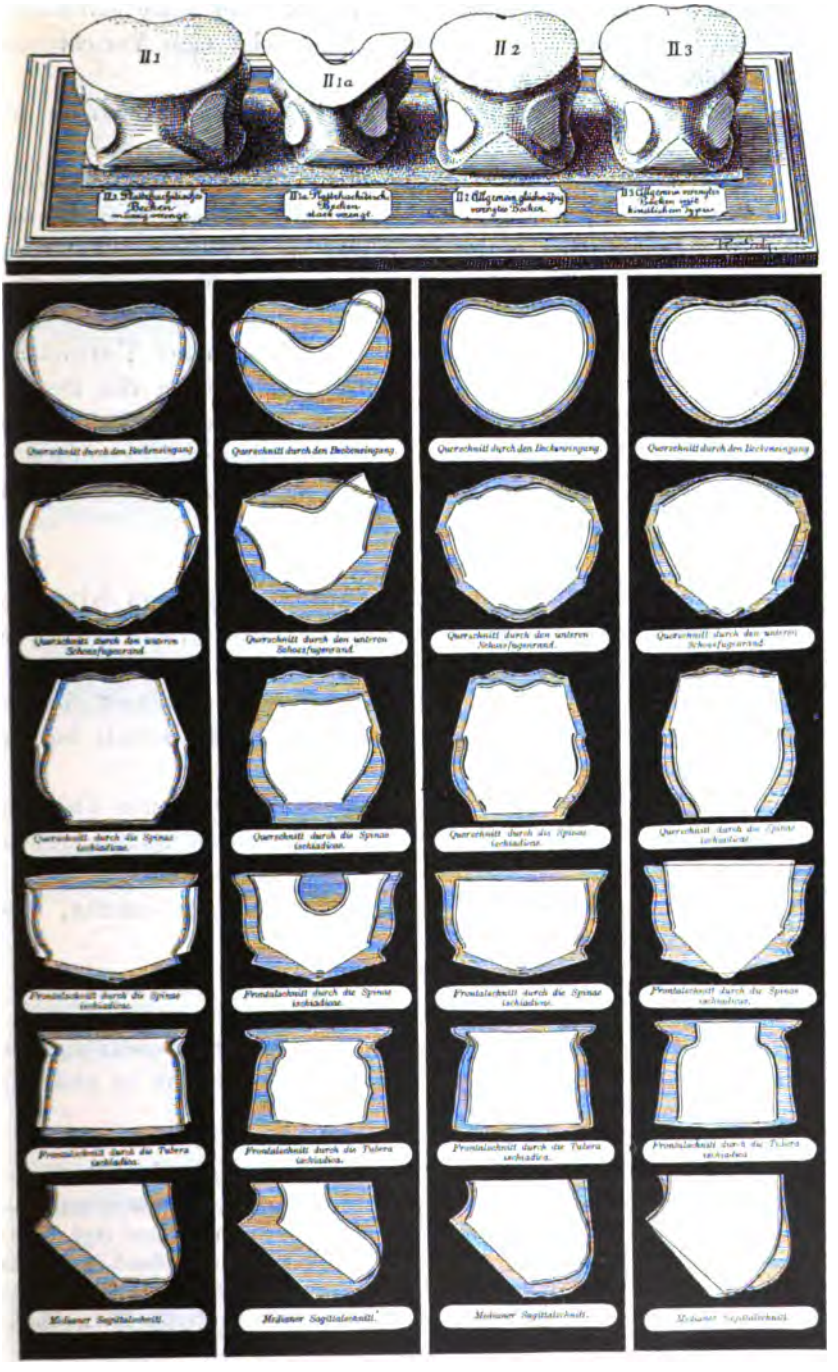
II 1
II 1a
II 2
II 3
Querschnitt durch den Beckeneingang
Querschnitt durch den unteren Schoßfugenrand
Querschnitt durch die Spinae ischiadicae
Frontalschnitt durch die Spinae ischiadicae
Frontalschnitt durch die Tubera ischiadica
Medianer Sagittalschnitt

Fig. 2.

Der Schambogen sieht etwas nach rechts. Der linke Kreuzbeinflügel ist rudimentär, der Beckenausgang zeigt eine Verschiebung in gleichem Sinne wie der Eingang.

Von osteomalacischen Becken habe ich zwei Formen ausgegossen (Fig. 4).

8. Osteomalacisches Becken mit mässiger Verunstaltung. Die Querspannung des vorderen Beckenhalbringes ist aufgehoben. Das Promontorium ist mässig nach vorn und tiefer getreten. Der Schambogen ist verengert. Das Kreuzbein beginnt sich hakenförmig zu biegen.

8. a) Osteomalacisches Becken mit starker Verunstaltung. Das Becken zeigt typische dreizipfelige Form des Beckeneinganges, entenschnabelähnliches Vorspringen der oberen Schambeinäste, spaltförmige Verengerung des Schambogens, hakenförmige Krümmung des Kreuzbeins, tief heruntergesunkene Lendenwirbelsäule.

Zum Schlusse kommt noch das

9. spondylolisthetische Becken, ausgegossen bis zum IV. Lendenwirbel. Das Becken ist bis zum IV. Lendenwirbel hinauf ausgegossen, um die Stelle der tiefsten Einsattelung der Lendenwirbelsäule zu zeigen. Die Entfernung vom oberen Schossfugenrand bis zur unteren Kante des IV. Lendenwirbels beträgt 7,5 cm.

9a zeigt dasselbe Becken, aber nur bis zum unteren Rande des abgerutschten V. Lendenwirbels ausgegossen. An dieser Stelle beträgt der gerade Durchmesser 8 cm[1]).

Über die Herkunft der benützten Becken sei bemerkt, dass Abgüsse von

I 1.

II 2. 4. 6. 7. 8.

schon von Hegar angefertigt und auf der Naturforscherversammlung in Dresden 1888 demonstriert worden sind. Dort ist über die Provenienz das Nähere gesagt.

---

[1]) Der früher noch zur Sammlung gehörige, von Hegar konstruierte Geburtskanal ist schon durch die den natürlichen Verhältnissen näher kommenden Modelle der Entfaltung der Muskeln unter der Geburt ersetzt (vgl. Sellheim, Verhalten der Muskeln des weiblichen Beckens im Zustand der Ruhe und unter der Geburt. Wiesbaden, J. F. Bergmann, 1902). Diese Modelle werden durch die Firma Benninghoven und Sommer, Berlin NW., Turmstrasse 19, vervielfältigt.

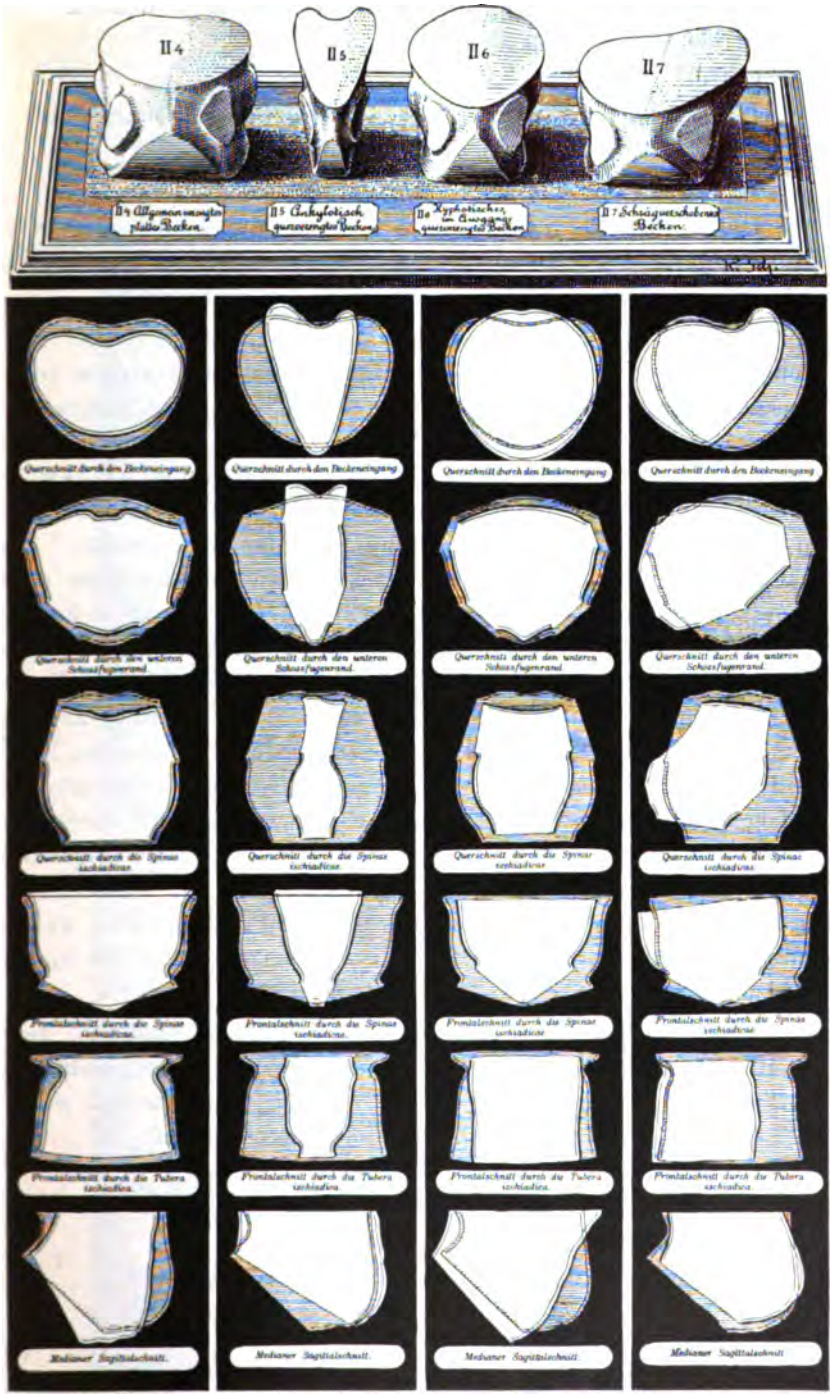
II 4
II 5
II 6
II 7
II 4 Allgemein enge platte Becken.
II 5 Ankylotisch querverengtes Becken.
II 6 Kyphotisches im Ausgang querverengtes Becken.
II 7 Schräg verschobenes Becken.
Querschnitt durch den Beckeneingang
Querschnitt durch den unteren Schoss/sagenrand
Querschnitt durch die Spinae ischiadicae
Frontalschnitt durch die Spinae ischiadicae
Frontalschnitt durch die Tubera ischiadica
Medianer Sagittalschnitt

Fig. 8.

Die übrigen Ausgüsse sind von mir angefertigt worden. Die Becken befinden sich im Besitz:

I 3 der Frauenklinik zu Freiburg i. B.;
II 2a und 8a des pathologischen Instituts zu Freiburg i. B.;
II 5 und 9 des pathologischen Instituts zu Giessen;
I 2. 4 und II 1. 3 gehören mir selbst.

Herrn Geh. Rat Prof. Ziegler und Herrn Geh. Med.-Rat Prof. Bostroem danke ich bestens für die leihweise Überlassung der betr. Becken.

Um den Raum des normalen und des engen Beckens noch weiter studieren und vor allen Dingen um die verschiedenen engen Becken untereinander und mit dem normalen bequem vergleichen zu können, habe ich nach dem Vorgang von Hodge und Hegar die einzelnen Ausgüsse nach dem Hodgeschen System in Schnitte zerlegt, die aufeinander senkrecht stehen. Man bekommt so die klarste räumliche Vorstellung von der Beckenhöhle. Wir machen es gerade so wie der Baumeister, welcher den Plan eines Baues auf einem Grundriss und zwei senkrecht darauf stehenden Schnitten veranschaulicht. Bei dem auf das Becken angewendeten Ebenensystem geht man am zweckmässigsten von der medianen Sagittalebene aus. Auf diese setzt man nach den zwei anderen Dimensionen des Raumes senkrechte Ebenen durch bestimmte, leicht auffindbare Knochenpunkte, dann haben wir einmal Querschnitte, welche parallel dem vorderen Teile der Linea terminalis durch den oberen („Beckeneingangsebene") und den unteren Schossfugenrand („Ebene durch den unteren Schossfugenrand") und die Spinae ischiadicae („Spinalebene") geführt werden; zweitens Frontalschnitte, welche senkrecht zu den beiden anderen Ebenensystemen durch die Spinae ischiadicae und die Mitten der Tubera ischiadica gehen.

Alle Beckenausgüsse sind in gleicher Weise geschnitten. Jede Schnittfläche wurde auf weissem Papier abgepaust, ausgeschnitten und auf Karton aufgeklebt (cf. Fig. 1—4). Die jedesmal eingehaltene Reihenfolge ist von oben nach unten gezählt:

Querschnitt durch den Beckeneingang;
Querschnitt durch den unteren Schossfugenrand;
Querschnitt durch die Spinae ischiadicae;
Frontalschnitt durch die Spinae ischiadicae;
Frontalschnitt durch die Tubera ischiadica;
Medianer Sagittalschnitt.

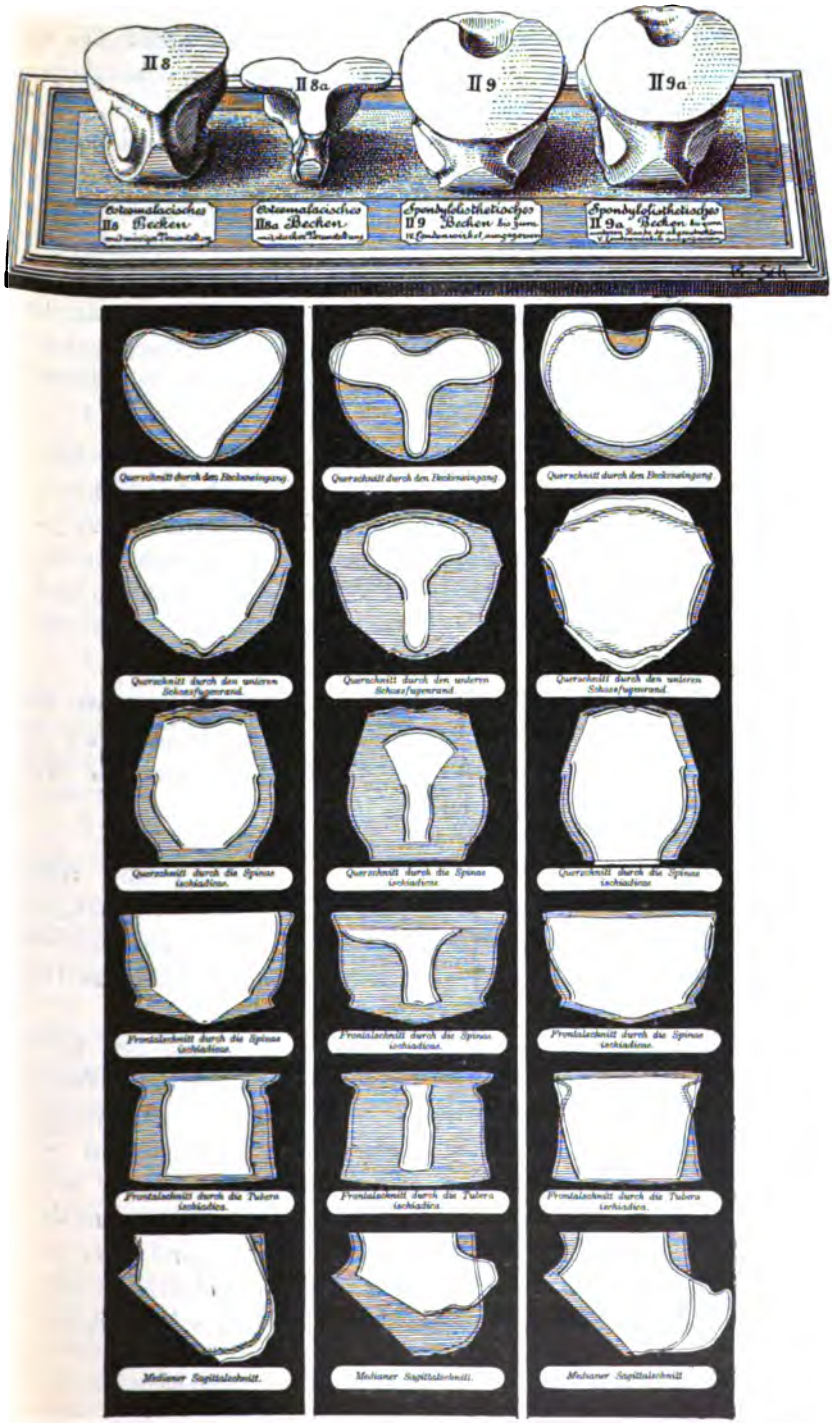

Hegar, Beiträge X. Fig. 4. 9

Da, wo die Knochen den Ausguss begrenzen, findet sich ein starker schwarzer Kontur, während die Lücken in der knöchernen Begrenzung davon freigelassen sind.

Bei der Betrachtung der einzelnen Schnitte des normalen Beckens bekommen wir den Begriff eines zylindrischen, unten abgestumpften Gefässes, bei dem im Eingang der quere, in der „Spinalebene" der gerade Durchmesser überwiegt.

An den seitlichen Beckenwänden bemerkt man auf dem Frontalschnitt durch die Spinae ischiadicae eine leichte Konvergenz der seitlichen Beckenwände nach unten und auf dem Frontalschnitt durch die Tubera ischiadica ein leichtes Klaffen gegen den Schambogen bezw. den Beckenausgang hin.

Damit man die normale Konfiguration des Beckens immer für das Auge zum Vergleich habe, sind alle Schnitte durch die kindlichen und deformen Becken in Weiss gehalten und mit den in rotem[1]) Papier ausgeschnittenen entsprechenden Schnitten des normalen Beckens unterlegt. So tritt die jedesmalige Abweichung am besten heraus.

Man sieht an den Schnitten nun alles das, was man an den Ausgüssen auch schon merken konnte, nur ist der Unterschied auf den einzelnen Schnitten noch exakter wahrzunehmen und der Vergleich mit der Norm leichter durchzuführen.

Ich will nur einige Hauptsachen herausgreifen.

An den in Entwicklung begriffenen Becken fällt, abgesehen von den geringen Dimensionen, besonders die geringe Querspannung des vorderen Beckenhalbringes, die Schmalheit des Beckens, die trichterförmige Verengerung nach unten zu und die Steilstellung des Kreuzbeines auf.

An dem plattrhachitischen Becken kommt auf den Querschnitten durch den Eingang und durch den unteren Schossfugenrand die Abplattung von vorn nach hinten und die gleichzeitige Erweiterung nach den seitlichen Partien zum Ausdruck. In der Spinalebene wird die allgemeine Erweiterung des Beckens nach unten zu deutlich. Auf den frontalen Schnitten bemerkt man die bedeutende Verbreiterung des rhachitischen Beckens und seine geringere Höhe. Der mediane Sagittalschnitt zeigt die niedrige Schossfuge und die charakteristische Gestalt des rhachitischen Kreuzbeines.

[1]) Auf den diesem Artikel beigegebenen Abbildungen schraffiert.

Bei dem höheren Grade des rhachitischen Beckens tritt auf den Querschnitten und Frontalschnitten in gewissem Grade auch eine allgemeine Verengerung durch eine Verminderung des Querdurchmessers in Erscheinung. Zugleich besteht eine nicht unbedeutende Asymmetrie beider Beckenhälften. Das tiefe Hereinsinken und starke Vorspringen des Promontorium kommt besonders deutlich auf dem Frontalschnitt durch die Spinae ischiadicae heraus.

Bei dem allgemein gleichmässig verengten Becken besteht, wie man an dem gleichmässigen Überstehen des roten Randes des normalen Beckens auf allen Seiten sehen kann, in der Tat eine ziemlich reine Miniaturform.

Das allgemein verengte Becken mit kindlichem Typus zeigt dagegen im Eingange die verminderte Querspannung des vorderen Beckenhalbringes und durchgehends auf den Querschnitten und Frontalschnitten die Beschränkung vorwiegend im queren Durchmesser sowie die trichterförmige Verengerung nach dem Beckenausgang zu. Der mediane Sagittalschnitt bringt die hohe Schossfuge und das gerade nach abwärts verlaufende Kreuzbein zur Darstellung.

Das allgemein verengte platte Becken erkennt man an der grossen Querspannung des vorderen Beckenhalbringes und an der auf den Quer- und Frontalschnitten neben der allgemeinen Verminderung der Masse überwiegenden Verkürzung im geraden Durchmesser.

Das ankylotisch querverengte Becken zeigt auf allen queren und frontalen Schnitten die bedeutende Verengerung in querer Richtung, während der mediane Sagittalschnitt das normale Becken nach hinten und vorn noch um etwas überragt.

Beim kyphotischen, im Ausgange querverengten Becken lässt der Schnitt durch den Beckeneingang das nach hinten herausgerissene Promontorium und die verminderte Querspannung des vorderen Beckenhalbringes erkennen. An den tieferen Querschnitten und an den frontalen Schnitten fällt die starke trichterförmige Verengerung von den Seiten her in die Augen. Auf dem medianen Sagittalschnitt verläuft die hintere Beckenwand ziemlich geradlinig von hinten oben nach vorn unten.

Bei dem schräg verschobenen Becken ist auf der verschobenen linken Seite die Querspannung abgeflacht vermindert, auf der entgegengesetzten Seite vermehrt. Die Schossfuge ist am Promontorium vorbeigeschoben. Die Verschiebung von links nach rechts ist auch auf den Querschnitten durch den unteren Schossfugenrand

und durch die Spinae ischiadicae deutlich. In der Spinalebene bemerkt man auf der linken verschobenen Seite die verminderte Distanz der Spina ischiadica vom Kreuzbeinrande; also besteht die Verengerung im Ausgang im gleichen Sinne wie im Eingang.

Von den osteomalacischen Becken kommt die typische zusammengedrückte Gestalt bei dem ersten Becken in mässigem, bei dem zweiten Becken in hohem Grade, sowohl auf den queren als auch auf den frontalen Schnitten, zum Ausdruck. Die medianen Sagittalebenen zeigen die charakteristische hakenförmige Gestalt der Kreuzbeine mit dem tief in das Becken hineingesunkenen Promontorium.

Das spondylolisthetische Becken lässt, abgesehen von dem verschiedenen Beckeneingang und Profil der hinteren Beckenwand, auf den queren und frontalen Schnitten viel Ähnlichkeit mit dem kyphotischen, im Ausgange querverengten Becken erkennen.

Für die Darstellung der räumlichen Verhältnisse am Kindskopf wurde die von Hegar angefertigte naturgetreue Nachbildung eines mittelstarken Kindskopfes mit den Weichteilen beibehalten. Diese Kopfmodelle (Fig. 5) sollen dazu dienen, die relative

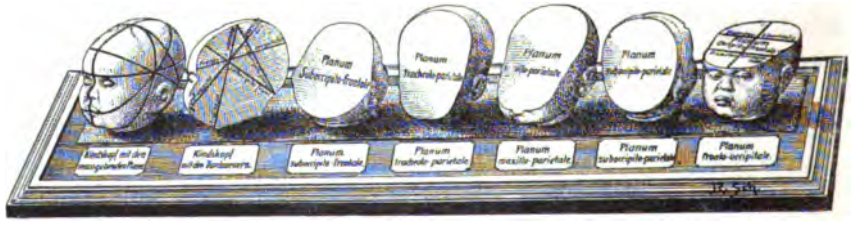

Fig. 5.

Verschiedenheit in der Grösse und Form der hauptsächlichsten beim Mechanismus partus in Betracht kommenden Ebenen zu zeigen.

Man sieht auf einem Schädel die verschiedenen Plana aufgezeichnet. Ein medianer Sagittalschnitt zeigt die zugehörigen Durchmesser. Man bemerkt, an Umfang allmählich wachsend, die an den Köpfen durchgesägten drei Kopfplana: das bei Hinterhauptlage massgebende Planum suboccipito-frontale, das bei Gesichtslage massgebende Planum tracheolo-parietale und das bei Stirnlage massgebende Planum maxillo-parietale. Auch das beim allgemein verengten Becken funktionierende Planum suboccipito-parietale und das Planum occipito-frontale, das sehr deutlich

den Längenunterschied zwischen Diameter bitemporalis und biparietalis zeigt, sind dargestellt.

Um die einzelnen Kopfplana deutlich heraustreten zu lassen und um sie zu den Demonstrationen des Geburtsmechanismus im knöchernen Becken recht handlich zu machen, wurden sie auch noch aus Brettchen ausgesägt und auf die mediane Sagittalebene des Schädels aufgesetzt (Fig. 6).

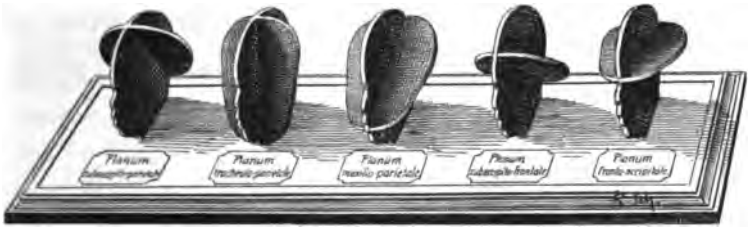

Fig. 6.

Die drei ersten Plana habe ich auch auf einer Tafel zu dem Raume des normalen Beckeneingangs in Beziehung gesetzt.[1])

Auf einer anderen Tafel ist das Planum suboccipito-frontale mit den verschiedenen Graden des engen Beckens verglichen, um zu veranschaulichen, wie weit etwa noch eine Anpassung durch Konfiguration möglich ist und bei welchem Grade die Schwierigkeit und die Unmöglichkeit des Kopfdurchtrittes anfängt.

Auch die Einstellung des massgebenden Planum beim platten, beim allgemein verengten und beim schräg verschobenen Becken lässt sich in ähnlicher Weise veranschaulichen, soweit sie bestimmten Regeln unterworfen ist.

Durch Kombinationen der verschiedenen Kopfplana mit Schnitten durch die verschiedenen Grade und Formen von engen Becken ist noch mannigfachen geburtsmechanischen Darstellungen ein grosser Spielraum gegeben.

---

[1]) Sämtliche bis jetzt angeführte Unterrichtsmittel sind durch das Medizinische Warenhaus Berlin N., Friedrichstr. 108, zu beziehen.

Aus der Universitäts-Frauenklinik in Tübingen.
Direktor: Prof. Dr. A. Döderlein.

Die Veränderungen der Decidua und der Placenta in der mit Myomen komplizierten Schwangerschaft.

Von
Dr. **Carlo Pinto**, Volontärarzt.
Mit 8 Textabbildungen.

Als ich bei einigen Untersuchungen über die Anatomie des schwangeren Uterus[1] über fünf mit Myomen komplizierte gravide Uteri verfügte, erschien es mir nicht uninteressant, hierbei die Veränderungen der Decidua basalis und vera und der Placenta methodisch zu studieren, um so mehr, als bis jetzt diese Erforschung noch nicht methodisch vorgenommen wurde und unser Wissen über dieses Thema nur in wenigen fragmentarischen Mitteilungen besteht.

Schwarzenbach[2] beschreibt eine Frühgeburt vom 4. Monat bei einer mit Myom komplizierten Schwangerschaft. Die Patientin wurde durch Hysterotomie operiert; dabei ergab sich, dass die Placenta teilweise auf normalem Uterusgewebe und teilweise auf einem submucösen Myom inserierte. Während bei der mikroskopischen Untersuchung der erste Teil normal aussah, erwies sich der zweite abnorm dünn. Bei der histologischen Untersuchung dieser letzten Partie fand Schwarzenbach das Decidualgewebe schwach entwickelt, ohne jegliche Drüse und mit nur wenig Gefässen. Auch die Chorionzotten waren schwach entwickelt und zeigten eine Atrophie des Epithelüberzuges und einen Zellenreichtum im Stroma; einige Zotten befanden sich in hyaliner Degeneration. Er bemerkte auch, dass an gewissen Stellen die Zotten sich in die Muskulatur einsenkten. Zur Erklärung dieser Veränderungen sagt der Verfasser, die Schleimhaut, welche sich über dem Myom befand, sei schon vor der Schwangerschaft atrophisch gewesen, und die auf so armen

Nährboden inserierte Placenta habe folglich ihre normale Ausbildung und Gestalt nicht annehmen können. Daraus folgte die ungenügende Ernährung des Fötus, sein Tod und der Untergang der Schwangerschaft.

In einer neueren Arbeit untersuchte Kworonstansky[3], als er sich hauptsächlich mit den Beziehungen, welche unter gewissen Bedingungen die fötalen Elemente mit der Uteruswand eingehen, befasste, ein reiches Material von schwangeren Uteri; darunter war bei 4 die Schwangerschaft mit Myomen kompliziert. Er unterwarf die Veränderungen der Decidua und der Placenta in ihren Beziehungen zu den Myomen keiner besonderen Untersuchung; in der Beschreibung seiner Präparate deutet er in 3 Fällen an, dass die Decidua basalis dünn, beinahe ohne Spongiosa war. In den Schlüssen, zu der er in seiner Arbeit gelangt, sagt er dann, dass bei schlechten Ernährungsbedingungen der Placenta, und zu diesen zählt er die Tumoren des Uterus, die fötalen Elemente immer üppiger auswuchern und sich in die Muskulatur einsenken.

Während die beiden genannten Autoren von einer Atrophie der Decidua basalis bei der mit Myomen komplizierten Schwangerschaft sprechen, beschreibt Poten[4] in einer Arbeit „Über Verschleppung der Chorionzotten" zwei myomatöse gravide Uteri, und sagt uns nebenbei, dafs die Decidua basalis in beiden Fällen stark verdickt war, und zwar in einem derselben ganz besonders in der Drüsenschicht, im anderen hingegen namentlich in der Compacta.

Auf diese Notizen beschränken sich alle Mitteilungen, die ich in der Literatur über unser Thema finden konnte. Diese Beobachtungen sind so dürftig und ungenügend, dass sich Wertheim[5] bei der Behandlung des Kapitels in v. Winckels Handbuch über die durch Myome verursachten Komplikationen der Schwangerschaft frägt, ob die von Schwarzenbach beschriebenen Veränderungen wirklich an die Anwesenheit des Tumors gebunden oder etwa zufällige gewesen wären und somit zu den gewöhnlichen und bekannten Veränderungen der Placenta zählen. Die Ergebnisse meiner auf die Lösung dieser Frage gerichteten Untersuchungen sind nun folgende:

Fall I.

Frau B., Schwangerschaft im 2. Monat mit Myomen des Uterus kompliziert. Abdominale Totalexstirpation am 22. März 1904.

Makroskopische Untersuchung: Das entfernte Präparat besteht aus dem Uterus mit den Adnexen, ist von sehr unregelmässiger Form und weist zwischen den beiden Lamellen des linken breiten Ligaments einen Tumor von der Grösse

eines grossen Apfels auf, einen Tumor, der mit dem Uterus zusammenhängt und leicht als ein Myom zu erkennen ist. Der Uterus und der Tumor messen zusammen $12^1/_2$ cm in der Länge und $10^1/_2$ cm in der Breite. Am aufgeschnittenen Präparate konstatiert man folgendes: Die Uterushöhle ist sehr erweitert und weist eine grösste Länge von 9 und eine grösste Breite von 4 cm auf. Das Ei liegt an der hinteren Wand links, ist etwas über wallnussgross und von seinen Häuten und der Decidua capsularis überzogen. Zwischen der Decidua capsularis und vera bleibt noch eine ziemliche Höhle bestehen. Die Placentarstelle befindet sich über dem Myom, die Placenta hat eine Dicke von nur 2 mm. Der Embryo misst 11 mm. Im Fundus uteri weist die Muskulatur eine Dicke von 15 mm auf, über dem Myom, entsprechend der Placentarstelle, 3 mm.

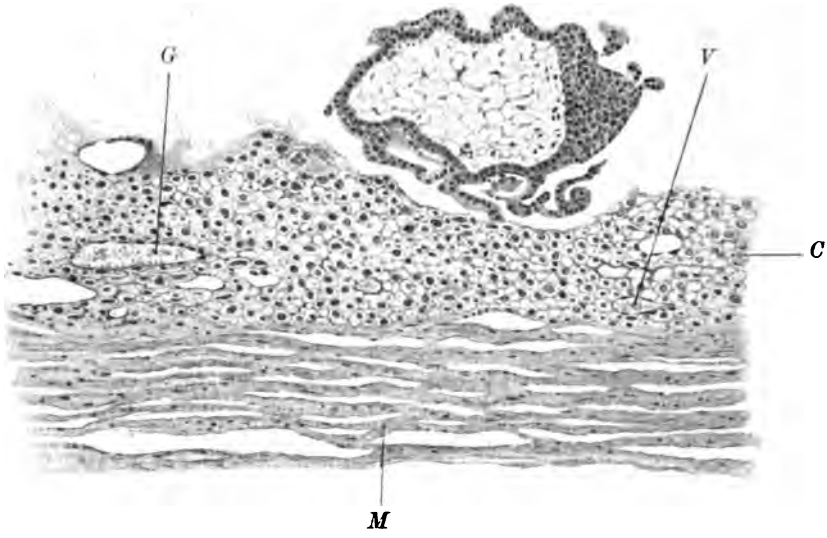

Fig. 1.

Decidua basalis des ersten Falles. Die Spongiosa ist fast ganz atrophisch; die Drüsenröhren sind sehr selten. *M* Muskelschicht; *V* Gefässe; *D* Drüsenröhren; *C* kompakter Teil der Decidua basalis.

Mikroskopische Untersuchung. Sie ist sehr interessant sowohl in bezug auf die Decidua basalis, welche, wie gesagt, über dem grossen intraligamentären Myom sitzt, als auch wegen des Vergleichs, welcher zwischen der Decidua vera, welche auf normaler Muskulatur inseriert, und der, welche auf dem Myom wurzelt, angestellt werden kann. a) Placentarstelle. Die Zotten sind schwach entwickelt und zeigen wenig Verästelungen, sind aber von normalem Aussehen. Sie haben einen deutlichen, gut erhaltenen, doppelten Epithelialüberzug, ihr Stroma ist nicht reich an Zellen, das Aussehen jedoch normal; stellenweise sind Spuren hyaliner Degeneration bemerkbar. Da und dort sieht man jedoch zwischen den Zotten hämorrhagische Herde, die sich auch in die Muskulatur hinein erstrecken. Von den Zotten gehen ziemlich kräftige Gruppen Langhansscher Zellen aus und verlieren sich auf der Nitabuchschen Schicht, die sehr dünn und ohne fortlaufenden Zusammenhang ist. Die Basaldecidua (s. Fig. 1)

ist sehr verändert; diese Veränderungen sind der Ausdruck einer deutlichen Atrophie aller Elemente. Der kompakte Teil (s. Fig. 1 C) ist äusserst dünn und besteht aus wenigen Decidualzellen, von denen einige typisch und gut erhalten, andere jedoch mehr oder weniger verändert und vermengt sind mit der Nitabuchschen Schichte oder den oben erwähnten Blutergüssen. Der spongiöse Teil fehlt fast vollständig; nur da und dort ist ein Drüsenlumen mit einem oft ziemlich veränderten, meist aber degenerierten oder fehlenden Epithel zu sehen (s. Fig. 1 G). Auch die Gefässe sind sehr spärlich und klein, einige prall mit Blut gefüllt. An einigen Stellen ist die Serotina so dünn, dass die Muskelfasern mit der Nitabuchschen Schichte oder den Zottenenden beinahe in direkter Berührung sind. Nirgends konnte ich wirkliche, echte Einsenkungen der Zotten in die Muskulatur wahrnehmen. b) Decidua vera. Es besteht ein grosser Unterschied zwischen dem auf dem Myom und dem auf normalem Uterusgewebe sitzenden Teile. Ersterer ist sehr dünn, die Atrophie betrifft sowohl die kompakte Partie, gebildet aus einer dünnen Schichte von Decidulazellen, als auch die spongiöse, welche Drüsenlumina von äusserst geringer Zahl aufweist. Diese sind meistens komprimiert und parallel zur Oberfläche der Decidua verlängert, ihr Epithel ist teilweise degeneriert und auch abgelöst. In der normalen Decidua vera jedoch sind die Drüsen viel zahlreicher, ihr Epithel ist oft so üppig, dass es in dem Drüsenlumen warzenförmige Vorsprünge bildet.

Fall II.

Frau A., 43 Jahre alt. Schwangerschaft zwischen dem 2. und 4. Monat, mit Myomen kompliziert. Abdominale Totalexstirpation am 28. Februar 1904. Der linke Eierstock von normalem Aussehen wird zurückgelassen.

Makroskopische Ergebnisse: Der Uterus ist unregelmässig birnenförmig, äusserlich dicht mit Knötchen besetzt, der vertikale Durchmesser misst 12 cm, der sagittale 8 cm, der quere 10 cm. Auf dem Fundus befindet sich ein taubeneigrosser Myomknoten. Aufgeschnitten zeigt sich die Uterushöhle, die der Länge nach 8 cm misst, grösstenteils vom Ei eingenommen, welches hauptsächlich der hinteren Wand aufsitzt; es ist von seinen Häuten und der Decidua capsularis bekleidet und misst zwischen den beiden Polen 5 cm. Die Decidua vera ist sehr dicht, 8—10 mm. Die Placenta inseriert im Uterusfundus hinten rechts. Der Fötus misst vom Scheitel zur Sohle 6 cm. Die Dicke der Uterusmuskulatur ist erheblich erhöht und beträgt 4—5 cm; es sind viele interstitielle myomatöse Knoten vorhanden, welche oft bis direkt unter die Schleimhaut vorrücken (s. Fig. 2). Die vordere Wandung weist zwei grössere Knoten auf, von einem Durchmesser von ungefähr 4 cm. Die darüber liegende Decidua vera erscheint im Vergleich zu derjenigen, welche die übrige Uterushöhle überzieht, erheblich verdünnt.

Mikroskopische Ergebnisse. a) Placentarstelle. Die Placenta inseriert auf normalem Uterusgewebe; ich kann deshalb auf die Beschreibung verweisen, die ich in meiner Arbeit über den schwangeren Uterus ausführlich gegeben habe (op. cit.). Was uns hier besonders interessiert, ist der Umstand, dass die Zotten überall normal erschienen, die Decidua basalis aber sowohl im kompakten als auch im spongiösen Teil ausserordentlich hypertrophisch war. Noch will ich erwähnen, dass die Basalis und hauptsächlich die oberflächlichen Muskelschichten ausserordentlich reich mit jenen speziellen Elementen durchsetzt waren, die ich für

mütterlichen Ursprungs erachte und denen ich die Bedeutung einer Decidualreaktion zuschreibe. Sie sind hier so zahlreich wie in keinem anderen Falle meiner Beobachtung. b) Decidua vera. Sie ist ausserordentlich dick sowohl in der kompakten wie in der spongiösen Partie (s. Fig. 2). Der Epithelüberzug ist kubisch und gut erhalten und sendet Einbuchtungen in die Compacta. Die

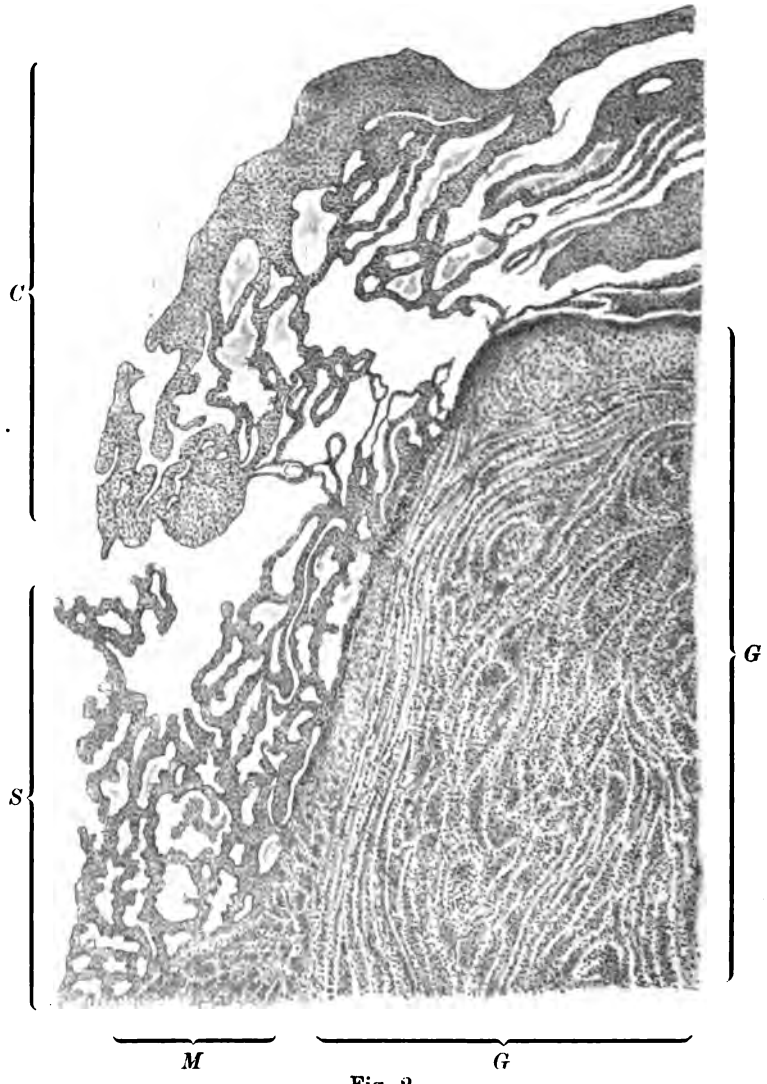

Fig. 2.

Decidua vera des Falles II. Der auf normalem Uterusgewebe inserierte Teil ist hypertrophisch, der auf einem submucösen Myom inserierte hingegen atrophisch. *M* Muskularschicht des Uterus; *G* Myom; *C* Decidua compacta; *S* Decidua spongiosa.

Zahl der Drüsenröhren ist geradezu gewaltig, sie sind erweitert und fast alle haben ein hohes Zylinderepithel mit warzenförmigen Vorsprüngen in das Drüsenlumen. Die Decidua vera dagegen, welche jene myomatösen Knoten, die bis zur Berührung mit ihr vorspringen, bedeckt (s. Fig. 2 G), ist viel dünner als jene, welche das normale Uterusgewebe überzieht; die kompakte Schicht ist besser erhalten und weist noch eine ziemliche Dicke auf; die Spongiosa fehlt gänzlich oder ist an einigen Stellen aus zerdrückten Röhren ohne Epithel gebildet.

Fall III.

Frau E., 46 Jahre alt. Schwangerschaft im 3. Monat, mit Myomen des Uterus kompliziert. Erste Menstruation im Alter von 17 Jahren, die folgenden immer regelmässig bis zu den letzten Zeiten, da sie viel zahlreicher auftraten. Seit drei Monaten hat sie nicht mehr menstruiert (letzte Menstruation in den ersten Tagen August 1903). Seit zwei Wochen klagt sie über heftige Schmerzen im Unterleibe, hauptsächlich auf der linken Seite, und starke Leukorrhöe. Sie wird am 26. Oktober 1903 durch supravaginale Amputation des Uterus operiert.

Makroskopischer Befund: Das Präparat besteht aus dem Uterus mit den Adnexen und aus zwei grossen intraligamentären, den Seiten des unteren Segmentes und des Halses aufsitzenden Myomen. Am aufgeschnittenen Präparat bemerkt man folgendes: Die Uterushöhle hat eine Länge von 7 cm und eine Breite von 4 cm und ist fast gänzlich vom Ei eingenommen; nur im unteren Teile liegt die Capsularis der Vera noch nicht an. Der Hals ist sehr verlängert und misst 9 cm. Die Placenta sitzt im Uterusfundus auf normalem Uterusgewebe. An den seitlichen Teilen jedoch treten die zwei Tumoren bis zu 2—3 mm an die Decidua vera heran.

Mikroskopischer Befund. a) Placentarstelle. Was die Decidua basalis betrifft, so zeigt sie keine bemerkenswerten Abweichungen vom normalen Zustande; die spongiöse Partie mag vielleicht an Dicke etwas abgenommen haben. Erwähnenswert sind dagegen die Chorionzotten; sie weisen den doppelten Epithelüberzug von normalem Aussehen auf, dagegen ist das Stroma ziemlich verändert. So bemerkt man darin einen ausgesprochenen Reichtum an Zellelementen, so dass an einigen Zotten das Stroma den Charakter eines schleimigen Bindegewebes verliert, um den eines jungen Bindegewebes anzunehmen. Bei anderen, besonders in den zentralen Teilen, gewinnt dieses Bindegewebe ein fibrillares, beinahe fibröses Aussehen. Im allgemeinen sind die Zotten arm an Gefässen, einige haben stark verdickte Wandungen und weisen an den Wandungen Anhäufungen von kleinen Zellen auf. b) Decidua basalis. Sehr interessant ist der Vergleich zwischen jener, die das normale Uterusgewebe, und jener, welche die Myome bedeckt. Die letztere zeigt eine ausgesprochene Atrophie des kompakten Teiles. Er besteht aus wenigen Reihen von Decidualzellen, welche nicht einmal ihr gewöhnliches Aussehen beibehalten, sondern wenig, undeutlich begrenztes Protoplasma und matte, unregelmässig begrenzte, eher grosse Kerne haben. Die Zahl der Drüsen und der Gefässe der Spongiosa ist vermindert, sie sind zerdrückt und parallel zur Oberfläche der Decidua verlängert. Viele Drüsenlumina weisen keine Spur von Epithel mehr auf, andere dagegen haben noch Überreste. Einige jedoch besitzen ein sehr kräftiges Epithel mit warzenförmigen Vorsprüngen in das Drüsenlumen, aber auch in diesem Epithel sind Spuren der Degeneration vorhanden.

Fall IV.

Frau G., 29 Jahre alt. Schwangerschaft im 3. Monat, mit Myomen des Uterus kompliziert. Erste Menstruation mit 18 Jahren, die folgenden regel-

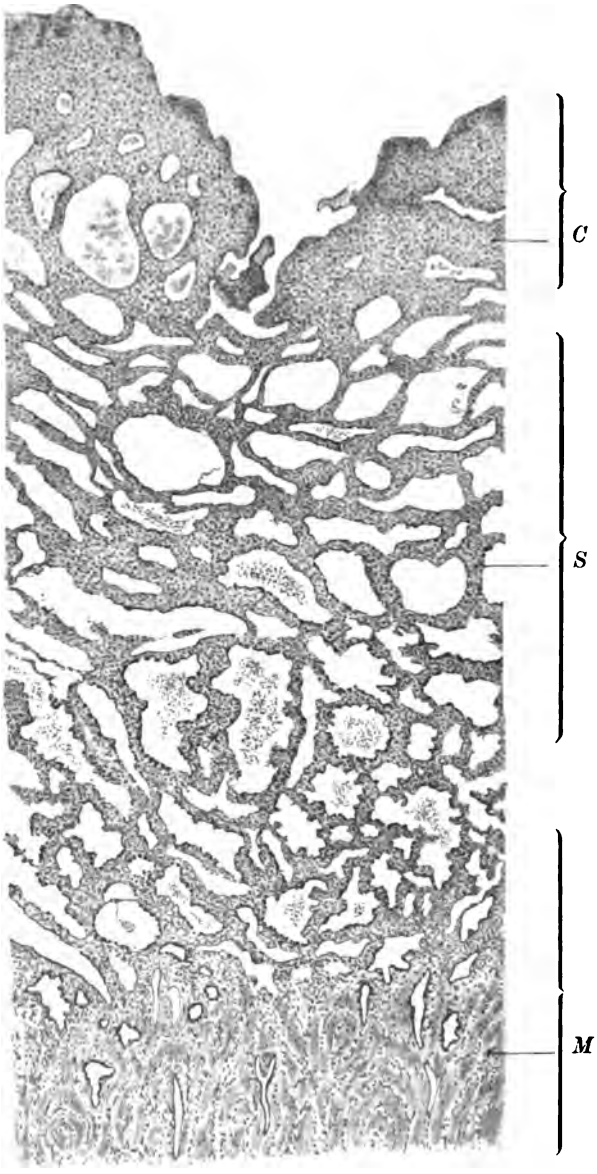

Fig. 3.
Decidua basalis des Falles IV. Hypertrophie der Drüsenschicht. *C* Decidua compacta; *S* Decidua spongiosa; *M* Muscularis.

mässig. Hatte fünf Jahre spontane Geburten, die letzte vor sechs Monaten, und vor zwei Jahren eine Frühgeburt. Normale Wochenbetten. Letzte Menstruation anfangs November. Jetzt klagt sie über Unterleibsschmerzen und Fluor. Bei der Untersuchung findet man einen Tumor, welcher in die Scheide ragt und bis Fingerbreite unter den Nabel reicht. Abdominale Totalexstirpation am 28. Januar 1904.

Makroskopischer Befund: Das Präparat weist ein grosses, an der linken Seite des Halses und des Uteruskörpers sitzendes intraligamentäres Myom auf. Seine Dimensionen betragen 10 × 16 cm. Der Uterus misst in seinem vertikalen Durchmesser 13 cm, im transversalen 10 cm. Die Uterushöhle ist fast ganz vom Ei eingenommen, die Capsularis fast überall der Vera anliegend; nur am unteren Pol liegt ein kleiner Spalt zwischen beiden. Die Placenta sitzt hinten am Fundus auf normalem Uterusgewebe und hat eine grösste Dicke von 5 mm. Die Decidua vera hat eine Dicke von ungefähr 4—5 mm, der dem Myom aufliegende Teil hat eine Dicke von nur 2 mm. Die Muskelhülle hat eine fast gleichmässige Dicke von 12—14 mm, zwischen dem Myom und der Decidua vera beträgt sie kaum einen halben Zentimeter. Die Länge des Fötus beträgt 8 cm.

Mikroskopischer Befund. a) Placentarstelle. Von Interesse ist die aussergewöhnliche Hypertrophie der Decidua basalis (s. Fig. 3), besonders des drüsigen Teiles, welcher aus einer Vereinigung unzähliger, sehr grosser und gewundener Drüsenschläuche besteht, mit einem mehr oder weniger gut erhaltenen Epithel, welches an einigen Stellen so stark ist, dass es in das Drüsenlumen hinein warzenförmige Fortsätze sendet. Wie erwähnt, ist auch die Compacta ziemlich dick, und die Basalis erreicht als Ganzes an einigen Stellen die Dicke eines Zentimeters. Die Zotten weisen nichts Besonderes auf. b) Decidua parietalis. Interessant ist der Vergleich zwischen dem grössten Teile der Decidua vera, die in ihren beiden Schichten dieselbe Hypertrophie wie die Basalis aufweist, und jenem kleinen Teile der Decidua vera, der das Myom überzieht. Auch diese ist sehr reich an Drüsenröhren, sie sind aber alle zerdrückt mit degeneriertem oder gar keinem Epithel. Die Gefässe sind klein, atrophisch. Auch der kompakte Teil ist sehr dünn.

Fall V.

Frau N. Schwangerschaft zwischen dem 3. und 4. Monat, mit Myomen des Uterus kompliziert. Operiert am 30. März 1904 durch abdominale Totalexstirpation.

Makroskopischer Befund: Das entfernte Präparat besteht aus dem schwangeren Uterus von der Grösse des Kopfes eines Neugeborenen und aus einem Myom von ungefähr gleicher Grösse, das der rechten Seite der unteren Hälfte des Uterus aufsitzt. Auf der ganzen Oberfläche des Uterus springen kleine myomatöse Knötchen vor. Die Uterushöhle, welche 10 × 5½ cm misst, wird grösstenteils vom Ei in Anspruch genommen, nur in einem kleinen Teile des unteren Poles liegt die Capsularis der Vera noch nicht an. In der Muskulatur des Uterus sieht man einige myomatöse Knoten, einer davon, von der Grösse einer Nuss, sitzt unter der Placentarstelle. Die Dicke der Muskulatur beträgt am Uterusfundus 4 mm, an der Placentarstelle 8 mm, über dem grossen Myom 7 mm. Die Placenta inseriert hinten links und zieht sich über eine

Strecke von ungefähr 11 cm hin; sie hat eine grösste Dicke von 9 mm, auf dem kleinen interstitiellen Myom beträgt die Dicke 6 mm. Der Fötus ist 11 cm lang.

Mikroskopischer Befund. a) Placentarstelle. Dieser Fall eignet sich sehr zum Vergleich zwischen dem auf normalem Uterusgewebe inserierten Teile der Placenta und jenem kleinen, welcher dem schon beschriebenen kleinen interstitiellen Myom entspricht. Die Zotten erweisen sich sowohl im einen, wie im anderen Teile der Placenta als vollständig normal, auch dort, wo das Myom sitzt, erkennt man an ihnen keine grössere Neigung, sich in die mütterlichen Gewebe einzusenken. Die Decidua basalis aber ist dünner, nicht so sehr im kompakten Teil als im spongiösen, der über dem Myom aus wenigen Drüsenröhren gebildet ist, an einigen Stellen fehlen sie sogar gänzlich, so dass die Zotten beinahe mit den Muskelfasern in Berührung treten, nur eine dünne Schicht von Decidualzellen liegt dazwischen. An anderen Stellen dieses Teiles der Decidua basalis sieht man hämorrhagische Herde, die hauptsächlich zwischen der oberflächlichsten Muskelschicht und der Spongiosa liegen. b) Decidua vera. Der Hauptsache nach erweist sie sich als vollkommen normal; Compacta und Spongiosa sind mässig dick. An dem auf dem Myom gelegenen Teile ist sie etwas dünner und die Drüsenröhren sind etwas geringer an Zahl, von abgeflachtem Aussehen, ohne oder mit sehr degeneriertem Epithel.

Wenn wir nun einen Blick auf die Veränderungen der Decidua werfen, die ich in den fünf von mir untersuchten Fällen beschrieben habe, so sehen wir, dass sie sich bei aller Verschiedenheit auf Erscheinungen von Atrophie oder Hypertrophie zurückführen lassen, und dies gilt sowohl für die Decidua basalis als für die vera, sowohl für den spongiösen als für den kompakten Teil. Es ist klar, dass für das Verständnis der Veränderungen der Decidua bei mit Myomen komplizierten Schwangerschaften es nötig ist, sich der Beschaffenheit der Unterschleimhaut bei Myomen ausserhalb der Schwangerschaft zu erinnern. Zum Glück ist dieses Gebiet der pathologischen Anatomie schon vollständig aufgeklärt, denn die Beobachtungen aller Autoren, wenn auch uneinig in der Erklärung der Veränderungen der Mucosa des myomatösen Uterus, stimmen völlig überein in bezug auf die beobachteten Tatsachen, so dass die diesbezügliche Arbeit von Wyder[6] eine vollständige Bestätigung in den Arbeiten seiner Nachfolger gefunden hat. Diese haben vor allem versucht, das Wesen der von Wyder beschriebenen Veränderungen zu ergründen und festzustellen, ob es nämlich richtig sei, von einer wirklichen und echten Entzündungserscheinung zu sprechen oder etwa eher von den gewöhnlichen Vorgängen der Atrophie und Hypertrophie, wie sie vor allem an Zirkulationsstörungen gebunden sind. Je nach der Lage des Myoms sind auch die Veränderungen der Uterusschleimhaut verschieden. Wyder fand, dass bei Myomen, deren Sitz von der Mucosa entfernt ist, diese von glandulärer

hypertrophischer Endometritis befallen ist, da jedoch, wo die Tumoren nahe der Mucosa liegen, von atrophischer interstitieller Endometritis. Während diese Verhältnisse für die über dem Tumor sich befindende Mucosa Geltung haben, bleibt der Rest der Uterusschleimhaut unverändert oder fällt einer hypertrophischen glandulären Endometritis anheim. In diesen Ergebnissen Wyders besitzen wir eine gute Grundlage, um alle von uns beobachteten Veränderungen zu erklären, denn wir sehen, dass sich die von Wyder gefundenen Gesetze auch bei der Decidua der myomatösen schwangeren Uteri genau wiederholen. Wir haben in der Tat die Decidua basalis in einem Falle gänzlich atrophisch gefunden (s. Fall I, Fig. 1), und es war dies eben der Fall, bei dem die Placentarstelle über einem grossen intraligamentösen Myom sass, das sich bis zu zirka 3 mm gegen die Decidua basalis entwickelt hatte.

Diese Atrophie ist die natürliche Folge davon, dass sich die Placenta eben an jenem Orte der Unterschleimhaut festsetzte, welcher nach Wyder wegen des darunterliegenden Myoms stark atrophisch zu sein pflegt. Ein anderes, wenn auch viel weniger deutliches, Beispiel von Atrophie der Basalis haben wir im Falle V, bei dem die Basalis an der Stelle, wo die Placenta auf einem kleinen interstitiellen Myom inserierte, viel dünner erschien, als da, wo sich die Placenta auf normalem Uterusgewebe festgesetzt hatte.

In anderen Fällen aber haben wir eine Hypertrophie der Decidua basalis festgestellt, so bei dem II. und vornehmlich beim IV. Falle (s. Fig. 3), wo die Compacta und noch mehr die Spongiosa gewaltig hypertrophisch waren, so dass man an die ausgesprochensten Formen von hypertrophischer glandulärer Endometritis oder sogar an ein Adenom der Uterusschleimhaut erinnert wurde. Auch in diesen zwei Fällen können wir mit Wyder annehmen, dass durch eine Fernwirkung, deren Wesen zu erforschen hier nicht der Ort ist, die Gegenwart eines Myoms eine hypertrophische glanduläre Endometritis hervorrief, da, wo sich bei eingetretener Schwangerschaft das Ei festsetzte. Weniger verständlich sind die Beobachtungen des dritten Falles, denn obschon hier die Placenta im Fundus auf normaler Muscularis sitzt, ist die Decidua basalis nicht, wie in den zwei vorhergehenden Fällen, hypertrophisch, sondern zeigt sogar einen gewissen Grad von Atrophie. Es ist aber vielleicht diese Erscheinung an eine allgemeine Störung der Ernährung des ganzen Organes gebunden, hervorgerufen von den zwei grossen intraligamentösen Myomen, so dass wir auch den Uteruskörper im Vergleich

zur Zeit der Schwangerschaft sehr klein finden. Diese Ernährungsstörung spricht sich auch in gewissen Veränderungen der Placenta aus, von denen ich noch später sprechen werde.

Was die Decidua vera anlangt, so wiederholen sich bei ihr die gleichen Erscheinungen wie bei der Decidua basalis. So war im II. Falle, bei dem der Uterus zahlreiche, meist sehr weit von der Mucosa entfernte interstitielle oder subseröse Myome enthielt, die Decidua vera ausserordentlich hypertrophisch (s. Fig. 2), hauptsächlich in dem drüsenreichen Teile, während an der Stelle, wo sich ein interstitielles Myom bis unter die Schleimhaut vorschob, die Decidua vera eine gänzlich atrophische spongiöse Schicht aufweist (s. Fig. 2). Dasselbe hat auch für die Fälle III und IV Gültigkeit, bei denen jener Teil der Decidua vera, der sich auf den voluminösen intraligamentären Tumoren befand, auffallend dünner war, als die übrige Decidua.

In bezug auf die Veränderungen der Placenta habe ich schon erwähnt, dass Schwarzenbach in seinem Falle eine mangelhafte Entwicklung der Zotten, einen Zellreichtum ihres Stromas, Atrophie des Epithelüberzuges und teilweise hyaline Degeneration konstatierte.

Kworonstansky will beobachtet haben, dass, wenn die Placenta über Myomen inseriert, die Zotten eine grössere Neigung haben, sich in das mütterliche Gewebe einzusenken. Es wäre dies die Ursache der von verschiedenen Autoren beschriebenen Schwierigkeit, welche die Lösung der Placenta im myomatösen Uterus bereitet.

Was die von Schwarzenbach beobachteten Erscheinungen betrifft, so kann ich bestätigen, dass die Placenta da, wo sie auf dem Myom inseriert, eine gewisse mangelhafte Entwicklung und spärliche Verästelung der Zotten aufweist, ihr Aussehen ist aber gänzlich normal. Nur in einem Falle (Fall III), wo die Placenta übrigens normalem Uterusgewebe aufsass, war das Stroma der Zotten sehr reich an Zellen, so dass es sogar das Aussehen eines myomatösen Bindegewebes verlor und eine relative Armut an Zottengefässen mit Wandverdickungen zeigte. Wie schon gesagt, glaube ich, es handelte sich in diesem Falle um eine mangelhafte Ernährung des ganzen Uterus eher als um spezifische Veränderungen der Placenta, hervorgerufen durch die Gegenwart eines Myoms. Weder in diesem noch in anderen Fällen konnte ich je die von Schwarzenbach beobachtete hyaline Degeneration der Zotten oder die Atrophie ihres Epithelüberzuges wahrnehmen.

Wie bereits erwähnt, behauptet Kworonstansky, dass in den Fällen, wo die Placenta auf einem Myom inseriert, die Chorionzotten sich in die Muskulatur einsenken; ich kann wohl zwar bestätigen, dass die Zotten manchmal in beinahe direkte Berührung mit den oberflächlichen Muskelfasern kommen, niemals aber dringen dieselben gar zu tief ein. Viel häufiger hingegen sind die Enden der am tiefsten vordringenden Zotten mit einem zellarmen, derbfaserigen Bindegewebe umgeben. Ich kann daher nicht mit aller Sicherheit entscheiden, ob man es hier mit einem wirklich aktiven Sicheinsenken der Zotten in dem Sinne Kworonstanskys zu tun hat, welch letzterer der Ansicht ist, dass unter gewissen Umständen die fötale Placenta zwischen den oberflächlichen Muskelschichten einen besseren Nährboden suche, als ihm die atrophische Decidua basalis bieten könne.

Kworonstansky schreibt die häufig bei der mit Myomen komplizierten Schwangerschaft beobachtete erschwerte Ablösung der Placenta der Einsenkung der Zotten in die Muskulatur zu, wie dies übrigens auch für die Placenta accreta in nichtmyomatösen Uteri von Neumann[7], Nordmann[8], Alexandrow[9] u. a. angenommen worden. Ohne dieser Anschauung widersprechen zu wollen, glaube ich, dass die grössere Schwierigkeit der Ablösung der Placenta, wenn diese auf dem Myom sitzt, sich auch ohne die Annahme einer Einsenkung der Zotten in das Uterusgewebe genügend erklärt durch das die Zottenenden umgebende derbfaserige Bindegewebe, sowie durch die in diesen Fällen fast vollkommene Atrophie der Spongiosa. Letztere stellt ja eben die Schicht dar, in der sich normalerweise die Loslösung der Placenta abspielt. Es ist auch ein leichtes, sich vorzustellen, dass ein mehr kompaktes Gewebe, wie die atrophische Decidua, sich viel weniger zur Lösung der Placenta eignet als ein lockeres, weitmaschiges Gewebe, wie eben die Spongiosa. Beweisend hierfür ist der Umstand, dass in allen von Leopold-Leisse[10], Neumann[7], Nordmann[8], Alexandrow[9], Meyer-Ruegg[11], Schwendener[12] beschriebenen Fällen von Placenta accreta eine mehr oder weniger ausgesprochene Atrophie der Decidua basalis bestand. Dazu kommt noch der Umstand, dass an der Stelle des Myoms die normalen Uteruskontraktionen und damit auch der wichtigste mechanische Faktor der normalen Lostrennung der Placenta fehlt.

Rekapitulierend kann man, glaube ich, aus meinen Beobachtungen schliessen, dass:

1. bei submucösen Myomen die darüberliegende Decidua vera und basalis atrophisch, die Decidua des übrigen Uterus aber im allgemeinen hypertrophisch ist;

2. bei subserösen oder interstitiellen Myomen, wenn diese von der Mucosa entfernt liegen, die Decidua hypertrophisch ist;

3. die fötale Placenta nur in den Fällen, bei denen sie dem Myom direkt aufsitzt, verändert ist und sich diese Veränderungen auf eine mangelhafte Entwicklung der Zotten beschränken, welche im übrigen ihre normale Struktur beibehalten.

4. Die von mir beobachteten Veränderungen geben der Vermutung Raum, dass nur in den Fällen, wo das Ei an einer durch das darunterliegende Myom atrophisch gewordenen Stelle der Uterusschleimhaut sich einbettet, der Ernährungszustand der Decidua und der Placenta ein so ungenügender ist, dass es dadurch leicht zum Abort kommt.

Herrn Prof. Dr. A. Döderlein sage ich an dieser Stelle für die Überlassung des Materials und die Durchsicht dieser Arbeit meinen verbindlichsten Dank.

Nachtrag bei der Korrektur. In einer kürzlich erschienenen Arbeit (Arch. f. Gyn., Bd. 74) spricht Herr Kollege O. Fellner aus Wien die Vermutung aus, dass die von mir beschriebene, in den Gefässen der Placentarstelle myomatöser und karzinomatöser Uteri vorkommende Endothelialwucherung eher dem von ihm als „Autothrombose" bezeichneten Prozess zuzuschreiben sei; nach ihm soll nicht das Endothel, sondern das subendotheliale Bindegewebe der Intima proliferieren.

Ohne hier auf die Arbeit von Fellner näher eingehen zu wollen (was ich übrigens in den Annali di Ostetricia e Ginecologia, Milano, Aprile 1905 bereits getan), werde ich mich darauf beschränken, zu sagen, dass ich durch erneute Untersuchung meiner Präparate mich immer mehr habe überzeugen können, dass die von mir in den Gefässen der Placentarstelle angetroffenen Zellen tatsächlich endotheliale gewucherte Elemente sind. Es mag nochmals betont werden, dass ich bei keinem dieser Fälle irgendwelche Andeutung von Thrombose je wahrgenommen habe.

Literatur.

1. Pinto, Beitrag zur Kenntnis usw. Diese Beiträge, Bd. IX, Heft 2 1904. Ausführlich in den Annali di Ostetricia e Ginecologia, Milano 1905.

2. Schwarzenbach, Fall von Fehlgeburt bei Insertio der Placenta auf einem submucösen Myom. Diese Beiträge, Bd. III 1900.

3. Kworonstansky, Über Anatomie und Pathologie der Placenta usw. Arch. f. Gyn., Bd. 70 1903.

4. Poten, Über Verschleppung der Chorionzotten. Arch. f. Gyn., Bd. 66.

5. Wertheim, Schwangerschaft und Geburt bei Myom des Uterus. Winkels Handb. der Geburtsh. II. Bd., 1. T, Wiesbaden 1904.

6. Wyder, Die Mucosa uteri bei Myomen. Arch. f. Gyn. 1886.

7. Neumann, Beitrag zur Lehre von der Anwachsung der Placenta. Monatsschr. f. Geb. u. Gyn., Bd. 4, Heft 4 1896.

8. Nordmann, Zur Frage der Placentaradhärenz. Arch. f. Gyn. Bd. 65.

9. Alexandrow, Über die Adhäsion der Placenta. Referate in Frommel. Jahresber. 1900.

10. Leopold u. Leisse, Placentaradhärenz. Zentralbl. f. Gyn. 1891.

11. Meyer-Ruegg, Fall von Placentaradhärenz. Zeitschr. f. Geb. u. Gyn., Bd. 50 1903.

12. Schwendener, Fall von angewachsener Placenta usw. Monatsschr. f. Geb. u. Gyn., Bd. 18 1903.

Über gastrische Wehenschwäche.

Von

F. A. Kehrer, Heidelberg.

Jedes Organ hat zwar selbständig eine gewisse Arbeit zu leisten, aber als Glied eines zusammengesetzten Organismus steht es mit den übrigen Organen in einem bestimmten, bald loseren, bald innigerem lebendigen Zusammenhang. In dieser Hinsicht kann man dreierlei Beziehungen unterscheiden: 1. das Organ ist relativ selbständig und unabhängig und hängt mit den übrigen Körperteilen nur durch die Gefässe zusammen, die das Ernährungsmaterial zuführen, sowie durch die Nerven, die es gleichsam in telegraphische Verbindung mit den verschiedenen Nervenzentren setzen. Hierher gehören Lungen, Magen und Darm, Nieren, Bewegungsorgane u. a.; 2. ein Organ ist insofern von einem andern abhängig, als es der fortwährenden Zufuhr von Arbeitsmaterial durch ein anderes Organ bedarf: Lungen und Nieren z. B. können sich nicht an der Verbesserung und Reinigung des Blutes beteiligen, würde ihnen nicht durch Herz und Blutgefässe fortwährend neues Arbeitsmaterial zugeführt; 3. einzelne Organe sind zu Organgruppen oder -systemen vereinigt und untereinander anatomisch und physiologisch verbunden. Jeder Teil liefert seinen Beitrag zur Gesamtarbeit, etwa wie in einem maschinellen Grossbetrieb. Als Beispiele seien angeführt: der Verdauungsapparat mit Mund, Speiseröhre, Magen, Leber, Pankreas und Darm, sowie der weibliche Genitalapparat, bestehend aus Eierstöcken, Eileiter, Gebärmutter, Scheide und Vorhof.

Der Zusammenhang des Verdauungsapparates, speziell des Magens mit den weiblichen Genitalien gehört offenbar in die erste Gruppe. Ihre Beziehungen werden ausschliesslich vermittelt durch Nerven und Blut. Unter gewöhnlichen Verhältnissen treten keine besonderen Relationen zwischen den beiden Organen hervor, wohl aber bei der Menstruation und in den verschiedenen Phasen der Fortpflanzung. Am bekanntesten sind die sogenannten Sympathien oder reflektorischen Erscheinungen, die von den Geni-

talien ausgehen und auf den Magen wirken. Diese sind neuerdings in einer Arbeit meines Sohnes Dr. Erwin Kehrer: „Die physiologischen und pathologischen Beziehungen der weiblichen Sexualorgane zum Tractus intestinalis und besonders zum Magen" eingehend gewürdigt worden. Man hat die hierher gehörigen Erscheinungen gewöhnlich als Reflexe gedeutet, ausgelöst durch Reizzustände der Genitalien und übertragen durch Vermittlung nervöser Zentren auf die sekretorischen und motorischen Magennerven. Es wird aber durch die neueren Forschungen wahrscheinlich, dass es sich, wenigstens für die Schwangerschaft, nicht bloss um Nervenreflexe handelt, sondern auch um die Wirkung fötaler Stoffwechselprodukte, welche ins mütterliche Blut übergehen, und die nervösen Zentralorgane in ihrer Funktion beeinflussen. Umgekehrt kennen wir aber auch Erscheinungen, die vom Magen ausgehen und die Tätigkeit der Genitalien, insbesondere des Uterus alterieren. Die folgenden Blätter sollen einen Beitrag zur Lehre von den gastro-uterinen Reflexen liefern.

Auf dies Kapitel aufmerksam gemacht wurde ich schon als Studierender der Medizin durch einen Fall, der in drastischer Weise den Einfluss der Magenfüllung auf die Uteruskontraktionen demonstrierte. Wir Klinizisten wurden eines Tages in der Entbindungsanstalt zu einer Kreissenden (II para) gerufen, welche schon einige Zeit auf dem Geburtsbett lag. Unteres Uterussegment ballonartig gedehnt, os für die Fingerspitze bequem durchgängig, Kopf teilweise im Becken, Fruchtblase noch nicht gesprungen. Die Wehen selten, alle 20—25 Minuten wiederkehrend, kurz dauernd und schwach. Nach mehrstündigem Warten änderte sich plötzlich die Szene. Die Kreissende fühlte sich momentan sehr schlecht, sie fing an zu brechen und entleerte in wiederholten Attacken eine grosse Waschschüssel voll — Gurkensalat, den sie nach ihrer Angabe zur „Stärkung bei der Geburtsarbeit" vorher genossen hatte. Dann lag sie kurze Zeit erschöpft da. Bald aber wurden die Wehen stärker und häufiger, kehrten alle 10 oder 5 Minuten wieder, und wenige Stunden nachher erfolgte die Geburt. Ähnliche Fälle habe ich später häufig beobachtet und daraus den Schluss gezogen, den ich auch meinen Zuhörern oft genug wiederholte: Plenus venter non parit libenter. Ich möchte das Ergebnis meiner Erfahrungen dahin formulieren, dass eine bis zum Aufsteigen von Ructus fortgesetzte Füllung, mehr noch die Überfüllung des Magens, sowie endlich ein irgend wodurch

bedingter Magenkatarrh hemmend auf die Wehen der betreffenden Geburtsperiode zurückwirkt, so dass die Wehen nur selten eintreten, kurz dauern, und schwach sind, verglichen mit normalen Wehen der betreffenden Geburtsperiode. Die Erscheinungen des Magenkatarrhs sind: weisser oder gelber Zungenbelag, Appetitlosigkeit, bittrer, pappiger oder saurer Geschmack, Druck im Magen, Übelkeit, selbst Erbrechen, Kopfweh, besonders in der Stirn, Eingenommenheit des Kopfes, manchmal auch vorübergehendes Schwächegefühl, selbst Ohnmacht, Schwindel und dergleichen Kopf- und Allgemeinerscheinungen mehr.

Die Folge ist zunächst eine ungewöhnlich lange Dauer der Eröffnungs- oder Austreibezeit, weiterhin kann allmählich Erschöpfung entstehen. Es kann sich ferner infolge der langen Geburtsdauer Asphyxie der Frucht entwickeln, und dadurch ein operativer Eingriff, zumal Zange, nötig werden. Geradezu verhängnisvoll erweist sich diese Wehenschwäche, wenn gleichzeitig ein mechanisches Missverhältnis besteht, sei es durch Beckenenge, sei es durch Härte oder Grösse des kindlichen Schädels bedingt, da hierbei besonders kräftige Wehen erforderlich sind, um den Kopf in das Becken herein- oder durchzutreiben. Eine lange Geburtsdauer ist also nicht bloss für die Kreissende und das Hilfspersonal lästig, sondern auch unter Umständen von entschiedenem Nachteil für Mutter und Kind. Wenn nun in solchen Fällen spontanes Erbrechen eintritt, oder wenn dasselbe durch Reizung des Gaumensegels, Darreichung lauen Getränks oder gar durch ein Vomitiv künstlich erregt wird, so ändert sich nach mehrmaligem Erbrechen die Szene oft wie mit einem Schlage, die Wehen werden kräftig und häufig, der Muttermund eröffnet sich, der Kopf rückt vor, und es erfolgt meist spontane Geburt. Gerade bei Beckenenge sind mir eine ganze Anzahl von Fällen vorgekommen, in denen man nach Lage der Dinge an Wendung, Zange oder gar Perforation denken musste, wo aber schliesslich nach mehrmaligem Brechen die Wehensschwäche schwand, und alles glatt vonstatten ging.

Ich habe es mir deshalb, nachdem ich den hemmenden Einfluss von Magenüberladung auf die Wehen festgestellt hatte, zur Regel gemacht, den Zustand des Magens, zumal bei Wehenschwäche und dadurch bedingter längerer Geburtsdauer, stets zu berücksichtigen und mich über Quantität und Qualität der vorher genossenen Speisen und das Vorhandensein etwaiger gastrischer

Erscheinungen zu unterrichten. Bei positivem Ergebnis des Examens und der Untersuchung wurde dann häufig, wenn nicht spontanes Erbrechen eintrat, dasselbe wenigstens durch Darreichung von lauem Wasser und schwachen Teeaufgüssen hervorgerufen oder bei ausgesprochenen gastrischen Zuständen selbst ein Vomitiv verabreicht. Nach Eintritt mehrmaligen Erbrechens wurde meist eine Zunahme der Häufigkeit, Dauer und Energie der Wehen beobachtet. Die Geburtsgeschichten der Giessener (1872—1881) und der Heidelberger (1881—1902) Frauenklinik enthalten ebenso wie die Erfahrungen meiner Privatpraxis zahlreiche Belege für diese Behauptung, doch möchte ich wünschen, dass die Frage nach dem Einfluss gastrischer Zustände auf die Wehentätigkeit durch weitere systematische Beobachtungen unter Benutzung eines die Wehen registrierenden Apparats in der Weise geprüft werde, dass man unkomplizierte Geburtsfälle solchen mit gastrischen Zuständen, bei denen eine Behandlung der Magenaffektion unterblieb, gegenüberstellt; letztere wären dann weiterhin mit Fällen zu vergleichen, in denen entweder spontanes oder künstlich hervorgerufenes Erbrechen eintrat. Jedenfalls halte ich an dem Satze fest, dass Wehenschwäche durch Magenüberladung und -katarrh hervorgerufen werden kann, und dass andrerseits Erbrechen die Wehentätigkeit anregt und geradezu als ein wehenförderndes Mittel bei Wehenschwäche zu betrachten ist. Es bleibt aber noch zu untersuchen, ob es sich bei den genannten Fällen von hemmendem Einfluss der Magenüberladung und des Magenkatarrhs 1. um eine von den sensiblen Magennerven ausgehende Reflexhemmung der Uteruskontraktionen handelt oder um anderweitige Einflüsse. Es ist besonders die Möglichkeit zu erwägen, ob nicht 2. die bei gestörter Magenverdauung entstehenden Zersetzungsprodukte nach ihrem Übergang ins Blut als Hemmungsmittel der Wehentätigkeit zu betrachten sind. Dann würde das Eintreten normaler Wehen auf den Wegfall der Resorption von Verdauungstoxinen zu beziehen sein. Bezüglich des wehenerregenden Einflusses des Brechens könnte man sich auch vorstellen, dass die beim Brechakt energisch kontrahierte Bauchpresse durch Steigerung des intra-abdominellen Druckes die Uteruskontraktionen anregt. 3. Es wäre möglich, dass die Magenhyperämie, die nach dem Essen eintritt und während der ganzen Verdauung fortdauert, gewissermassen ableitend auf den Uterus wirke, d. h. die Blutfüllung des Uterus

durch Vermittlung der Vasomotoren herabsetze. Diese Eventualität nötigt aber zu einer Hilfshypothese, dass nämlich ein gewisser Grad von Blutfülle zur Einleitung und regelmässigen Wiederkehr der Uteruskontraktionen Bedingung sei. Ich halte diese Hilfshypothese für berechtigt im Hinblick auf eine von mir bereits anderwärts hervorgehobene Erfahrung, dass nämlich Hündinnen, die nicht belegt worden sind, zwei Monate nach ihrer letzten Brunst Hyperämie der Genitalien mit Schwellung und Schleimabsonderung sowie Schwellung und Milchabsonderung der Mammae zeigen, also zu einer Zeit, in der nach erfolgter Konzeption die Geburt eingetreten wäre. Hier scheint also der Eintritt von Geburtswehen bedingt durch die Hyperämie der Genitalsphäre, die zwei Monate nach der Brunst sich regelmässig einstellt.

Wenn oben auf die Wirksamkeit eines Vomitivs als wehenerregendes Mittel hingewiesen wurde, so bin ich mir wohl bewusst, dass die Empfehlung desselben bei Überladung des Magens und bei akutem Magenkatarrh Gebärender bei der dermals herrschenden Abneigung der Ärzte gegen Brechmittel überhaupt vielfachem Widerspruch seitens der Geburtshelfer begegnen wird. Und da bei der Mehrzahl der Menschen das Erbrechen eine lästige und bei Vielen selbst qualvolle Erscheinung bedeutet, entsteht die Frage, ob man nicht durch Ausspülung des Magens mit der Schlundsonde dasselbe erreichen kann wie durch ein Vomitiv. Ich möchte dagegen bemerken, dass die Einführung der Schlundsonde für viele Menschen ebenfalls lästig ist, und dass feste oder ungenügend verkleinerte Nahrungsmittel, wie z. B. Gurkensalat im angeführten Falle, nicht immer vollkommen entleert werden können, weil sie die Sondenfenster verstopfen. Weiterhin sind die gewaltsamen Zusammenziehungen des Zwerchfells und der Bauchmuskulatur beim Brechen von anregendem Einfluss auf die Zirkulation überhaupt, und speziell auf die in den Brust- und Bauchorganen. Dazu kommt, dass auch die Absonderung von Magensaft und Galle durch den Brechakt angeregt und wohl auch verbessert wird. Alles in allem hat das Erbrechen eine tiefer einschneidende Veränderung in der Funktion der Bauchorgane zur Folge als eine blosse Magenspülung, welche übrigens in der geburtshilflichen Praxis auf Schwierigkeiten stösst. Immerhin könnte man versuchen das Vomitiv durch Magenspülung zu ersetzen.

Das in der Überschrift stehende Adjektiv „gastrisch" hat keinen anderen als einen ätiologischen Sinn. Es drückt aus, dass mechanische oder chemische Einwirkungen auf den Magen als eine Ursache der Wehenschwäche im konkreten Fall zu betrachten sind, ohne aber betreffs des tieferen Zusammenhangs von beiderlei Störungen etwas Positives auszusagen. Die im Anfang der ersten Hälfte des vorigen Jahrhunderts blühende Schule der Gastriker hat durch den Zusatz gastrisch zu einer bestimmten Krankheitsform ausdrücken wollen, dass ein Magenkatarrh die Komplikation darstelle, die man durch Behandlung mit Brech- und Abführmitteln erfolgreich bekämpfen könne. In diesem Sinne wurde auch hier der Ausdruck gebraucht.

Die oben mitgeteilten Beobachtungen zeigen, wie wohlbegründet der Rat ist, der bezüglich der Diät der Kreissenden in allen Hand- und Lehrbüchern gegeben wird, den Frauen von Beginn der Wehen an keine volle Mahlzeit, überhaupt keine festen Speisen zu verabreichen. Flüssigkeiten genügen und stören die Wehentätigkeit am wenigsten;; ausser Wasser mit Kohlensäurezusatz kann Milch, Milchkaffee, Tee gereicht werden, bei Schwächezuständen auch Alkohol in den verschiedensten Formen, doch immer in mässigen Mengen.

Die Erfahrung, dass zu reichliche Füllung des Magens hemmend auf die Geburtswehen wirke, könnte vielleicht zur Erklärung einer bis dahin vollkommen rätselhaften Erscheinung herangezogen werden, nämlich der, dass die ersten wahrnehmbaren Wehen am seltensten in den Nachmittagsstunden von 12—6 Uhr, also während der Verdauung der Hauptmahlzeit, eintreten. Wäre diese Deutung richtig, so müsste eine Verschiebung der Hauptmahlzeit auf eine andere Tageszeit, wie dies in England und den Niederlanden üblich ist, auch eine Veränderung des zeitlichen Eintritts der ersten Geburtswehen zur Folge haben. Vergleichende Untersuchungen über diese Frage wären wünschenswert.

Aus der Frauenklinik der Universität Heidelberg.

Über den histologischen Bau der kindlichen Eihäute bei normalem, vorzeitigem und verspätetem Blasensprunge.

Von

Alfred Hauptmann.

Zur Erklärung des vorzeitigen Blasensprunges bei der Geburt zog man früher fast ausschliesslich die mechanischen Druckverhältnisse im Uterus heran. Man hatte dieses Vorkommnis häufig bei plattem Becken beobachtet, und dies damit zu erklären versucht, dass der Kopf durch das vorspringende Promontorium zurückgehalten würde; infolgedessen bleiben zwischen Kopf und Uteruswand Lücken, durch welche das Fruchtwasser mit dem Vorwasser kommuniziert; der Druck gegen den vorderen Eiblasenpol wird hierdurch ein stärkerer, und die Blase springt, schon lange, bevor sie den Muttermund erweitert hat.

Nun stand man aber vor der Schwierigkeit, dass ein vorzeitiger Blasensprung auch bei normalem Becken vorkam, ja dass nicht einmal der Wehendruck notwendig war, um die Blase zu sprengen, dass dazu schon ganz geringfügige Anlässe, wie z. B. ein Hustenanfall genügten. Angesichts solcher Tatsachen suchte man nach einer anderen Erklärung, und dachte an eine abnorme Beschaffenheit der Blase selbst, resp. der sie zusammensetzenden Eihäute. Nun ist bei der bekannten Feinheit dieser Häute eine makroskopische Beurteilung ihrer Dicke natürlich sehr grossen Irrtümern unterworfen. Von einer mikroskopischen Untersuchung der Eihäute in Fällen von vorzeitigem Blasensprunge ist aber in der Literatur ausser einer erst in letzter Zeit (1903) erschienenen Arbeit von Tonini[1]) nichts bekannt. Ganz abge-

[1]) cf. Liter. Nr. 1.

sehen von der Schwierigkeit der makroskopischen Bestimmung der Dicke, ist es auch nur möglich, durch mikroskopische Untersuchungen zu einer Erklärung der Ursache dieser Verdünnung zu gelangen.

Ich habe es mir deshalb zur Aufgabe gemacht, durch Vergleichung der Struktur von normalen Eihäuten mit solchen bei vorzeitigem Blasensprunge zu einer Entscheidung darüber zu kommen:

1. Ist eine Verdünnung oder ein pathologischer Prozess in den Eihäuten zu finden, der imstande wäre, den vorzeitigen Blasensprung zu erklären?
2. Ist es möglich, eine Ätiologie für diesen pathologischen Vorgang anzugeben?

Im Anschlusse an diese Untersuchungen habe ich dann noch einige Fälle von verspätetem Blasensprunge untersucht, um zu sehen, ob sich irgendwelche Strukturveränderungen fänden, welche zur Erklärung dieser Anomalie herangezogen werden könnten.

Zur Untersuchung — es wurden 16 verschiedene Fälle untersucht — dienen Stückchen, die den Eihäuten möglichst bald nach ihrer Ausstossung an verschiedenen Stellen (1. Gegend des Eihautrisses, 2. aus der Nähe der Placenta, 3. zwischen diesen beiden Stellen) entnommen sind. Diese werden zunächst in Formol (10 %) gelegt, dann in Alkohol (70 % — bis absolut aufsteigend) gehärtet, mit Anilinöl und Xylol behandelt, und in Paraffin eingebettet. Mit dem Schlittenmikrotom wurden Schnitte von 5 μ bis 10 μ angefertigt.

Zur Färbung dienten Hämatoxylin (Delafield), Hämalaun (Mayer), Eosin, Saffranin, van Giesonsche Farbenmischung; zur Fettfärbung Sudan III, zur Härtung und gleichzeitiger Färbung Osmiumsäure (Flemmingsche Lösung), zur Färbung auf elastische Fasern die Weigertsche Farblösung und saures Orcein.

Zunächst die Beschreibung der normalen Histologie der Eihäute:

Die fötalen Eihüllen bestehen bekanntlich aus

1. Amnion,
2. Chorion,
3. Decidua.

Die dünnste der drei Häute ist das Amnion; die Dicke der Decidua schwankt mit der Menge, in der sie mit der Nachgeburt ausgestossen wird.

Die Amnionoberfläche ist, abgesehen von den durch die Behandlung der Präparate bedingten Unebenheiten, leicht gewellt. Das Epithel muss als ein durchweg einschichtiges bezeichnet werden (im Gegensatz zum mehrschichtigen Epithel des Nabelstrangs). Wenn man stellenweise mehrere Lagen von Zellen übereinander findet, so handelt es sich dort um Schrägschnitte.

Die Frage nach der Form des Epithels ist von den verschiedenen Autoren ganz verschieden beantwortet worden. Nach Dohrn[1]) sind es Pflasterzellen. Dagegen nennt es Winogradow[2]) ein „niedrig-zylindrisches". Aus den genauen Angaben von Kölliker[3]), wonach die „Epithelzellen des Amnion 11—15 μ dick und 11—19 μ breit sind", darf man schliessen, dass wir es mit einem niedrig-zylindrischen bis platten Epithel zu tun haben. Veit[4]) bezeichnet es als „niedrig-zylindrisches oder kubisches". Nach Anna Hotz[5]) trägt „das reife Amnion an seiner freien Fläche fast überall ein schön ausgebildetes Zylinderepithel, dessen Höhe die Breite mindestens um das Doppelte übertrifft". M. Lange[6]) kommt auf Grund eingehender Untersuchungen zu dem Resultat: „das Epithel des Amnion ist kein kubisches, oder niedrig-zylindrisches, sondern ein einschichtiges Pflasterepithel". Runge[7]) spricht auch von einem „einschichtigen Pflasterepithel". Von neueren Autoren seien Bumm[8]) angeführt, der „eine einfache Schicht niedriger Zylinderzellen", und Stöhr[9]), der ein einschichtiges Pflasterepithel konstatiert.

Diese Verschiedenheit in den Angaben der Autoren liess erwarten, dass man kein einheitliches Epithel finden würde; und so fand ich bei meinen Untersuchungen auch die verschiedensten Zellformen. Die meisten Zellen waren allerdings Plattenepithelien, deren Breite die Höhe um das Dreifache übertraf; daneben fanden

[1]) cf. Liter. Nr. 2.
[2]) cf. Liter. Nr. 3.
[3]) cf. Liter. Nr. 4.
[4]) cf. Liter. Nr. 5.
[5]) cf. Liter. Nr. 6.
[6]) cf. Liter. Nr. 7.
[7]) cf. Liter. Nr. 8.
[8]) cf. Liter. Nr. 9.
[9]) cf. Liter. Nr. 10.

sich aber lange Strecken von kubischen Epithelien bedeckt, ja an einzelnen Schnitten gingen diese kubischen Formen allmählich in zylindrische über, so dass man bisweilen an einem einzigen Präparate alle drei Zellformen sehen konnte.

Das Zellprotoplasma färbt sich mit Eosin deutlich rot, der Kern mit Hämatoxylin intensiv blau. Das Protoplasma erweist sich an vielen Stellen granuliert. A. Hotz[1]) nimmt an, dass die Granula Fetttröpfchen seien, allerdings ohne hinreichende Beweise für diese Annahme zu liefern. Lange[2]), der diese Körnchen auch beobachtete, sagt von ihnen: „durch Osmiumsäure werden die Körnchen nicht schwarz gefärbt; bei Zusatz von Essigsäure werden sie bis zum scheinbaren Verschwinden aufgehellt, und werden, wie die Epithelzellen selbst durch (1—3 %) Kalilauge aufgelöst. Daraus folgt mit absoluter Sicherheit, dass die Körnung der abgestorbenen Epithelien des Amnion nicht auf die Anwesenheit von fettartigen, sondern von albuminösen Niederschlägen zurückzuführen ist." Versuche, die ich hierüber anstellte, liessen mich zu anderen Resultaten kommen. Ich behandelte Amnionstückchen nach gründlicher mechanischer Reinigung in Wasser, um etwaige an der Oberfläche vorhandene Verunreinigungen, vor allem Fett, zu entfernen, mit einer Lösung von Sudan III, und fand, dass sich die Körnchen in den Epithelzellen intensiv rot färbten. Diese roten Körnchen lagen intrazellulär, in derselben Ebene wie der mit Hämatoxylin blaugefärbte Kern, nicht etwa darüber, auf der Oberfläche der Zellen, was durch Drehungen der Mikrometerschraube deutlich hervorgeht. Um nun aber dem Einwurf zu begegnen, dass auch noch andere Substanzen, als Fett, sich mit Sudan III rot färbten, brachte ich die Präparate in eine Lösung von Alkohol und Äther zu gleichen Teilen. Die nachherige Untersuchung ergab ein vollständiges Fehlen der vorher rot gefärbten Körnchen. Ich machte denselben Versuch auch mit Osmiumsäure, wobei ich die Körnchen schwarz gefärbt fand. Der Beweis, durch Löslichkeit in Alkohol-Äther konnte hier nicht beigebracht werden, da osmiertes Fett sich darin nicht löst; dagegen blieb die Schwarzfärbung aus, wenn man die Präparate vor der Behandlung mit Osmiumsäure in Alkohol-Äther brachte. Dasselbe Resultat, welches ich hier an Amnionstückchen bei Betrachtung von der Oberfläche her

[1]) l. c.
[2]) l. c.

fand, ergab sich auch an Schnitten. Es wurden Gefrierschnitte angefertigt, und diese dann mit Sudan III gefärbt. Es fanden sich hierbei nicht nur die Epithelzellen verfettet, sondern auch ein Teil der Bindegewebszellen des Amnion. Auch hier verschwanden die Körnchen nach Alkohol-Ätherbehandlung. Osmiumsäure ergab Schwarzfärbung der Körnchen. Es ist, meiner Ansicht nach, hierdurch der Beweis erbracht, dass jene Körnchen Fett sind, und ich muss es dahingestellt sein lassen, warum in den Langeschen Fällen die Schwarzfärbung durch Osmiumsäure ausblieb.

Der Kern variiert sehr in seiner Form; man sieht runde, ovale, längliche und polymorphe Kerne. In den meisten Kernen ist ein deutliches Chromatinnetz sichtbar, das stellenweise stark gekörnt ist. Einige Kerne zeigen den Zustand der Pyknose: ein Fadennetz ist nicht mehr zu erkennen, der ganze Kern hat sich mit Hämatoxylin intensiv blau gefärbt. Andere Zellen sind kernlos; an Stelle des Kernes sieht man nur einzelne, wenig gefärbte Körnchen, Befunde, die auf Karyorrhexis hinweisen. Kernkörperchen wurden nicht beobachtet.

In den meisten Zellen findet man Vakuolen; sie liegen vorwiegend in der Umgebung des Kerns, so dass bei der vielgestaltigen Form desselben die mannigfachsten Bilder entstehen. An Präparaten, die mit Saffranin gefärbt sind, kann man diese Vakuolenbildung besonders gut studieren. Man sieht in der Mitte den hellrot gefärbten Kern, in seiner Umgebung nur ganz feine Protoplasmazüge, die kaum gefärbt erscheinen. Dünne Protoplasmabrücken ziehen dann nach der Peripherie der Zelle, wo sie zu einer einheitlichen deutlich rot gefärbten Masse zusammenfliessen. Zwischen den Protoplasmabrücken nun liegen die einzelnen Vakuolen. Auf diese Weise erklären sich die mit schwacher Vergrösserung sich ergebenden Bilder: deutlich rot gefärbtes Protoplasma nur an der Peripherie der Zelle, die Vakuolen begrenzt von dünnen zartroten Säumen Protoplasmas, das in der Umgebung des Kernes wieder etwas deutlicher wird.

Mit dieser Färbung gelingt es auch, ab und zu zwei Kerne in einer Zelle zu finden. Sie liegen teils völlig voneinander getrennt, teils mit ihrer Breitseite aneinander. Kernteilungsfiguren wurden nicht beobachtet.

Der Epithelsaum ist nicht fortlaufend konstant erhalten; vielfach bestehen Lücken, die durch den Ausfall von Zellen

bedingt sind. An solchen Stellen, aber auch an intaktem Epithelsaum, besonders bei Färbung nach van Gieson, kann man bemerken, dass die Zellen nicht allseitig glatt aneinander und auf dem Bindegewebe liegen, sondern dass sie sowohl mit benachbarten Zellen, als auch mit dem darunter liegenden Bindegewebe durch feine Stacheln innig verbunden sind.

Auch von A. Hotz[1]) ist ein „stacheliges Aussehen" der Epithelzellen beschrieben worden. Während ich aber bei meinen Präparaten konstatieren konnte, dass die Stacheln nach Art von Zähnen fest ineinandergreifen, und so ein inniger Zusammenhang daraus resultiert, gibt A. Hotz an, dass die Stacheln nur mit ihren Spitzen zusammentreffen, wodurch feine interzelluläre Kanälchen entstehen. Diese sollen einerseits mit dem Saftkanalsystem zusammenhängen, anderseits an der Amnionoberfläche mit feinen Öffnungen (Stomata) münden. Es wurde auf diese Befunde, bei denen eine besonders komplizierte Technik anzuwenden gewesen wäre, nicht näher eingegangen.

Das Gleiche will auch Tonini[2]) gefunden haben, der folgendes schreibt: „Osservando a maggiore ingradimento, o colla immersione, si nota, come dal contorno della cellula partono delle spine che si uniscono direttamente con quelle delle cellule vicine formando delle lacune fra spina e spina".

Eine Bestätigung der von mir gefundenen Verhältnisse finde ich in den Angaben von M. Lange.[3]) Er hat Zupfpräparate angefertigt, und schreibt darüber: „solche Zupfpräparate lassen nun erkennen, dass die Epithelien des Amnion nur an der freien Oberfläche glatt, an den anderen Seiten mit kurzen feinen Fortsätzen versehen sind, wie sie die sogenannten Stachelzellen geschichteter Pflasterepithelien allseitig besitzen. Durch das Ineinandergreifen jener Stacheln benachbarter Zellen und durch das Eindringen der ersteren in die bindegewebige Unterlage ist wohl die geschilderte Festigkeit des Amnionepithels zu erklären." Diese letzten Angaben weisen auf Befunde hin, die ich, wenn auch an anderen Stellen, auch in meinen Präparaten fand. Das Epithel liegt nämlich nicht überall fest dem Bindegewebe auf; an einzelnen Stellen ist es abgelöst, während die Kontinuität des Epithelsaums durch das feste Gefüge der Epithelien untereinander

[1]) l. c.
[2]) l. c.
[3]) l. c.

völlig bewahrt ist. Lange hat solche Ablösungen vom Bindegewebe nicht beobachtet, dagegen häufig solche der Zellen untereinander und schliesst daraus auf einen festeren Zusammenhang der Zellen untereinander, als mit der bindegewebigen Grundlage, während das häufigere Vorkommen der Ablösung vom Bindegewebe in meinen Präparaten mich das Entgegengesetzte folgern liess.

Dem Epithel folgt die Schicht des Amnionbindegewebes, das meist im innigen Zusammenhange mit diesem steht, stellenweise aber, wie eben erwähnt, von ihm losgelöst erscheint.

Das Bindegewebe besteht aus Fibrillen, die leicht gewellt der Amnionoberfläche parallel laufen, aber sich auch gegenseitig durchflechten, so dass ein dichtes Fasernetz entsteht. Fast durchweg lassen sich zwei Schichten unterscheiden, eine dichtere, dem Epithel benachbarte, und eine lockerere nach dem Chorion zu liegende. Die dichtere Schicht wird dadurch gebildet, dass die Fibrillen enger aneinander liegen, und sich viel mannigfacher durchflechten, als in der zweiten, in der die Fasern zu einem loseren Geflechte vereinigt sind. Das Bindegewebe ist sehr zellarm; die erste Schicht ist fast ganz zellenlos, die wenigen vorhandenen Zellen liegen in der zweiten Schicht, und zwar in den spaltförmigen Räumen, die bei der Durchflechtung der Fibrillen entstehen. Die Form der Kerne ist meist länglich; es finden sich aber auch einige runde und polymorphe. Alle färben sich mit Hämatoxylin deutlich blau und zeigen ein deutliches Chromatinnetz.

Elastische Fasern liessen sich mit keiner Methode nachweisen. Diese Ergebnisse stimmen überein mit den Untersuchungen von Raineri[1]), der sich speziell mit der Frage des Vorkommens von elastischen Fasern in den Eihüllen beschäftigt hat, und dabei zu negativen Resultaten kommt.

Hie und da, aber äusserst spärlich, findet sich im Bindegewebe eine Wanderzelle.

Das Amnionbindegewebe schliesst nach dem Chorionbindegewebe zu mit einer scharfen, durch Hämatoxylin blau gefärbten Linie ab. Höchst wahrscheinlich ist diese Färbung durch Chromatinsubstanz bedingt, die durch Zugrundegehen von Kernen in das Bindegewebe gelangt ist.

---

[1]) cf. Liter. Nr. 11.

Amnion- und Chorionbindegewebe liegen nie so fest aneinander, dass man sie nicht hinreichend deutlich voneinander abgrenzen könnte; ein feiner Spalt ist zwischen beiden vorhanden, der von einer durch Färbung nicht nachweisbaren Zwischenschicht ausgefüllt ist.

Das Chorionbindegewebe, welches zirka dreimal so breit, wie das Amnionbindegewebe ist, besteht ebenfalls aus Bindegewebsfibrillen (ohne elastische Fasern), die aber ein weniger dichtes Gefüge haben, als bei jenem. Tonini[1]) unterscheidet auch hier zwei verschiedene Schichten, eine dem Amnion benachbarte mit wenigen Zellen, und eine zweite, an das Chorionepithel angrenzende mit vielen Zellen. Nach meinen Präparaten scheint mir eine derartige Trennung nicht überall durchführbar. Ich finde sie auch bei keinem der anderen Autoren. Die Zellen liegen, ohne eine bestimmte Gruppierung zu zeigen, wie bei dem Amnion, in den interfibrillären Lücken. Die Kerne von rundlicher, länglicher und polymorpher Form tingieren sich deutlich mit Hämatoxylin. Sehr spärliche Wanderzellen bemerkt man auch hier, ebenso ganz vereinzelt einige Mastzellen (Färbung mit polychromem Methylenblau). Das normale Vorkommen dieser ist auch von Tonini[2]) bestätigt, der seinerseits auf die Arbeiten von Ferroni[3]) zurückgreift.

Deutlicher noch als am Rande des Amnionbindegewebes findet man jene oben beschriebene blau gefärbte Linie am Rande des Chorionbindegewebes gegen das Amnion hin.

Auf das Chorionbindegewebe folgt der Trophoblast. Man muss zwei verschiedene Bilder dabei auseinanderhalten: in der Mehrzahl der Fälle liegen auf dem Chorionbindegewebe mehrfache Reihen grosser Zellen mit sehr grossen, regelmässigen, runden Kernen. Das Protoplasma färbt sich mit Eosin ganz hellrosa; nur am Rande, wo die einzelnen Zellen aneinander grenzen, ist die Färbung intensiver. Es entstehen dadurch Bilder der Art, dass man in einem dunkelrot gefärbten breiten Maschennetz die heller rot gefärbten Zellen liegen sieht. In diesen Fällen ist man sicher, dass dieses Netz ein protoplasmatisches ist, d. h. dass es durch weiter nichts zustande gekommen ist, als durch die stärkere Färbung der Randteile des Protoplasmas der ein-

[1]) l. c.
[2]) l. c.
[3]) cf. Liter. Nr. 12.

zelnen Trophoblastzellen. In der Minderzahl der Fälle bekommt man etwas andere Bilder zu Gesicht: in einem grossmaschigen Netz, das aus ganz feinen, intensiv durch Eosin rot gefärbten Fäden besteht, liegen grosse Zellen mit ungefärbtem Protoplasma und verschieden geformten Kernen, die häufig Zustände der Karyorrhexis und Pyknose darbieten. Kompliziert wird dieses Bild noch dadurch, dass dieses Netz sich bei van Gieson-Färbung auch rot färbt. Ist dies nun ein Bindegewebsnetz, oder können wir es mit dem ersten Befunde kombinieren? Ich glaube, wir haben es hier mit einem fortgeschritteneren Stadium des Prozesses zu tun, der uns das erste Bild lieferte. Die mangelhafte Protoplasmafärbung ist auf einen Degenerationsprozess zurückzuführen, — wofür auch die Bilder an den Kernen sprechen — der nur das Randprotoplasma noch intakt liess, und so das breitfädige Netz schuf. Im zweiten Falle ist die Degeneration schon weiter fortgeschritten, die Protoplasmateile, die sich noch färben, sind spärlicher geworden, und so kommt es zu den Bildern, wo man ein feinfädiges Netz sieht, in dem die ungefärbten Zellen liegen. Die zweite Möglichkeit ist die, dass das Netz bindegewebiger Abkunft ist, womit dann auch die Rotfärbung nach van Gieson übereinstimmen würde. Woher aber soll das Bindegewebe stammen? Entweder es ist aus der Decidua hineingewuchert, oder es stammt primär aus dem Trophoblast, für dessen bindegewebige Herkunft ja auch viele Forscher plaidieren. Nach den zuerst geschilderten Bildern, wo von einem Bindegewebsnetz zwischen den Trophoblastzellen nichts zu sehen ist, und auch nach den Befunden von Eihäuten aus früheren Stadien der Gravidität muss eine primäre Entstehung vorläufig noch ins Bereich der Hypothese gewiesen werden. Strickte Beweise für eine Einwucherung der Decidua vermag ich auch nicht beizubringen — wenn man nicht den allmählich stattfindenden Schwund der anfangs sehr hohen Trophoblastschicht und deren Ersatz durch die wuchernde Decidua (Befunde, auf die ich bei Beschreibung der Decidua noch zurückkomme) als solche ansehen will —, so dass die Frage, ob nicht wenigstens ein Teil dieses Netzes bindegewebig ist, vorläufig offen gelassen werden muss.

Tonini[1]) beschreibt die gleichen Bilder, hält aber sowohl das Netz, als auch die in ihm liegenden Zellen für bindegewebig, ohne nähere Beweise hierfür beizubringen.

[1]) l. c.

Während sich die Literatur im übrigen in ausgiebigster Weise mit dem „Chorionepithel" hinsichtlich seiner Genese, Form und seinem Restieren am Ende der Gravidität in der Placenta beschäftigt hat, findet sich über sein Verhalten an den Eihäuten so gut, wie gar nichts. Die einzigen Angaben sind die, dass am Chorion laeve das Syncytium schwindet, und nur die Langhans'sche Zellschicht sich erhält, während an den Zotten des Chorion frondosum das Syncytium, entsprechend seiner der Passage von Nahrungsbestandteilen dienenden Funktion, bestehen bleibt; und selbst hier gibt es Forscher, die das Entgegengesetzte behaupten.

In meinen Präparaten konnte ich von einem Syncytium nirgends etwas nachweisen.

Die Grenze zwischen Trophoblast und der nun folgenden Decidua ist meist sehr schwer zu ziehen. An Präparaten aus früheren Stadien der Gravidität und auch bisweilen an einigen besonders gut erhaltenen vom Ende derselben sieht man, dass Trophoblast und Decidua nicht durch eine gerade Linie begrenzt sind, sondern dass die Grenze wellenförmig oder gezackt verläuft; immerhin ist die bindegewebige Decidua von dem epithelialen Trophoblast hier sehr deutlich zu sondern. Bei den meisten meiner Präparate aber ist die Unterscheidung schwieriger. Das Protoplasmanetz des Trophoblast hängt so innig mit dem Bindegewebsnetz der Decidua zusammen, die Zellformen gehen so allmählich ineinander über, dass man zur Unterscheidung häufig auf die Färbbarkeit der Zellen angewiesen ist, die, infolge der Degenerationsprozesse, die dort statthaben, auch eine sehr inkonstante sein kann. Man findet ein grossmaschiges Bindegewebsnetz, in das die Deciduazellen eingelagert sind. Die Zellen sind im allgemeinen kleiner, als die Trophoblastzellen, von rundlich-ovaler Form, und enthalten gewöhnlich einen, zuweilen mehrere Kerne. Riesenzellen konnte ich nicht nachweisen. Das Protoplasma der Zellen färbt sich mit Eosin mässig rot, jedenfalls aber bedeutend intensiver, als das der Trophoblastzellen. Der Kern dagegen nimmt nur eine blassblaue Farbe an. An einigen Zellen färbt sich das Protoplasma gar nicht, andere haben eine perinucleäre ungefärbte Zone, und nur die Peripherie ist gefärbt.

Man sieht viele Quer- und Längsschnitte von Gefässen mit deutlichen Endothelzellen und roten Blutkörperchen. Auch

ausserhalb der Gefässe im Gewebe findet man viele Blutkörperchen und Fibrin. Es werden Wanderzellen beobachtet.

Stets fand ich nur Teile der „kompakten Substanz" im Zusammenhang mit dem Chorion, niemals Drüsenreste oder sonstige Bestandteile der „spongiösen Schicht".

Auf Grund dieser Untersuchungen fasse ich mein Urteil über die normale Struktur der Eihäute folgendermassen zusammen:

Das Amnionepithel ist durchweg einschichtig. Hinsichtlich seiner Form prävaliert das Plattenepithel, doch auch kubische und zylindrische Zellen kommen vor. Die Kerne weisen verschiedene Formen auf, sind nur zum Teil normal, zum Teil zeigen sie die Zustände der Pyknose, Karyolyse und Karyorrhexis. Im Protoplasma finden sich Vakuolen, und ausserdem Fetttröpfchen. Die Zellen greifen mit feinen Stacheln ineinander, und sind mit solchen auch in dem Amnionbindegewebe befestigt. Stellenweise ist der Epithelsaum vom Bindegewebe abgehoben.

Im Amnionbindegewebe lassen sich zwei Schichten sondern, eine kompaktere, dem Epithel benachbarte, und eine spongiöse, an das Chorionbindegewebe angrenzende. In dem fibrillären Maschenwerke liegen wenige Bindegewebszellen mit verschieden geformten Kernen. Einige wenige Wanderzellen gehören in den Bereich des normalen.

Das Chorionbindegewebe weist strukturell die gleichen Befunde auf.

Die Trophoblastschicht besteht aus grossen, blasigen Zellen mit grossen rundlichen Kernen. Das Protoplasma zeigt verschieden starke Degenerationserscheinungen, weswegen sich nur sein zentraler und peripherer Teil färben, während die intermediäre Zone ungefärbt erscheint. Es kommt auf diese Weise zu Bildern von Netzen, in deren Maschen die Zellen liegen. Diese Netze sind höchst wahrscheinlich protoplasmatischen Ursprungs; die Möglichkeit einer teilweisen Entstehung aus dem Bindegewebe der Decidua wird indessen zugegeben. Viele Kerne finden sich durch Pyknose, Karyolyse und Karyorrhexis hochgradig verändert.

Die Decidua besteht aus einem Bindegewebsnetz, das in seinen Maschen die oben beschriebenen typischen Deciduazellen enthält. Degenerationserscheinungen, die sich am Zellprotoplasma durch mangelhafte Färbbarkeit, an den Kernen durch Karyolyse,

Karyorrhexis und Pyknose zeigen, werden beobachtet. Es finden sich viele Blutgefässe und einige wenige Wanderzellen.

Nachdem wir somit die Grundlage für die Beurteilung pathologischer Präparate geschaffen haben, folgen die Untersuchungsergebnisse der Präparate von vorzeitigem Blasensprunge.

Die Vorbehandlung und Färbung war die gleiche, wie bei den normalen Präparaten.

Die kurzen Mitteilungen aus den Geburtsschichten sollen uns über den Geburtsverlauf, die Beckenmasse und Grössen des kindlichen Kopfes (wegen der dadurch veränderten Druckverhältnisse), etwa stattgehabte frühere pathologische Geburten und über Erkrankungen des Genitale informieren.

I. Frau W., 25 J., II para.

I. Geburt: Zangengeburt wegen Wehenschwäche.

Beckenmasse: D. sp.[1]) 26; D. cr.[2]) 29; D. tr.[3]) 31; C. ext.[4]) 20; C. diag.[5]) 13; C. vera[6]) 11; M. o.[7]) 37; f. o.[8]) 34,5; S. b.[9]) 32; b. t.[10]) 8; b. p.[11]) 9; f. o.[12]) 11; m. o.[13]) 12,5; s. b.[14]) 9,5.

Lage: I. H. H. L.

Wehenbeginn: 22. III. 04. 11h p. m.

Blasensprung: 22. III. 04. 11h p. m.

Weite des Muttermundes zur Zeit des Blasensprunges: Dreimarkstück gross.

Geburt: 23. III. 04. 2h p. m.

Die von den oben angegebenen Stellen entnommenen Stückchen ergeben völlig übereinstimmende Resultate; daher genügt hier die Beschreibung eines dieser Präparate.

---

[1]) Distantia spinarum
[2]) „ cristarum
[3]) „ trochanterum
[4]) Conjugata externa
[5]) „ diagonalis
[6]) „ vera
} Mutter

[7]) Circumferentia mento-occipitalis
[8]) „ fronto-occipitalis
[9]) „ suboccipito-bregmatica
[10]) Diameter bitemporalis
[11]) „ biparietalis
[12]) „ fronto-occipitalis
[13]) „ mento-occipitalis
[14]) „ suboccipito-bregmaticus
} Kind

Makroskopisch fällt eine festere Adhärenz von Amnion und Chorion auf.

Das Amnionepithel bietet die gleichen Bilder, wie das normale.

Die Breite des Amnionbindegewebes lässt sich meist gar nicht bestimmen, da der Zusammenhang mit dem Chorionbindegewebe ein sehr inniger ist. An Stellen, wo es vom Chorion getrennt ist, erscheint es breiter, als normal. Die zwei Schichten des Bindegewebes lassen sich deutlich sondern. An der obersten, zellarmen, dichten Schicht bemerkt man Stellen, die so homogen, glasig aussehen, dass nichts mehr von einer fibrillären Struktur erkennbar ist. Van Gieson-Färbung lässt solche Stellen leuchtend rot erscheinen. In der zweiten Schicht, die ihre fibrilläre Struktur besser erkennen lässt, bemerkt man eine grössere Anzahl von Wanderzellen, als sie normal dort vorzukommen pflegen. Auch hier liegen einige dickere gequollene Faserzüge.

Das Chorionbindegewebe hat eine wechselnde Breite. Neben normal dicken Stellen findet man solche, die $^1/_2$- oder nur $^1/_4$ mal so dick sind. Auch hier liegen degenerierte Fasern und Wanderzellen.

Die hochgradigsten Veränderungen findet man aber am Trophoblast. Von einem Netzwerk ist nichts zu sehen; man findet dicke, glasige, gequollene Balken und Klumpen, an denen eine nähere Struktur nicht zu erkennen ist. Die inmitten dieser glasigen Massen liegenden Trophoblastzellen haben grösstenteils ihre Färbbarkeit verloren. Einzelne Kerne färben sich überhaupt nicht, oder nur ganz schwach hellblau, die meisten lassen gar keine Struktur mehr erkennen, einige haben sich rot gefärbt. An mehreren Stellen ist die Trophoblastschicht auf eine einfache Lage von Zellen reduziert, bisweilen fehlt sie ganz, und dann grenzt das Chorionbindegewebe direkt an die Decidua. Die Wanderzellen nehmen gegenüber ihrem Vorhandensein im Chorionbindegewebe an Menge zu, und liegen allenthalben zerstreut.

Das Netzwerk der Decidua ist weit besser erhalten, obgleich man auch an ihm hie und da einige gequollene Bindegewebszüge wahrnimmt. Die Zellen zeigen normale Form und Färbung. Am auffallendsten ist die starke Leukocyteninfiltration, die in der ganzen Dicke der Decidua zu finden ist. Man beobachtet viel ausgetretenes Blut- und dichte Fibrinnetze.

II. Anna Fr., 18 J., II para.

I. Geburt 1903 spontan.

Beckenmasse: D. sp. 26; D. cr. 28¼; D. tr. 31; D. tub. is. 9,5; C. ext. 20; C. diag. 10,5 (?). m. o. 38; f. o. 34; s. b. 30; b. t. 8; b. p. 9; f. o. 12; m. o. 13; s. b. 9,5.

Colpitis granularis.

Blasensprung: 21. IV. 04. 3 h p. m.

Wehenbeginn: 22. IV. 04. 3 h 30 p. m.

Geburt: 23. IV. 04. 1 h a. m. I. H. H. L.

Makroskopisch ist ausser einer festen Adhärenz zwischen Amnion und Chorion nichts Pathologisches zu bemerken.

Das Amnion ist normal breit. Das Epithel weist keine vom normalen abweichenden Befunde auf. Die Bindegewebszeichnung ist stellenweise leicht verwischt; eigentlich glasige Balken, wie im vorigen Fall, finden sich nicht. Man bemerkt aber wieder eine deutliche leukocytäre Infiltration.

Diese nimmt nach dem Chorionbindegewebe hin zu. Das Chorionbindegewebe und der Trophoblast verhalten sich hier an verschiedenen Präparaten verschieden. An den Schnitten, die von der Gegend des Eihautrisses entnommen sind, findet man das Bindegewebe verschmälert, stellenweise glasig gequollen. Die Kerne färben sich nur schwach und sind bisweilen in Körnchen zerfallen. Der Trophoblast ist bedeutend reduziert. Meist grenzen Chorionbindegewebe und Decidua direkt aneinander. Auch die Färbung der wenigen vorhandenen Trophoblastzellen ist eine eigentümliche. Man sieht bei van Gieson-Färbung eine gelb gefärbte körnige Masse, in der allenthalben die blauen Kerne der Trophoblastzellen liegen. Zellgrenzen sind aber nicht mehr zu erkennen. Die Kerne zeigen alle Degenerationszeichen, Pyknose, Karyolyse und Karyorrhexis. Die eigentümliche Gelbfärbung erstreckt sich stellenweise auch in die Decidua hinein, die im übrigen gut erhalten ist. Auffallend ist ein grosser Reichtum an Gefässen. Sowohl in ihr, wie im Chorionbindegewebe finden sich Leukocytenanhäufungen.

In anderen Präparaten, solchen, die von der Nähe der Placenta entnommen sind, bemerkt man eine Verbreiterung des Chorionbindegewebes, eine starke Kernvermehrung und starke Leukocyteninfiltration. Eine glasige Quellung ist nur in geringem Masse vorhanden, die Kerne erscheinen mit wenigen Ausnahmen

normal. Auch die Trophoblastschicht ist hier ausserordentlich breit, dabei aber auch nicht gut erhalten, sondern ebenso in eine gelbe körnige Masse umgewandelt, in der ohne Zellgrenzen die mehr oder minder degenerierten Kerne liegen. Auffallend ist die starke Leukocyteninfiltration und das Vorhandensein von Blutgefässen im Trophoblast. Während normaliter Blutgefässe nur in der Decidua und da auch nur spärlich getroffen werden, ist hier nicht nur die Decidua sehr reichlich von Gefässen durchzogen, sondern sogar im Trophoblast finden sich kleine Kapillaren. Abgesehen von dem intravaskulären Blut sieht man auch Blutungen im Gewebe des Trophoblast. In der Decidua finden sich auch hier stellenweise die beschriebenen gelbkörnigen Massen. Die leukocytäre Infiltration ist hier am stärksten.

III. Katharina Fr., 21 J., I para.

Seit Eintritt der Periode Ausfluss. Später Gonorrhoe. Im Anschluss an die Kohabitationen während der Gravidität starke Blutungen.

Beckenmasse: D. sp. 25; D. cr. 27¼; D. tr. 29,5. D. tub. is. 9¾; C. ext. 17,5; C. diag. 10,5. m. o. 37; f. o. 34,5; s. b. 29; b. t. 7; b. p. 8; f. o. 11; m. o. 13; s. b. 9.

Hohe Symphyse, vorspringende Kreuzbeinspitze.

3. V. 11 h p. m.: Kreuz- und Leibschmerzen, dabei Blutabgang in Stücken.

4. V. 3 h p. m.: dasselbe.

5. V.: Vagina trotz Ruhelage von Blutgerinseln erfüllt. Nachts wehenartige Schmerzen.

6. V.: Nachts wieder Blutabgang unter wehenartigen Schmerzen.

Blasensprung: 6. V. 5 h 30 a. m.

Wehenbeginn: 6. V. 8 h a. m.

Geburt: 7. V. 1 h 45 a. m. II. H. H. L.

Das Amnion ist dünner als normal. Epithel ohne Besonderheit. Das Bindegewebe erscheint nicht glasig, sondern zeigt deutliche fibrilläre Zeichnung.

Auch das Chorionbindegewebe ist verschmälert. Das normal ziemlich dichte Faserwerk ist zu einem loseren geworden; die einzelnen Fasern sind feiner und durchflechten sich weitmaschiger. Eine geringe Anzahl von Leukocyten ist zu konstatieren.

Im Trophoblast liegen stellenweise wieder gequollene Balken; an anderen Stellen liegen braune, amorphe Massen, in denen sich ab und zu Kerne färben, die keine Zeichnung mehr zeigen. Die erhaltenen Trophoblastzellen und ihre Kerne zeigen sich degeneriert: das Protoplasma färbt sich gar nicht, weist eine eigentümliche Körnelung auf, die Zellen sind geschrumpft. Die Kerne sind teils ungefärbt, teils als dunkle, blaue Klumpen sichtbar. Die Leukocyteninfiltration ist weit stärker, als im Bindegewebe.

Das Bindegewebsnetz der Decidua ist relativ gut erhalten. Mit wenigen Ausnahmen sind die Zellen sowohl hinsichtlich ihrer Form, als auch ihrer Färbung normal. In einigen Zellen liegen zwei Kerne, meist mit ihrer breiten Basis aneinander. Die Leukocyteninfiltration ist auch hier vorhanden, aber schwächer als im Trophoblast.

IV. Anna W., 30 J., II para.

Periode regelmässig, sehr stark, schmerzhaft. Kein Fluor. 21. XII. 98. Abort im 6. Monat. Während der jetzigen Gravidität Erbrechen, Magenbeschwerden, Krämpfe, leichte Ödeme der Beine.

Beckenmasse: D. sp. 24; D. cr. 26,5; D. tr. 30,5; D. tub. is. $8^3/_4$; C. ext. $19^1/_4$; C. diag. $11^3/_4$. m. o. 38; f. o. 35; s. b. 30; b. t. 8; b. p. 9; f. o. 12,5; m. o. 13,5; s. b. 9,5.

Blasensprung: 26. IV. 8^h p. m.

Wehenbeginn: 27. IV. 2^h a. m.

Geburt: 27. IV. 4^h 55 p. m. II. H. H. L.

Präparat a (Gegend des Eihautrisses): Amnion verdünnt. Die Betrachtung des Amnionepithels mit Immersion ergibt bei den meisten Kernen ein deutliches Chromatinnetz. Andere färben sich diffus, oder sind in einzelne Körnchen zerfallen. An wenigen Zellen findet man eine Vakuolenbildung im Kern. Im Zellprotoplasma vielfach Vakuolen. Bisweilen ist gar kein Kern zu sehen, die ganze Zelle ist rot gefärbt, bei anderen hingegen liegt der ungefärbte Kern in der Zelle.

Das Amnionbindegewebe ist vielfach gequollen und homogen gefärbt. An solchen Stellen fehlen auch Kerne.

Das Chorionbindegewebe ist, wenn auch in seiner Breite oft wechselnd, doch schmäler, als normal. Fibrilläre Zeichnung nur an wenigen Stellen undeutlich. Stellenweise Kernvermehrung.

Der Trophoblast ist streckenweise vom Bindegewebe losgelöst. Er ist bedeutend reduziert, häufig bis auf 1—2 Zelllagen;

nur hie und da treten glasige Balken auf. Die Zellen sind relativ gut erhalten; nur wenige färben sich nicht. Die schmale Trophoblastschicht läuft aber nicht immer längs des Bindegewebes, sondern erstreckt sich stellenweise fingerförmig in die Decidua hinein, so dass schmale Reihen von Trophoblastzellen völlig von Deciduagewebe umgeben sind. Wenige Blutgefässquerschnitte sind sichtbar.

In der übrigen normalen Decidua fällt der grosse Blutgefässreichtum auf.

Präparat b (Nähe der Placenta): Amnionepithel und Bindegewebe normal, sowohl hinsichtlich der Breite, als auch der Struktur.

Desgleichen das Chorionbindegewebe.

Der Trophoblast ist nicht so stark reduziert, wie im Präparat a. Im Gegenteil, an einzelnen Stellen ist er ganz besonders stark nach der Decidua hin verbreitert. An anderen Stellen findet man aber auch wieder die fingerförmigen Einragungen in die Decidua hinein. Besonders auffallend an den breiten Stellen sind Blutgefässquerschnitte.

Decidua wie bei Präparat a.

V. Bertha R., 31 J., III para.

Bei den beiden vorhergehenden Geburten musste die Placenta manuell gelöst werden (Placenta accreta).

Blasensprung: 10 Stunden vor Beginn der Wehen.

I. H. H. L.

Placenta musste wieder manuell gelöst werden.

Becken soll normal sein (genaue Masse waren nicht zu erhalten). Kindliche Kopfmasse unbekannt.

Dieses Präparat wurde mir von auswärts zugewiesen. Zwischen der Ausstossung der Eihäute und der Einlegung der Präparate in Formol sind daher ca. 5 Stunden vergangen.

An den Amnionepithelien fällt ihre eigentümliche Form auf. Man findet sehr lange, zylindrische pallisadenförmige Zellen, die teils mit schmalem Fusse mittels der bekannten Stacheln im Bindegewebe sitzen, und sich nach oben zu verbreitern, teils mit breiter Basis aufsitzen, und nach oben sich verschmälern. Der Epithelsaum ist sehr häufig durch ausgefallene Zellen unterbrochen. Die Kerne sind meist rund, im Protoplasma finden sich

Vakuolen; hinsichtlich der Färbung verhalten sich Zellen und Kerne wie die früheren Präparate. Der Epithelsaum ist an mehreren Stellen im Zusammenhange vom Amnionbindegewebe abgehoben. Die Veränderungen an diesem halten sich an seine zwei Schichten. Die dem Epithel benachbarte ist strukturlos, gleichmässig rot gefärbt, in der zweiten ist die fibrilläre Struktur noch gut erhalten, wiewohl auch hier einzelne gequollene Faserzüge auftreten. Man bemerkt eine sehr starke Zellvermehrung.

Auch die Struktur des Chorionbindegewebes ist nicht durchweg gut erhalten. Man sieht, abgesehen von den vermehrten Bindegewebszellen, einige Mastzellen und Wanderzellen.

Ein grosser Teil des Trophoblastes ist wieder in braune amorphe Massen verwandelt, in denen sich noch blau gefärbte Zellkerne finden, daneben liegen Haufen von Leukocyten. Die erhaltenen Teile des Trophoblastes sind ebenfalls von Leukocyten infiltriert. Die Zellen sind geschrumpft, färben sich schlecht; die bei normalen Präparaten beschriebene netzförmige Zeichnung des Randprotoplasmas ist auch hier vorhanden, nur sind die Fasern des Netzes nicht glatt, sondern körnig zerfallen.

Auch in der Decidua finden sich die amorphen Massen. Im übrigen ist die Struktur in wechselndem Masse erhalten. Die Leukocyteninfiltration hat bedeutend zugenommen.

VI. Anna M., 38 J., V para.

I. Geburt: 28 J., 7 Monate alte Frucht, Kind starb.

II. Geburt: 30 J., 7 Monate alte Frucht, Kind starb.

III. Geburt: 32 J., 7 Monate alte Frucht, Kind starb. 12 Tage ante partum Blasensprung!!

IV. Geburt: 34 J., 8 Monate altes Kind, Kind lebt.

Beckenmasse: D. sp. 22,5; D. cr. 28; D. tr. 31; D. tub. is. 10,5; C. ext. 19,5. m. o. 33; f. o. 30; s. b. 27,5; b. t. 7; b. p. 7,2; f. o. 10,5; m. o. 12; s. b. 8.

Blasensprung: 19. VI. vormittags während eines Hustenanfalls.

Wehenbeginn: 20. VI. 8 h p. m.

Geburt: 21. VI. 1 h 50 a. m. I. H. H. L.

Amnionepithel mit Ausnahme von Degenerationserscheinungen an den Kernen normal.

Amnionbindegewebe sehr innig mit dem Chorionbindegewebe vereinigt. An Stellen, wo beide Schichten getrennt sind, zeigt sich das Amnionbindegewebe sehr verschmälert, strukturlos, glasig gequollen, und von Leukocyten infiltriert.

Das Chorionbindegewebe erscheint dadurch, dass die Bindegewebsfasern, teils gut erhalten, teils gequollen, sich weitmaschiger, als normal durchflechten, breiter. Die Leukocyteninfiltration ist auffallend hochgradig. An einzelnen Stellen liegen ganz dichtgedrängte Haufen von Wanderzellen, an andern ist die Infiltration geringer, wird aber nie gänzlich vermisst. Mit Immersion erkennt man, dass die Leukocyten teils runde, teils polymorphe, teils mehrere Kerne haben.

Von einem Trophoblast ist nur an wenigen Stellen etwas zu sehen, und auch an diesen sind Zellen und Kerne degeneriert. Sonst sieht man nur zwischen Chorionbindegewebe und Decidua strukturlose Massen liegen, die sehr stark von Leukocyten durchsetzt sind. Der ganze Trophoblast ist in eine krümelige Masse verwandelt, an der man einzelne Zellen nicht mehr unterscheiden kann.

Die Decidua ist im Gegensatz hierzu besser erhalten. Bindegewebe und Zellen sind deutlich erkennbar, nur ist auch hier alles von Leukocyten durchsetzt. In vielen Deciduazellen sieht man zwei Kerne mit ihrer Basis aneinanderliegend.

VII. Marie H., 36 J., I para.

Menses unregelmässig, stark, schmerzhaft. Kein Fluor. Mit 29 Jahren Abortus.

Beckenmasse: D. sp. 27,5; D. cr. 30,0; D. tr. 39,5 (?). C. ext. 21; C. diag. 11,5. m. o. 40; f. o. 38,5; s. b. 32,5; b. t. 8,5; b. p. 10; f. o. 12; m. o. 14; s. b. 9,5.

Blasensprung: Am 7. V. Abgang von Fruchtwasser. Schmerzen im Leib.

Wehenbeginn: 14. V. 9 h p. m.

Geburt: 15. V. 12 h p. m. (infolge der durch Wehenschwäche bedingten langen Austreibungsperiode und wegen Meconiumabgangs wurde die Geburt durch Zange beendigt).

Die Zellen des Amnionepithels sind auffallend platt. Nur wenige kubische Zellen sind sichtbar; zylindrische Zellen sah ich

gar nicht. An den Kernen wieder die erwähnten Degenerationserscheinungen.

Das Amnionbindegewebe ist sehr stark reduziert und zeigt vielfach glasige, homogene Struktur. Wenig Bindegewebszellen.

Auch das Chorionbindegewebe ist sehr schmal, die fibrilläre Zeichnung ist nur stellenweise erhalten.

Im Trophoblast liegen in Präparaten aus der Nähe der Placenta vielfach Zottenreste als runde Pfröpfe. In wenigen kann man die bindegewebige Herkunft noch erkennen, teils an den Bindegewebsfibrillen, teils an den gut erhaltenen Zellen mit Kernen. Bei den meisten ist aber alles in eine glasige Masse verwandelt, in der hie und da degenerierte Zellkerne auffallen, teils ist der ganze Pfropf eigentümlich blau gefärbt, was ich auf zugrunde gegangene Kerne zurückführen möchte, analog jener oben beschriebenen blauen Linie zwischen Amnion- und Chorionbindegewebe. Zwischen diesen Zottenresten liegen verschieden gut erhaltene Teile von Trophoblast. An Präparaten von der Stelle des Eihautrisses sieht man keine Zottenreste. Hier ist der Trophoblast weit schlechter erhalten. Neben Stellen, an denen sich ein Balkenwerk von dicken, mit van Gieson sich grell rot färbenden Strängen findet, in dessen Maschen degenerierte Trophoblastzellen liegen, sieht man strukturlose, amorphe, körnige Massen, die bei der gleichen Färbung sich gelb gefärbt haben, und in denen vielfach Zelltrümmer sichtbar sind. Sowohl in dem erst beschriebenen als auch in diesem Präparate sind mässige Leukocyteninfiltrationen vorhanden.

Auch die Decidua ist durchsetzt von diesen gelben amorphen Massen. Daneben findet sich aber gut erhaltenes Deciduagewebe, das wieder reichlich von Leukocyten infiltriert ist.

VIII. Mayer.

Poliklinische Geburt.

Geburtsgeschichte nicht zu erhalten. Vorzeitiger Blasensprung konstatiert.

Die Zellen des Amnionepithels weisen eine eigentümliche Körnelung auf. Neben den beschriebenen Kerndegenerationen finden sich Zellen, in denen überhaupt kein Kern sichtbar ist, andere in denen er nur ungefärbt erscheint.

Das verschmälerte Amnionbindegewebe ist hinsichtlich seiner Struktur nur wenig verändert.

Das Chorionbindegewebe ist nicht nur verschmälert, sondern die feinen Fibrillen durchflechten sich viel weitmaschiger, als normal, und bilden so weite Maschen, in denen nur sehr wenige Zellen mit meist normalen Kernen liegen.

Im Trophoblast sind auch hier, wenigstens an den Präparaten aus der Placentarumgebung, Zottenreste zu sehen mit denselben Degenerationserscheinungen, wie am vorigen Präparate. Die Trophoblastschicht ist sehr unregelmässig gestaltet; bald bildet sie eine breite Zone, bald ist sie nur auf 1—2 Zelllagen reduziert, von denen aus sich fingerförmige Fortsätze in die Decidua hineinerstrecken. Die Zellen sind nur zum geringsten Teile normal erhalten; grosse Strecken sind wieder eingenommen von den amorphen Massen mit Zelltrümmern. Daneben imponieren Blutungen: rote und weisse Blutkörperchen, zwischen ihnen Fibrinnetze, liegen in Höhlen von zerstörtem Gewebe. Teils sind die Erythrocyten einzeln gut erkennbar, teils sind sie zu Schollen zusammengebacken.

Die Decidua ist im wesentlichen gut erhalten. Die wenigen Leukocyten überschreiten kaum die Grenze des normalen.

IX. Frau N., 23 J., II para.

I. Geburt normal.

Beckenmasse: D. sp. 26; D. cr. 29; D. tr. 30,5; D. tub. is. 8,5; C. ext. 19,5; C. diag. 11¾; m. o. 34; f. o. 31; s. b. 28; b. t. 6,5; b. p. 8,5; f. o. 10; m. o. 12; s. b. 8,5.

Blasensprung: 21. VII. (Weite des Muttermundes Dreimarkstück gross.)

Wehenbeginn: 23. VII. 12 h 30 p. m.

Geburt: 23. VII. 6 h 40 a. m. II. H. H. L.

Amnionepithel normal.

Amnionbindegewebe ist ebenso wie das Chorionbindegewebe hinsichtlich seiner Dicke bedeutend reduziert. Die Zeichnung im Amnionbindegewebe ist nicht sonderlich alteriert. Im Chorionbindegewebe fällt eine starke leukocytäre Infiltration auf. Diese nimmt nach dem Trophoblast hin bedeutend zu. Von einem solchen kann man aber eigentlich gar nicht reden. Er wird nur durch einige grosse blasige Zellen angedeutet; im übrigen liegt

an seiner Stelle zwischen Chorionbindegewebe und Decidua ein Detritus, der aufs dichteste von Leukocyten durchsetzt ist.

Die Leukocyteninfiltration in der Decidua ist wesentlich geringer. Die Degenerationsprozesse haben aber auch hier das Gewebe stellenweise in unkenntliche Massen umgewandelt.

X. Auswärtiger Fall.

Vorzeitiger Blasensprung konstatiert, sonst keine Mitteilungen.

Die Einlegung der Präparate in Formol fand erst 6 Stunden nach der Geburt statt.

Am Amnionepithel sehr viele Schrägschnitte, was häufig mehrschichtiges Epithel vortäuscht. Es lässt sich aber bei genauerer Betrachtung stets die Einschichtigkeit dartun.

Die dem Epithel benachbarte Schicht des Amnionbindegewebes ist völlig homogen, ohne jede erkennbare Struktur. Die darauffolgende Schicht ist besser erhalten.

Das Amnionbindegewebe hängt stellenweise sehr fest mit dem Chorionbindegewebe zusammen, so dass eine deutliche Grenze nicht zu ziehen ist. Neben völlig zelllosen Partien findet man solche mit Zellvermehrung. Direkte Teilungsvorgänge habe ich an solchen Stellen nicht gefunden. Geringe Leukocyteninfiltrationen.

Der Trophoblast zeigt glasig gequollene Balken; durch Zusammenfliessen solcher Balken entstehen bisweilen grosse homogene Schollen. Die Zellen zeigen die verschiedenen, schon mehrfach beschriebenen Degenerationszustände. Die Breite des Trophoblastes wechselt: neben ein- bis zweireihigen Lagen findet man breite, vielreihige Stellen, zwischen diesen wieder an gewissen Präparaten Reste von Chorionzotten. Eine hier schwach beginnende Leukocyteninfiltration steigert sich nach der Decidua hin.

Diese zeigt ein relativ gut erhaltenes Bindegewebsnetz, dessen Maschen zum grössten Teil von Deciduazellen eingenommen sind. Wo diese fehlen, findet sich dichte Leukocytendurchsetzung. In vielen Deciduazellen bemerkt man Vakuolen, ähnlich den in den Amnionepithelien beschriebenen.

Überblicken wir nun im Zusammenhang die Bilder, die sich uns an den verschiedenen Präparaten der 10 Fälle darboten, so können wir zu folgendem Resultate kommen:

Makroskopisch ergibt sich an den Eihäuten nichts Pathologisches, ausser einer festeren Adhärenz zwischen Amnion und Chorion. Diese Adhärenz ist auch mikroskopisch deutlich erkennbar.

Das Amnionepithel erweist sich in keinem Falle hochgradiger pathologisch verändert, als es normal vorkommt. Die Form der Zellen variiert ebenso mannigfach, als wir es bei normalen Präparaten gefunden haben. Auf die eigentümliche pallisadenartige Form der Zellen in Fall V. ist wohl als auf eine weitergehende Variation kein besonderer Wert zu legen.

Die beiden Bindegewebsschichten dagegen, sowohl die des Amnion, wie die des Chorion, zeigen weitgehende pathologische Veränderungen. Eine Reduktion hinsichtlich ihrer Breite ist in den meisten Fällen vorhanden. Wichtiger als diese sind die glasigen Quellungen, welche man findet. Wie schon oben kurz erwähnt, tritt diese Beschaffenheit des Gewebes am besten bei Färbung nach van Gieson hervor, bei der derartige Stellen leuchtend rot erscheinen. Diese Reaktion soll ein Anzeichen für hyaline Degeneration sein. Da also einerseits sowohl die Form und das Aussehen der Massen, wie auch die Färbung für Hyalin sprechen — es käme höchstens noch Kolloid in Betracht — anderseits das ihm ähnliche Amyloid durch Fehlen der charakteristischen Reaktionen ausgeschlossen werden kann, so können wir mit Fug und Recht diese Degenerationserscheinungen als hyaline Degeneration bezeichnen. Man könnte sich vorstellen, dass diese die Folge eines Entzündungsprozesses wäre, auf dessen Vorhandensein man aus den mehr oder minder ausgedehnten Leukocyteninfiltrationen schliessen darf. Es muss allerdings betont werden, dass hier auch normalerweise ohne entzündliche Ursache eine gewisse geringe Degeneration stattfindet, und es ist daher schwer zu bestimmen, wieviel auf Rechnung der Entzündung zu setzen ist. Auch die festere Adhärenz zwischen Amnion- und Chorionbindegewebe liesse sich vielleicht dadurch erklären, dass die Zwischensubstanz zwischen den beiden Bindegewebsschichten schwindet, und dass eine entzündliche Verwachsung zustande kommt. Im Einklang mit allen diesen Prozessen stehen natürlich auch die Kernveränderungen: der Verlust

der Färbbarkeit (Karyolysis), der Zerfall in Körnchen (Karyorrhexis) und die Verkleinerung und Verdichtung mit intensiverer Färbbarkeit (Pyknose). Während wir hier die Degenerationserscheinungen noch in ihren Anfängen erblicken, zeigt sich ein fortgeschrittenerer Zustand im Trophoblast und in den ihm benachbarten Teilen des Chorionbindegewebes. Man findet wohl auch hier noch die Anfangsstadien des Prozesses in jenen dicken glasigen Balken, in den geschrumpften, sich schlecht färbenden Zellen, in den mannigfach veränderten Kernen; jene amorphen körnigen Massen aber, durchsetzt von Kerntrümmern und Leukocyten, repräsentieren den Folgezustand, eine Koagulationsnekrose. Daneben die Begleiterscheinungen einer Entzündung: die Neubildung von Gefässen. Denn jene Blutgefässquerschnitte im Trophoblast und den benachbarten Teilen des Chorionbindegewebes sind wohl nicht anders, denn als neugebildet aufzufassen. Wenn auch direkte Sprossen nicht nachgewiesen werden konnten, so spricht doch schon das Vorkommen von Gefässen überhaupt in jenen sonst absolut gefässfreien Gewebspartien für eine Neubildung. Wie bestimmen wir nun aber die Herkunft einerseits der glasigen Balken, anderseits der Detritusmassen? Es sind zwei Möglichkeiten vorhanden: entweder sie sind bindegewebigen Ursprungs oder epithelialen. Das Netz glasiger Maschen kann man recht gut aus den Bildern protoplasmatischer Netze, wie sie oben bei normalen Präparaten beschrieben sind, ableiten, und da diese höchstwahrscheinlich durch das Randprotoplasma der Trophoblastzellen gebildet werden, so könnten wir hier auch an der epithelialen Abkunft festhalten. Wie dort besteht aber auch hier die Schwierigkeit, die rote Färbung bei van Gieson zu erklären. van Giesonsche Farblösung färbt Bindegewebe rot, Zellprotoplasma gelb; dementsprechend soll sich bindegewebiges Hyalin auch leuchtend rot, epitheliales gelb färben (was übrigens nicht unbestritten ist). Hiernach müssten wir das hyaline Balkennetz für bindegewebig halten. Wollen wir nun mehr Wert auf die Färbung als auf die Ähnlichkeit mit den normalen Präparaten legen? Ich glaube, die Färbung des Hyalins, resp. die Unterscheidungsmöglichkeit zwischen bindegewebigem und epithelialem ist nicht so sicher, als dass wir eine feste Entscheidung fällen könnten. Wir müssen es hier also auch wie bei normalen Präparaten unentschieden lassen; möglicherweise kommt beides vor: die glasigen Massen sind durch hyaline Degeneration sowohl von

Trophoblastzellen, als auch von Bindegewebe, das vielleicht aus der Decidua stammt, vielleicht primär im Trophoblast vorhanden ist (cf. Beschreibung der normalen Präparate) entstanden. Das gleiche werden wir wohl auch für die gelb gefärbte Detritusmassen annehmen müssen, obwohl die Färbung hier umgekehrt für epithealialen Ursprung sprechen würde. Ganz besonders fällt für die bindegewebige Auffassung ins Gewicht, dass wir solche Herde auch in der bindegewebigen Decidua finden.

Nun zu jenen Bildern, an denen nur eine oder zwei Reihen von Trophoblastzellen sichtbar sind, von denen aus sich hier und da fingerförmige Fortsätze in die Decidua hineinerstrecken. Auch normalerweise finden wir ja keine scharfe Grenze zwischen Trophoblast und Decidua; auch normal findet ein Zugrundegehen von Trophoblastzellen statt, und an ihre Stelle wuchert die Decidua. Findet nun ein hochgradiger Schwund von Trophoblastzellen statt, ganz besonders aber ein herdweiser, so werden an einzelnen Stellen Säulen von Trophoblastzellen stehen bleiben, während daneben Decidua an Stelle der zugrunde gegangenen Zellen getreten ist. Auf diese Weise erklären sich solche Bilder mit Leichtigkeit.

Ich möchte hier noch anfügen, dass in einem Fall (III) von seiten der Klinik die Placenta histologisch untersucht wurde, und dass sich dabei völlig übereinstimmende Resultate ergaben. Ich entnehme dem Bericht folgendes: „Decidua ohne Besonderheiten. Zotten auseinandergedrängt, klein, gleichsam zerzaust. Zottenstroma ganz vereinzelt entzündlich infiltriert. Syncytialer Überzug der Zotten ohne Abnormitäten. Zahlreiche verquollene Trophoblastsäulen und Trophoblastmassen. Chorionmembran und Bindegewebe, sowie Amnion ohne Anomalien."

Inwieweit nun meine Befunde und Erklärungen mit den Resultaten des einzigen Autors, der sich bisher damit beschäftigt hat, übereinstimmen, sollen die folgenden Mitteilungen dartun, die ich der Arbeit von Tonini[1]) entnehme.

Makroskopisch findet er „Amnion und Chorion fest verwachsen und ohne Verletzungen nicht trennbar".[2]) Dieser Befund stimmt mit dem meinigen überein. Bezüglich des Amnion schreibt er: „Das Amnion zeigt sich an einzelnen Stellen von Epithel entblösst, und eingenommen von einem ulcerativen Pro-

[1]) l c.

[2]) Ins Deutsche übertragen.

zess, die Fibrillen des Bindegewebes verwischt und mit Leukocyten infiltriert. . . . Am Rande der Ulcerationen ist das Epithel proliferiert; die Zellen liegen dort in Haufenform." Während Tonini in fast allen Fällen diese Ulcerationen an der Oberfläche des Amnion gefunden hat, habe ich etwas derartiges in keinem Falle konstatieren können. Seine Beschreibung von der haufenförmigen Anordnung der Epithelzellen am Rande einer solchen Ulceration führte mich zu der Vermutung, ob es sich da nicht möglicherweise vielleicht um Schrägschnitte handelte, wie ich sie auch häufig in meinen Präparaten fand. Man sieht an solchen Stellen das Amnionbindegewebe freiliegend, und zu beiden Seiten mehrere Zellreihen übereinander, was aber eben nur auf Faltung des abgehobenen Epithels oder des Epithels zusammen mit dem Bindegewebe und der schrägen Schnittfärbung beruht. Durch die letztgenannte Faltung des Bindegewebes sieht dieses an solchen Stellen so verändert aus, dass eine Ähnlichkeit mit Ulcerationen — besonders im Zusammenhang mit der vorhandenen Leukocyteninfiltration — nicht zu verkennen ist. Tonini beschreibt ferner „zahlreiche Blutgefässe zwischen Amnion und Chorion und zahlreiche hämorrhagische Herde". Blutgefässe zwischen Amnion und Chorion habe ich nie gefunden. Blut habe ich dort allerdings beobachtet, nur halte ich das für absolut normal. Während der Geburt kommen die Gewebe der Eihäute so mannigfach mit Blut in Berührung, dass es gar nicht wunderbar erscheint, wenn die Lücke zwischen Amnion und Chorion mit solchem angefüllt ist. Blutgefässe und hämorrhagische Herde fanden sich in meinen Präparaten nur in der Decidua, dem Trophoblast, und vereinzelt in dem obersten Teile des Chorionbindegewebes.

Was die Entzündungs- und Degenerationserscheinungen angeht, stimmen die Befunde überein: „das ganze Chorion ist von einem entzündlichen Prozess ergriffen, und infiltriert von zahlreichen Leukocyten. Im Chorionbindegewebe sieht man neben gut gefärbten Bindegewebsbündeln von fibrillärer Struktur Züge von keineswegs mehr fibrillärer Anordnung, homogen und wenig gefärbt . . . die Decidua ist auf eine amorphe Masse reduziert."

Auch bezüglich der Deutungen des Degenerationsprozesses finde ich mich in Übereinstimmung mit Tonini. Er schreibt: „. . . Diese Degeneration hat ganz das Aussehen von Hyalin... Ich glaube daher, dass es sich um eine Koagulationsnekrose

handelt . . . Aus dem Detritus der nekrotisierten Elemente und aus der flüssigen Substanz, die aus dem zugrundegegangenen Protoplasma stammt, bilden sich durch Koagulationsprozesse diese Massen von amorpher Substanz."

Nachdem wir so die pathologischen Prozesse, die sich in den Eihäuten abspielen, beschrieben und zu deuten versucht haben, können wir uns die Frage vorlegen: sind die Eihäute dadurch so verändert, dass sich ein vorzeitiger Blasensprung erklären liesse? Meiner Meinung nach muss die Frage unbedingt bejaht werden. Zunächst die geringere Dicke der Gewebe, dann aber vor allen Dingen die hyalinen Degenerationen, die Zerfallerscheinungen machen es leicht verständlich, dass die Gewebe so zerreisslich und wenig widerstandsfähig werden, dass sie den Wehendruck nicht aushalten können; ja die Brüchigkeit geht in Fällen hochgradiger Veränderung sogar so weit, dass selbst der geringe Druck der Bauchpresse auf den Uterus, wie z. B. bei einem Hustenanfall (cf. Fall VI) eine Ruptur herbeiführen kann.

Ziehen wir nun noch die Beckenmasse und kindlichen Kopfgrössen in Betracht, so müssen wir sagen, dass wesentliche Verkürzungen der C. ext. und diag. nur in einem Falle vorliegen (Fall III). Nehmen wir als Normalmass, wie allgemein üblich, für die C. diag. 12,5—13 cm an, und für die C. ext. 20 cm, so finden wir allerdings bei fast allen Becken eine geringe Verkürzung. Die kindlichen Kopfmasse zeigen in beinahe allen Fällen eine Vergrösserung des m. o. und des f. o. Planum. Die anderen Masse sind so wenig übereinstimmend, dass man wohl keine weitgehenden Schlüsse aus ihnen ziehen kann. Ich glaube daher, dass man in Anomalien des Beckens und des kindlichen Kopfes nicht die Hauptursache des vorzeitigen Blasensprunges zu suchen haben wird, wiewohl ich die Möglichkeit einer Begünstigung durch diese Umstände zugebe.

Können wir nun endlich etwas über die Ätiologie des ganzen Prozesses sagen? Wenn man in Erwägung zieht, dass die hochgradigsten Veränderungen, sowohl leukocytäre Infiltration, als Zerfalls- und Degenerationsprozesse vom Amnion nach der Decidua hin zunehmen, so liegt wohl die Vermutung nahe, dass der Entzündungsprozess von der Decidua ausgegangen ist. Da ich ander-

seits an der Amnionoberfläche niemals pathologische Veränderungen gefunden habe, so kann wohl für fast alle Fälle eine Entstehung des Prozesses von dort aus für ausgeschlossen angesehen werden. Im Fall IX allerdings ist der Entzündungsprozess in der Decidua wesentlich geringer als im Chorion. Man könnte da an ein primäres Ergriffensein des placentaren Chorion denken, und sich vorstellen, dass von da aus der Prozess sich auf das übrige Chorion ausgebreitet hat. Wir hätten es also hier mit einer vom Fötus ausgehenden Erkrankung zu tun. Da dieser Fall aber der einzige seiner Art ist, so kommt er für die Beurteilung des Ausgangsortes des Prozesses nicht allzusehr in Betracht. Und im Gegensatz zu Tonini, der, gestützt auf seine am Amnion beschriebenen Ulcerationen auch einen Ausgang der Entzündung „von der Oberfläche oder der Wand des Amnion" für erwiesen hält, möchte ich den Ausgangspunkt des Prozesses fast ausschliesslich in die Decidua verlegen, eine fötale Entstehung zum mindesten für sehr zweifelhaft halten.

Es liegt nun sehr nahe, nach Erkrankungen des Uterus resp. seiner Schleimhaut zu suchen, die schon vor Beginn der Gravidität bestanden haben, und die nach Eintritt der Schwangerschaft dann von der erkrankten Schleimhaut auf die aus dem Bindegewebe sich bildende Decidua und von ihr auf die übrigen Eihäute übergriffen. Von Endometritis, an die man zuerst denken muss, ist in der Vorgeschichte meiner Fälle nichts bemerkt, was natürlich nicht viel beweisen kann, da die Patientinnen alle erst nach Beginn der Gravidität untersucht wurden. In Fall III ist aber Gonorrhoe konstatiert, in Fall IV und VII hat je ein Abortus stattgefunden, im Falle V sollen abnorm feste Verwachsungen der Placenta mit dem Uterus bestanden haben, in Fall VI sind vier Frühgeburten vorhergegangen, alles Dinge, die mit Wahrscheinlichkeit auf eine Erkrankung des Uterus hindeuten. Ein häufigeres Vorkommen des vorzeitigen Blasensprunges bei derselben Frau würde sehr für eine im Genitale liegende Ursache sprechen; im Falle VI ist bei der dritten Geburt schon ein vorzeitiger Blasensprung konstatiert worden. Natürlich ist das vorliegende Material viel zu gering, um daraus sichere Schlüsse auf das Zusammentreffen von Uteruserkrankungen (Endometritis) und vorzeitigem Blasensprung ziehen zu können; dazu sind lange Beobachtungen nötig, die hier nicht vorliegen.

Mehr des Vergleiches halber möchte ich hier die Beschreibung von drei Präparaten anfügen, die von Eihäuten entnommen wurden, welche einem verspäteten Blasensprunge resp. einer notwendig gewordenen künstlichen Sprengung der Eihautblase entstammen.

I. Sophie B., 22 J., I para.

Beckenmasse: D. sp. 27,5; D. cr. 30; D. tr. 33,5; D. tub. is. 9¾; C. ext. 20; m. o. 37,5; f. o. 33,5; s. b. 31,5; b. t. 8; b. p. 9; f. o. 12¼; m. o. 14; s. b. 10,5.

Wehenbeginn: 11. VI. 12 h a. m.

Blasensprung: 11. VI. 8 h 10 p. m. (Blase wurde künstlich gesprengt).

Geburt: 11. VI. 10 h p. m.

Eihäute etwas derb. II. H. H. L.

Makroskopisch fiel mir auf, dass das Amnion, mit Ausnahme des Teiles, mit dem es fest die Placentarfläche überzog, von dem Chorion völlig losgelöst war. Es ist aber natürlich sehr leicht möglich, dass hier eine künstliche Lostrennung bei den Manipulationen, die mit der künstlichen Sprengung der Blase zusammenhingen, stattgefunden hat.

Mikroskopisch fällt an den Zellen des Amnionepithels wieder jene schon bei Fall V beschriebene eigentümliche Form auf. Es sind ausserordentlich hohe zylindrische, pallisadenförmige Zellen mit gut gefärbtem Protoplasma, in dem wieder die bekannten Vakuolen zu sehen sind. Die Kerne von meist runder Form liegen an den äusseren Enden der Zellen; in den meisten ist ein deutliches Chromatinnetz sichtbar, einige zeigen Zustände der Pyknose. Das Amnionbindegewebe ist völlig normal. Ebenso verhält sich das Chorionbindegewebe. Es weicht strukturell in keiner Weise von normalen Präparaten ab.

Der Trophoblast ist bei mittlerer Breite gut erhalten. Die Zellen sind mehr oder minder normal: bei den meisten färbt sich das Protoplasma mit Eosin deutlich rot; der Kern von variabler Form zeigt bald ein deutliches Chromatinnetz, bald finden sich Bilder, welche einer Pyknose, Karyolyse und Karyorrhexis entsprechen.

Auch die Decidua unterscheidet sich in nichts von normalen Befunden. Bindegewebsnetz und Zellen haben normale Anordnung, Färbung und Struktur.

In keiner der drei Häute ist von einer merklichen Leukocyteninfiltration etwas zu sehen.

II. Marie W., 26 J., I para.

Beckenmasse: D. sp. 26; D. cr. 28; D. tr. 31; D. tub. is. 9,5; C. ext. 20,5; C. diag. 11,5. m. o. 39; f. o. 37; s. b. 32; b. t. 8; b. p. 9,5; f. o. 12; m. o. 13,5; s. b. 9.

Wehenbeginn: 15. V. 12^{h} p. m.

Blasensprung: 17. V. 4^{h} a. m. (Die über dem vorliegenden Kopfe gespannte Blase wird in der Vulva gesprengt. Kein Vorwasser; Nachwasser grünlich verfärbt).

Geburt: 17. V. 4^{h} a. m. II. H. H. L.

Das Amnion muss durch die Manipulationen bei der Blasensprengung losgelöst worden, und dann bei der Geburt völlig abgerissen sein. Denn an allen drei Präparaten, die ich den Eihäuten an den oben genannten Stellen entnahm, musste ich bei der mikroskopischen Betrachtung ein Fehlen des Amnion konstatieren.

Das Chorionbindegewebe ist bedeutend verbreitert. Die Faserdurchflechtung ist eine sehr innige. Trotzdem sind die Fasern alle ganz distinkt gefärbt, von hyalinen Degenerationen ist nichts zu sehen. Im Verhältnis zu der vermehrten Menge der Fasern treten die Zellen an Zahl bedeutend zurück. Eine deutliche Kernstruktur ist nicht zu erkennen.

Der Trophoblast ist in der bekannten Form überall deutlich ausgebildet. Die Breite schwankt: neben einer Gruppierung in vielfachen Zellreihen sieht man nur zwei bis drei Reihen übereinander liegen. Besonders an solchen Stellen, aber auch sonst ist die angrenzende Decidua eigentümlich verändert. Man sieht breite Züge von feinen Bindegewebsfasern hauptsächlich längs verlaufend, einige auch in schrägem Verlauf, so dass nicht, wie sonst, eine netzförmige Anordnung resultiert, sondern eine parallelfaserige Zeichnung auftritt. Zwischen diesen Fibrillen liegen aber keine Deciduazellen; es sind überhaupt nur sehr wenig Zellen vorhanden, und von diesen ist auch nur der Kern durch Färbung kenntlich, ein Protoplasma ist nicht zu erkennen. Das normale Flechtwerk der Decidua beginnt erst in einiger Entfernung vom Trophoblast, und auch hier fällt noch eine stärkere Bindegewebs-

entwicklung auf. Im übrigen sind die vorhandenen Deciduazellen normal.

Von leukocytärer Infiltration ist nichts zu sehen.

III. Marie K., 31 J., VI para.

Rachitis. Seit der Pubertät besteht postmenstrualer Ausfluss. Bei der II. und IV. Geburt starker Blutverlust. Seit zirka 14 Tagen besteht starker Ausfluss.

Beckenmasse: D. sp. 26; D. cr. 27,5; D. tr. 31; D. tub. is $9^3/_4$; C. ext. 19; C. diag. 12. m. o. 38; f. o. 34; s. b. 30; b. t. 9; b. p. 10; f. o. 11; m. o. 13,5; s. b. 9.

Vaginalsekret: eiterig, zersetzt riechend. Mikrosk.: Eiterzellen, wenig Stäbchen, indiff. Kokken.

Wehenbeginn: 21. VI. 5 h a. m.

Blasensprung: 21. VI. 9 h a. m. (Geburt in der Glückshaube).

Geburt: 21. VI. 9 h a. m. I. H. H. L.

Eihäute: Amnion zerrissen, unvollständig, desgleichen die Decidua unvollständig.

Wie im vorigen Falle fehlt auch hier an den mikroskopischen Präparaten das Amnion.

Auch hier findet sich eine Verbreiterung des Chorionbindegewebes. Die feinfibrilläre Struktur ist aber deutlich erkennbar. Im Gegensatz zum vorigen Fall besteht hier stellenweise eine deutliche Zellvermehrung.

Im Trophoblast sind noch Zottenreste vorhanden, teils von normal fibrillärer Struktur, meist aber hyalin degeneriert. Die Zellen sind nur teilweise gut erhalten, sie sind geschrumpft, färben sich mangelhaft; die Kerne zeigen mannigfache Degenerationserscheinungen.

In den Maschenräumen der Decidua liegt viel ausgetretenes Blut, das wohl bei der Durchblutung der Decidua während der Geburt dorthin gelangt ist. Im übrigen findet man auch hier jene im vorigen Falle beschriebene fibrilläre Struktur, nur nicht in so hohem Grade, wie dort. Die Struktur der übrigen Decidua nebst ihren Zellen ist teils durch das viele Blut sehr schwer zu erkennen, teils ist sie auf einen ganz dünnen Saum reduziert, was ja auch mit der in der Geburtsgeschichte angegebenen Unvollständigkeit übereinstimmt.

Ich füge hier die Ergebnisse der histologischen Untersuchung an, die von seiten der Klinik angestellt und in der Geburtsgeschichte bemerkt sind: „In der Placenta Zotten sehr klein, dicht gedrängt, vielfach schleimig degeneriert. An den Gefässen Endothelwucherungen. Verdickung des Chorion laeve. Schleimige Degeneration des Nabelstrangs."

Resümieren wir nun das in den drei Fällen Gefundene, so müssen wir makroskopisch als bemerkenswert die Loslösung des Amnion vom Chorion notieren; denn wenn ich sie auch selbst nur an einem Falle konstatieren konnte, so spricht doch das Fehlen des Amnion in den beiden anderen Fällen auch für die Möglichkeit einer leichteren Lösung von Amnion und Chorion, die eben, wie oben schon angegeben, wahrscheinlich durch die Manipulationen bei der künstlichen Sprengung und die Geburt selbst geschehen ist.

Mikroskopisch ist beachtenswert die Verbreiterung des Chorionbindegewebes und die fibrilläre Struktur der Decidua. Im übrigen weichen die Befunde nicht von denen normaler Eihäute ab.

Ich wage es nicht, auf Grund dieser drei Fälle, etwa aus der Beschaffenheit der Eihäute den verspäteten Blasensprung erklären zu wollen. Immerhin würde das verbreiterte Chorionbindegewebe und die dichtfaserige Struktur der sonst so labilen Decidua eine grössere Resistenz der Eihäute verständlich machen.

Es wäre nun aber noch die Frage zu erörtern, ob nicht andere Momente gefunden werden könnten, die entweder allein oder bei gleichzeitigem Vorhandensein von resistenteren Eihäuten den verspäteten Blasensprung erklären könnten.

Wehenschwäche ist wohl ein Grund; aber von einer solchen ist in der Geburtsgeschichte nichts bemerkt, und dann spricht eine Vorwölbung der Eiblase bis in die Vulva (Fall II) auch dagegen.

Ein zweites Moment, das zu berücksichtigen wäre, ist das Verhältnis von mütterlichem Becken und kindlichem Kopfe. Man hat sich vorgestellt, dass bei einer gewissen übereinstimmenden Konfiguration von Becken und Kopf, dieser bei seinem Vorrücken die Kommunikation von Vorwasser und Fruchtwasser sehr früh abschneide. Auf diese Weise wirkt der ganze Wehendruck nicht auf den vorderen Eiblasenpol, sondern auf den Kopf, und der Blasensprung bleibt aus. In unseren Fällen nun kann man

von einer Übereinstimmung von Becken und Kopf nichts konstatieren: die Becken erscheinen eher etwas eng und die Köpfe zu gross, also Verhältnisse, die eher einen vorzeitigen Blasensprung erwarten liessen.

Weder die histologischen Untersuchungen also, noch die von seiten der Mutter oder des Kindes wirkenden Momente sind imstande, uns den verspäteten Blasensprung zu erklären.

Natürlich berechtigen die Ergebnisse dieser drei Fälle absolut nicht dazu, die Möglichkeit auf diese Weise zu einer Erklärung zu gelangen, zu verwerfen. Im Gegenteile, viele und genaue Messungen des Beckens und des Kopfes, und weitere mikroskopische Untersuchungen der Eihäute werden sicherlich viel dazu beitragen, zu einer befriedigenden Lösung der Frage zu gelangen.

Es ist mir eine angenehme Pflicht, auch an dieser Stelle Herrn Prof. Dr. Schottlaender für die Anregung zu dieser Arbeit, sowie für die weitgehende Unterstützung während derselben bestens zu danken.

Herrn Geh. Rat v. Rosthorn gestatte ich mir, für die Erlaubnis, in seiner Klinik zu arbeiten, und für Überlassung des Materials ergebenen Dank zu sagen.

Literatur.

1. Dr. Tonini: „Sulla rottura precoce delle membrane ovulari umane." Annali di Ostetricia e Ginecologia. Anno XXV. Gennaio 1903, No. 1.

2. Dohrn, Monatsschrift für Geburtskunde etc. Bd. 26.

3. Winogradow, R. Virchow's Arch. Bd. 54.

4. Kölliker, Handb. der Entwickelungsgeschichte des Menschen und der höheren Tiere. II. Aufl.

5. Veit, Handbuch der Geburtshilfe.

6. Hotz, Anna, Über das Epithel des Amnion. Dissert. Bern 1877.

7. M. Lange, Zeitschr. f. Geburtshilfe und Gynäkologie. Bd. 28.

8. Runge, Lehrbuch der Geburtshilfe. VI. Aufl.

9. Bumm, Grundriss zum Studium der Geburtshilfe. II. Aufl.

10. Stöhr, Lehrbuch der Histologie. 10. Aufl. 1903.

11. Dr. Giuseppe Raineri, Il Tessuto elastico negli annessi fetali a varie epoche della gravidanza. Vercelli 1901.

12. Ersilio Ferroni, Sulla presenza e sulla distribuzione delle cosidette Mastzellen nella membrana Amnios. Annali d'Ostetricia e Ginecologia. Luglio 1898.

1.

3.

Lith. Anst. v. J. Arndt Jena.

1.



4.

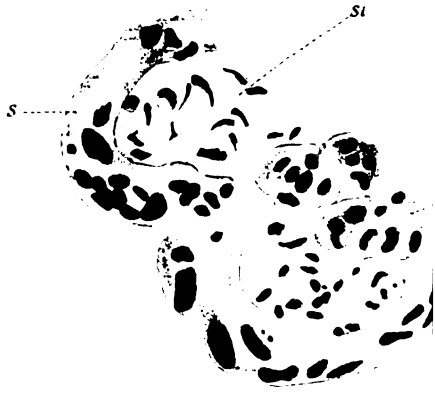

2.

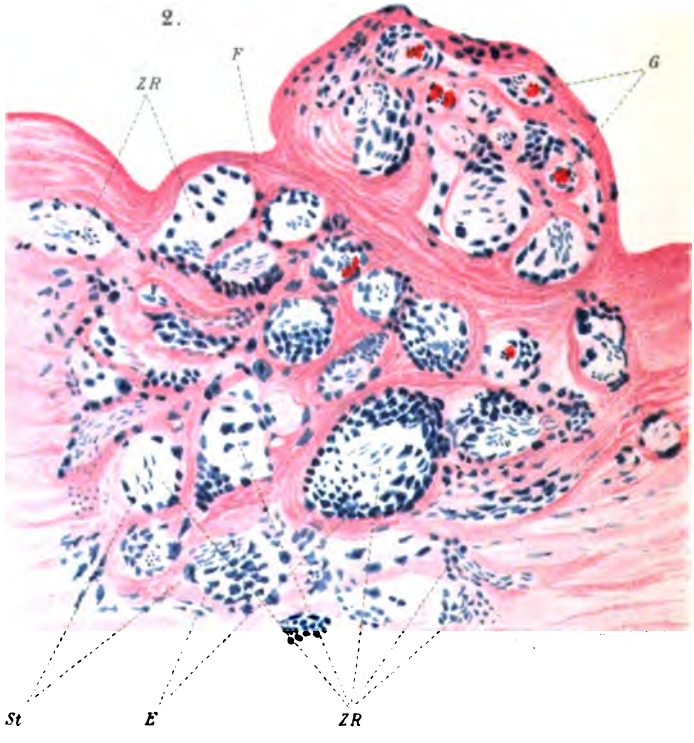

5.

8.

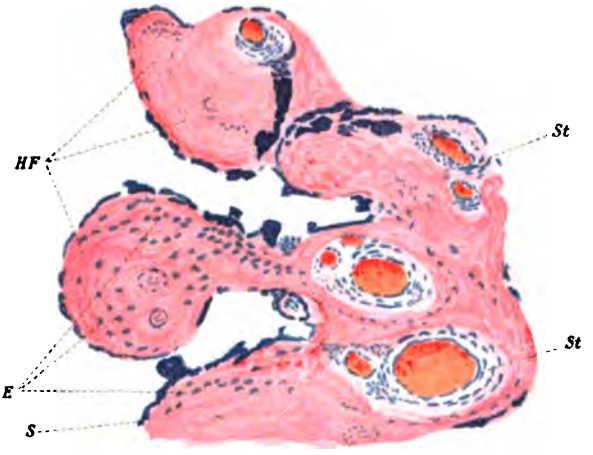

7.

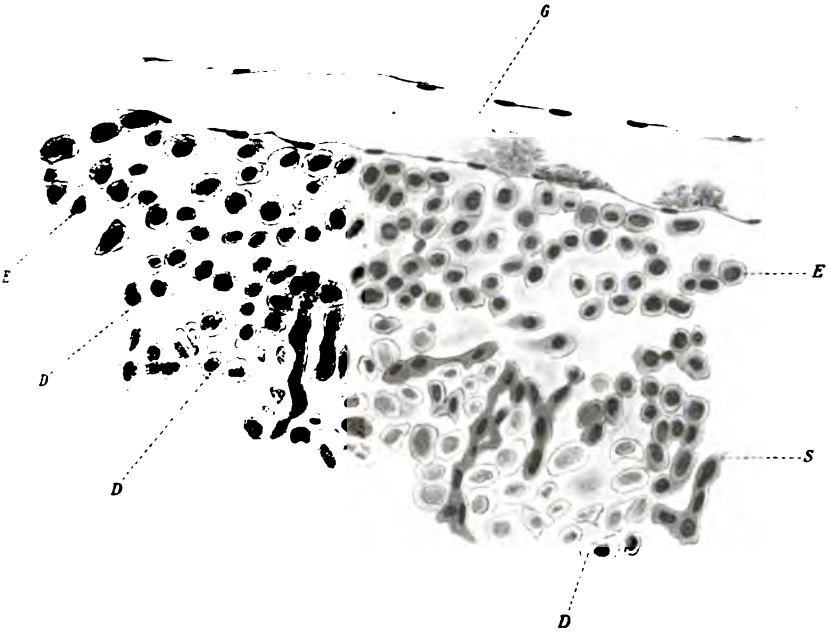

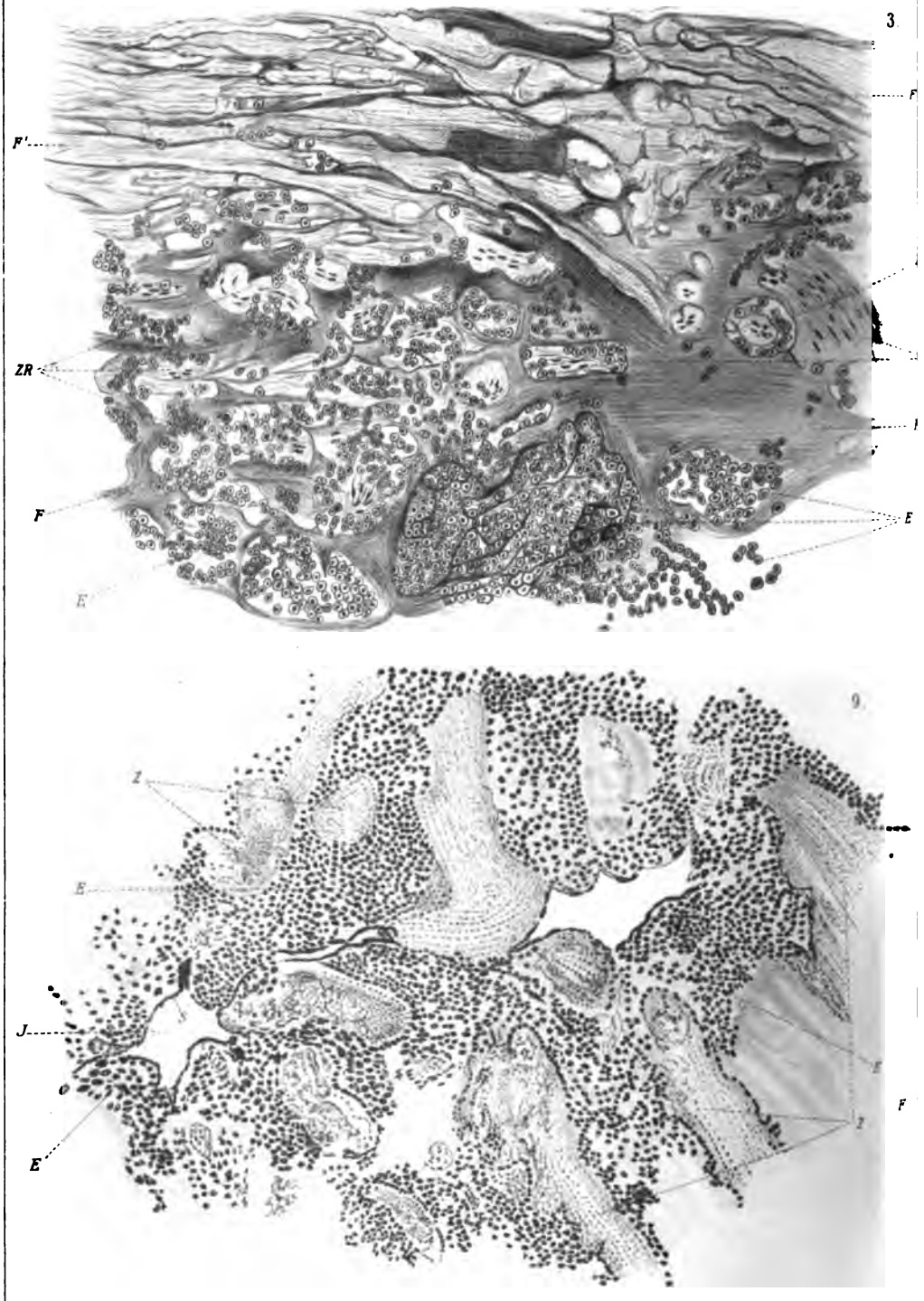

Schickele gez.

Verlag von Georg

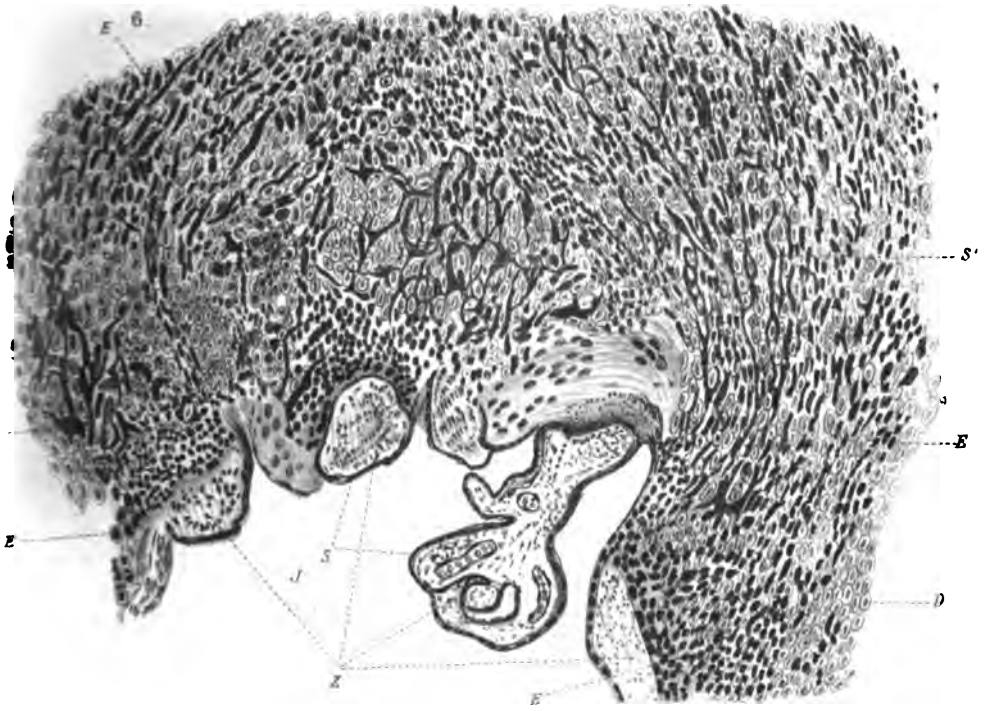

10.

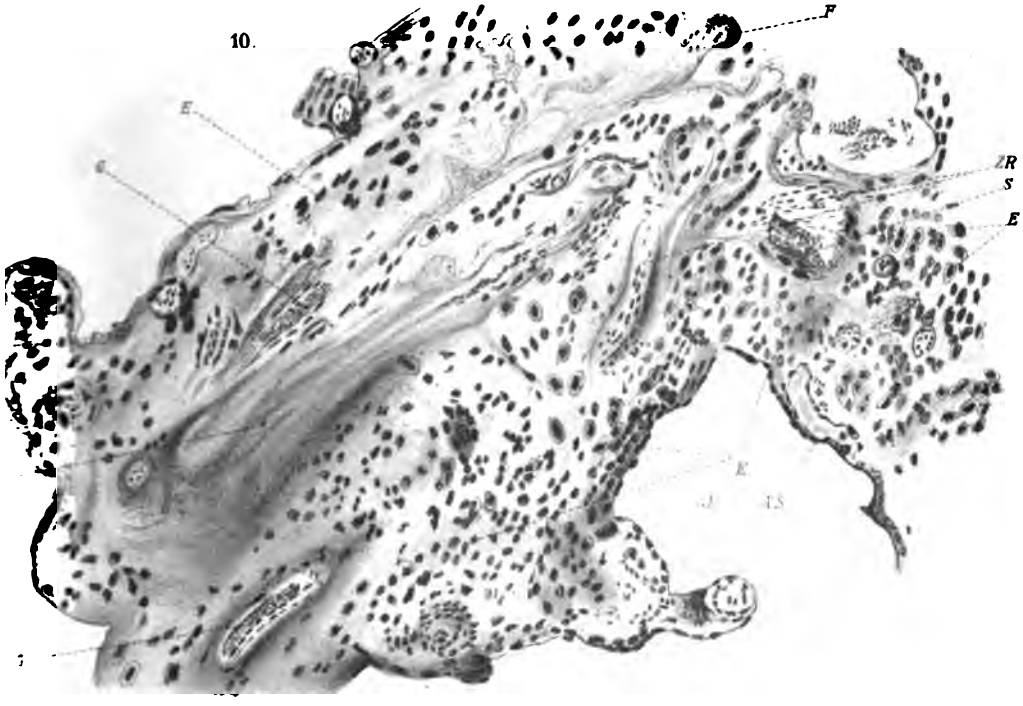

Leipzig.

Lith Anst. v. J. Arndt, Jena.

Verlag von Georg Thieme in Leipzig.

Soeben erschien:

Handbuch

der

Cystoskopie

von

Professor Dr. **Leopold Casper**

Zweite umgearbeitete und vermehrte Auflage.

Mit 116 Abbildungen und 13 Tafeln.

M. 16.—, geb. M. 17.20.

Zu beziehen durch jede Buchhandlung.

Die

Beiträge

zur

Geburtshilfe und Gynaekologie

erscheinen unter Redaktion von

A. Hegar

Geheimer Rat, Professor an der Universität Freiburg i. Br.

und unter Mitwirkung der Vorstände von 20 Universitäts-Frauenkliniken.

Jedes Heft hat einen Umfang von ca. 10 Druckbogen; drei solcher Hefte bilden einen Band. Pro Jahr erscheinen mindestens 3 Hefte. Der Subskriptionspreis der einzelnen Hefte ist bei kostspieligster Ausstattung an Tafeln und Abbildungen sehr niedrig bemessen, um die Subskription, die jemals für einen Band Geltung hat, einem jeden ohne grosse Kosten zu ermöglichen.

Bisher erschienen:

Band I (1898). Mit 114 Textabbildungen und 16 Tafeln Preis M. **20.40.**
Band II (1899). Mit 79 Textabbildungen und 11 Tafeln Preis M. **20.60.**
Band III (1900). Mit 24 Textabbildungen und 14 Tafeln Preis M. **20.60.**
Band IV (1901). Mit 61 Textabbildungen und 12 Tafeln Preis M. **20.60.**
Band V (1901). Mit 45 Textabbildungen und 9 Tafeln Preis M. **20.80.**
Band VI (1902). Mit 45 Textabbildungen und 11 Tafeln Preis M. **21.80.**
Band VII (1903). Mit 15 Textabbildungen und 11 Tafeln Preis M. **22.—.**
Band VIII (1904). Mit 60 Textabbildungen und 9 Tafeln Preis M. **24.—.**
Band IX (1905). Mit 90 Textabbildungen und 8 Tafeln Preis M. **23.80.**

Diese Bände können gegenwärtig noch nachbezogen werden. Bestellungen hierauf, sowie Subskriptionen nimmt jede Buchhandlung des In- und Auslandes entgegen.

Verlag von Georg Thieme in Leipzig.

Über die Bedeutung

der

funktionellen Nervenkrankheiten

für die

Diagnostik und Therapie in der Gynaekologie.

Von

Dr. B. Krönig,

Leipzig.

Mk. 2.40.

Leitfaden

für den

Gynaekologischen Operationskurs

mit Berücksichtigung der Operationen an der Lebenden.

Für Ärzte und Studierende

von

Dr. E. G. Orthmann.

Berlin.

Zweite erweiterte Auflage.

Mit Vorwort von Professor Dr. **A. Martin**

und

mit 95 zumeist farbigen Abbildungen.

Gebunden, Preis 4,50 Mk.

Leitfaden

für den

geburtshilflichen Operationskurs.

Von

Dr. Albert Döderlein,

o. ö. Professor der Geburtshilfe und Gynaekologie an der Universität Tübingen.

Sechste Auflage.

Mit 150 Textabbildungen.

Gebunden Mk. 4.—.

Zu beziehen durch jede Buchhandlung.

Verlag von Georg Thieme in Leipzig.

Deutsche medizinische Wochenschrift.

Begründet von

Dr. **Paul Börner.**

Redaktion:

Prof. Dr. **Schwalbe.**

Vierteljährlich 6 Mark.

Zeitschrift

für

diätetische und physikalische Therapie.

Redaktion:

Geh.-Rat. Prof. **E. v. Leyden,** Geh.-Rat Prof. **A. Goldscheider.**

Jährlich 12 Hefte.

12 Mark.

Lehrbuch

der

Geschlechtskrankheiten

von

Dr. **M. Joseph,** Berlin.

Vierte vermehrte und verbesserte Auflage.

Mit 54 Textabbildungen und 3 farbigen Tafeln.

M. 7.—, geb. M. 8.—.

Lehrbuch

der

Hautkrankheiten

von

Dr. **M. Joseph.**

Fünfte vermehrte und verbesserte Auflage.

Mit 70 Textabbildungen und 5 farbigen Tafeln.

M. 7.—, geb. M. 8.—.

Zu beziehen durch jede Buchhandlung.

Verlag von Georg Thieme in Leipzig.

Soeben erschien:

Die

Chronische Gonorrhoe

der

männlichen Harnröhre

und ihre Komplikationen

von

Prof. Dr. **F. M. Oberländer** und Prof. Dr. **A. Kollmann.**

Mit 135 Abbildungen und 8 Tafeln.

M. 20.—, geb. 21.50.

Zu beziehen durch jede Buchhandlung.

Collargol

Bei allen **septischen** Erkrankungen im Anschluss an das Puerperium, auch **prophylaktisch** gegen **Puerperalfieber,** in Lösung zur **intravenösen** und **rektalen** Anwendung und zu Spülungen, als **„Unguentum Credé"** zum Einreiben, als Vaginalkugeln und Stäbchen. **Collargoltabletten** (0,05 und 0.25 g) zur bequemen Herstellung dosiert. Lösungen. zum Einlegen in Wunden usw.

Unguentum Heyden

Salbe aus **Calomelol** zu **antisyphilitischen** Schmierkuren, besonders bei weiblichen Patienten. Färbt nicht, beschmutzt nicht, ermöglicht daher diskrete Behandlung. Tuben zu 60 u. 30 g.

Itrol, Silberpräparat zur Behandlung der Uterus-Gonorrhoe, Geschwüre und Entzündungen der Cervix usw.

Proben und Literatur durch

CHEMISCHE FABRIK VON HEYDEN, RADEBEUL-DRESDEN.

Verlag von Georg Thieme in Leipzig.

Vorträge über praktische Therapie

herausgegeben von

Prof. Dr. **J. Schwalbe.**

Sammlung der in der „Deutschen Medizinischen Wochenschrift" veröffentlichten klinischen Vorträge.

80 Pf. pro Heft.

Zu beziehen durch jede Buchhandlung.

Farbenfabriken
vorm. **Friedr. Bayer & Co., Elberfeld.**
Abteilung für pharmazeutische Produkte.

Somatose

hervorragendes Kräftigungsmittel,
ermöglicht in Folge ihrer günstigen Einwirkung auf die Milchabsonderung die Ernährung des Kindes an der Mutterbrust, daher von hohem Werte für

Wöchnerinnen.

Somatose regt in hohem Maasse den Appetit an.

3 bis 4 mal täglich einen Kaffeelöffel voll, gelöst in Milch, Milchkaffee, Schleimsuppen etc.

Protargol

organisches Silberpräparat zur
Gonorrhöe- und Wundbehandlung,
sowie für die Augentherapie,
insbes. auch als Prophylacticum gegen Blennorrhoea neonat. vielfach empfohlen.
Hervorragende bactericide Eigenschaften bei grösster Reizlosigkeit.

Aspirin

Trefflichster Ersatz für Salicylate, gegen dysmenorrhoische Beschwerden vielfach empfohlen.

Salipyrin,

das seit 14 Jahren auf das beste bewährte **Specificum** gegen **Influenza** leistet auch ausgezeichnete Dienste bei

zu reichlicher Menstruation
und bei Menstruations-Beschwerden

jedes, auch des klimakterischen Alters. (Dosis: Dreimal täglich ein Gramm.)

Vom Beginne der Menses gebraucht, **übertrifft Salipyrin weit die Secale- und Hydrastis-Präparate,** indem es die Dauer und Stärke der Menstrualblutung ganz erheblich vermindert.

Sehr schätzenswert ist dabei zugleich die **nervenberuhigende** Wirkung des Salipyrins, das frei von schädlichen Nebenwirkungen ist.

Eingehende Untersuchungen in den Frauenkliniken von Prof. Dr. Löhlein-Giessen †, Prof. Dr. Martin-Berlin und Privatdozent Dr. Beuttner-Genf u. a. haben die Bedeutung des Salipyrins bei Gebärmutterblutungen bestätigt.

Literatur zu Diensten.

Chemische Fabrik von J. D. RIEDEL,
Aktiengesellschaft. Berlin N. 39.

Ein Naturschatz von Weltruf.

Von der ärztlichen Welt mit Vorliebe und in mehr als 1000 Gutachten empfohlen.

Saxlehner's Bitterwasser Hunyadi János

Das mildeste, angenehmste, zuverlässigste.

„Hunyadi János hat in Folge seiner „stets gleichmässigen Zusammensetzung „die verlässlichste Wirkung und verdient „daher besondere Beachtung in der ärztlichen Praxis."

Prof. Dr. Árpád Bókai, Budapest,
Professor der Pharmakologie an der k. Universität.

Käuflich in allen Mineralwasserhandlungen und Apotheken.

Druck von C. Grumbach in Leipzig.

Beiträge

zur

Geburtshilfe und Gynaekolog

herausgegeben

von den

Vorständen der Universitäts-Frauenkliniken

zu

Basel (Prof. von Herff), Berlin (Prof. Bumm), Bern (Prof. P. Mü
Bonn (Prof. Fritsch), Breslau (Prof. Küstner), Erlangen (Prof. M
Freiburg (Prof. Krönig), Giessen (Prof. Pfannenstiel), Gött
(Prof. Runge), Halle (Prof. Veit), Heidelberg (Prof. von Rosthorn),
(Prof. Franz), Kiel (Prof. Werth), Leipzig (Prof. Zweifel), Mü
(Prof. von Winckel), Prag (Prof. von Franqué), Strassburg
Fehling), Tübingen (Prof. Döderlein), Wien (Prof. Chrobak), Wür
(Prof. Hofmeier), Zürich (Prof. Wyder),

sowie

Prof. W. A. Freund (früher Strassburg), Prof. Frommel (früher Erla
Prof. Hegar (früher Freiburg), Prof. Kehrer (früher Heidelber
Professor Schultze (früher Jena)

unter Redaktion von

A. HEGAR.

ZEHNTER BAND.

Zweites Heft.

Mit 5 Textabbildungen, 4 Tafeln und 26 Kurven.

LEIPZIG
VERLAG VON GEORG THIEME
1906.

Inhalt.

Seite

von Franqué, O., Über tödliche Affektionen der Magen- und Darmschleimhaut nach Laparotomien, nebst Bemerkungen zur Melaena neonatorum. Mit einer Textabbildung 187

Kehrer, F. A., Die occipito-sakralen Vorder- und Hinterscheitellagen 207

Schmaus, H., Über einen Ovarialtumor mit chorionepitheliomartigen Metastasen im Peritoneum. Mit Tafel VII/VIII 217

Kermauner, F., Placenta praevia cervicalis. Mit 2 Textabbildungen 241

Hegar, K., Über Infantilismus und Hypoplasie des Uterus. Mit 2 Textabbildungen 250

Kownatzki, Blutuntersuchungen bei Puerperalfieber. Mit Tafel IX/X und 26 Kurven 275

Frankenstein, K., Über die künstliche Blasenfüllung bei gynäkologischen Operationen, insbesondere bei Laparotomien, als Mittel zur Verhütung nachfolgender Harnverhaltung und zur Ausschaltung toter Räume im Becken 300

Hellendall, H., Bakteriologische Beiträge zur puerperalen Wundinfektion 320

Verlag von Georg Thieme in Leipzig.

Operative Gynaekologie

von

Prof. Dr. **A. Döderlein** und Prof. Dr. **B. Krönig**

Tübingen. Freiburg.

Mit 182 teils farbigen Abbildungen und einer Tafel.

Geb. M. 21.—.

S. KARGER
VERLAGSBUCHHANDLUNG
FÜR MEDIZIN

BERLIN, im Herbst 1905.

In meinen Verlag ist übergegangen:

Handbuch der Krankheiten der weiblichen Adnexorgane.

Unter Mitwirkung von Fachgenossen
herausgegeben von

Professor Dr. A. MARTIN
Direktor der Univers.-Frauenklinik in Greifswald.

Band I: Krankheiten der Eileiter.

Mit 79 Abbildungen im Text und 5 Tafeln.

Um die Anschaffung des gesamten Werkes zu erleichtern, habe ich den Preis zunächst nur bis Ende d. J. von **Mk. 13,— auf Mk. 8,—** herabgesetzt. Gebunden kostet der Band 2 Mk. mehr.

Band II: Krankheiten der Eierstöcke und Nebeneierstöcke.

Mit 173 Abbildungen im Text und 5 Tafeln.

Dieser Band fehlt noch zum Teil den Besitzern von Band I; ich habe auch hier den Preis bis Ende d. J. von **Mk. 28,— auf Mk. 17,—** herabgesetzt. Gebunden kostet der Band 3 Mk. mehr.

Band III: Krankheiten des Beckenbindegewebes

erscheint im Oktober d. J., mit ihm ist das Werk abgeschlossen.

Das »Centralblatt für Gynäkologie« schreibt:

»— — — — Der grossartige Aufschwung, welchen die Gynäkologie neuerdings genommen hat, wird durch nichts besser charakterisiert, als durch M.'s Buch. — Der reiche Inhalt, übersichtliche Darstellung, eine grosse Reihe neuer und anregender Gedanken, sehr gute Ausstattung mit Textabbildungen und Tafeln, erschöpfende und umfangreiche Literaturangaben verleihen dem M.'schen Werke grossen Wert. Jedem Fachgenossen kann ein genaues Studium des Werkes nur auf das wärmste empfohlen werden.«

Bestellungen auf Band III werden **schon jetzt** erbeten; dabei ist anzugeben, ob der Band broschiert oder im Originalband (blau Leinwand) gewünscht wird.

Berlin NW. 6, im Herbst 1905.
Karlstrasse 15.

S. Karger
Verlagsbuchhandlung für Medizin.

Aus der Frauenklinik der deutschen Universität Prag.

Über tödliche Affektionen der Magen- und Darmschleimhaut nach Laparotomien, nebst Bemerkungen zur Melaena neonatorum.

(Magenulzerationen durch retrograde Embolie, Perforation des Dünndarms infolge Sublimatintoxikation nach der üblichen äusseren Desinfektion.)

Von

O. von Franqué.[1])

Mit einer Textabbildung.

Durch einen Vortrag von Eiselsbergs auf dem Chirurgenkongress im Jahre 1899 wurde die Aufmerksamkeit der Chirurgen auf Magen- und Darmblutungen gelenkt, die gelegentlich nach Operationen in der Bauchhöhle beobachtet werden. Von gynäkologischer Seite sind dieselben noch wenig gewürdigt worden, und auch in der chirurgischen Literatur sind die Obduktionsbefunde recht spärlich. Busse führt in seiner jüngst erschienenen zusammenfassenden Arbeit nur 34 (unter 96 Fällen im ganzen) auf. Deshalb möchte ich Gelegenheit nehmen, meine diesbezüglichen Erfahrungen mitzuteilen, wenn ich auch leider ebensowenig wie die bisherigen Autoren etwas absolut Beweisendes für den Einzelfall beitragen kann.

Den ersten Fall sah ich noch in meiner Privatklinik in Würzburg. Ich hatte bei einer 7 Wochen vorher entbundenen Patientin mit den Erscheinungen eines torquierten Ovarientumors eine grosse rechtsseitige und eine kleinere linksseitige cystische Eierstocksgeschwulst entfernt, die beide mehrfache Torsionen des Stieles zeigten und durch aussergewöhnlich reichliche Adhäsionen mit dem Netz und den Därmen verbunden waren. Ausserdem

[1]) Nach einem in der Gynäkologischen Gesellschaft in Wien am 6. Juni 1905 gehaltenen Vortrag.

zogen 2 fast ganz isolierte, drehrunde Bindegewebsstränge vom Netz zur Flexur, zwischen denen der Stiel des grossen Tumors wie durch eine Schleife hindurchgesteckt war. Der Verlauf war vollständig fieber- und reaktionslos, nur war sehr bald die aussergewöhnlich träge Funktion des Darmes auffallend, der nur durch reichliche Abführmittel und immer wiederholte Öl- und Wasserklysmen zur regelmässigen Entleerung zu bringen war. In der Nacht vom 19. zum 20. Tag stellte sich dann Erbrechen ein, am 20. Tag erfolgte noch einmal Stuhl auf Klysma, am 21. Tag waren die Erscheinungen des mechanischen Darmverschlusses so ausgesprochen, dass ich mich zur Wiedereröffnung des Leibes neben der per primam geheilten ersten Wunde entschloss. Die letztere war in ganzer Ausdehnung mit den anlagernden Dünndarmschlingen und mit dem Netz ziemlich fest verwachsen. Jedoch erst, nachdem fast die ganzen stark ausgedehnten Dünndärme ausgepackt und in heisse feuchte Tücher eingeschlagen waren, fand sich die eigentliche Strangulation in der linken Seite des Bauches, wo ein narbiger Strang den Darm vollständig zirkulär umgab. Ausserdem war derselbe an ebendieser Stelle mit dem Mesenterium fest verlötet. Nachdem die Durchgängigkeit des Darmes hergestellt war, wurde noch ein grosses Stück Netz, das bis ins kleine Becken herabging und dort verwachsen war, reseziert. Bei der Bauchnaht liess ich den untersten Wundwinkel offen, lagerte eine Dünndarmschlinge, an der das Peritoneum am meisten verletzt schien, in seine Nähe, und drainierte mit einem Gazestreifen. Auch nach dieser zweiten Operation stieg die Temperatur nicht über 37,6, der anfänglich auf 120 gestiegene Puls sank am zweiten Tage wieder auf 90, und die Patientin machte im ganzen einen günstigen Eindruck. Doch blieb die Auftreibung des Leibes bestehen, und nur durch regelmässige heisse Kamilleneinläufe gelang es, Blähungen zutage zu fördern. Ein Versuch, durch subkutane Atropininjektionen (von 1—3 mgr, im ganzen 1 cgr in 5 Injektionen innerhalb 4 Tage) die noch immer bestehende Darmparese zu bessern, hatte keinen Erfolg. Doch traten auch keinerlei Erscheinungen einer Atropinvergiftung auf. Am 5. Tage klagte die Patientin über starken Druck und „Brennen“ in der Magengegend, am 7. Tage fühlte sie sich kräftiger, verlangte am Abend konsistentere Nahrung und erhielt ein weiches Ei. Sie hatte spontanen Abgang von Stuhl und Blähungen, und schon glaubte ich, mich ihrer Rettung erfreuen zu dürfen. Als-

bald aber folgten profuse Diarrhöen, die zuletzt blutig waren, und unter den Erscheinungen der akuten Anämie verschied die Patientin in der Nacht vom 7. zum 8. Tage.

Bei der Obduktion, die Herr Professor Borst (jetzt in Göttingen) ausführte, fanden sich keinerlei septische Erscheinungen, sondern nur frische Bindegewebsadhäsionen zwischen den Gedärmen und der Bauchwand. Der obere Teil des Jejunum, Duodenum und Magen stark durch Gase aufgetrieben; der Übergang des aufgetriebenen Bereichs des Jejunum in den Rest desselben scharf, durch eine deutliche Furche markiert. Der Darm ist jedoch auch an dieser Stelle vollständig durchgängig. Der ganze Intestinaltrakt ist mit zum grossen Teil flüssigem Blut gefüllt, das aus dem Magen stammt, dessen Schleimhaut besäet ist von kleinen und grösseren, meist rundlichen, oberflächlichen Substanzverlusten; viele der nach Hunderten vorhandenen Erosionen zeigen sich mit schwärzlichen Blutgerinnseln bedeckt, nach deren Entfernung kleine offene Gefässe, freigelegt werden. Gegen die kleine Kurvatur hin nimmt die Grösse der Erosionen zu, ebenso die Tiefenausdehnung, an der kleinen Kurvatur selbst sitzen dicht aufgereiht mehrere scharf begrenzte, rundliche Geschwüre. Leber, Milz und Nieren sind sehr blass, blutarm, sonst ohne bemerkenswerte Veränderungen.

Die zweite Beobachtung machte ich im vorigen Jahre in Prag. Bei einer 34jährigen, sterilverheirateten, anämischen und schwächlichen Patientin entfernte ich am 3. März 1904 doppelseitige, faustgrosse, wie sich bei der mikroskopischen Untersuchung nachträglich herausstellte: tuberkulöse Adnexgeschwülste; es bestanden reichliche Verwachsungen mit dem Darm, auch einzelne starke Netzadhäsionen mussten unterbunden werden. Eine der Cysten platzte und entleerte trübe, seröse Flüssigkeit; ich drainierte deshalb durch den unteren Wundwinkel der Laparotomiewunde. Der Verlauf war von Anfang an ein komplizierter. Die Temperatur stieg zwar nie über 38,2, doch erhob sich der Puls schon am 2. Tage auf 120 und blieb dann bis zum Exitus in bedrohlicher Höhe, ohne dass jedoch sonstige Zeichen allgemeiner Peritonitis auftraten. Die Sekretion aus dem drainierten und breit zugänglichen kleinen Becken war ziemlich stark. Vom 13. Tage ab wurde Blutabgang im Stuhl bemerkt, am 16. Tage verschied die Patientin unter den Erscheinungen allgemeiner Entkräftung. Bei der Obduktion zeigte sich das Peritoneum wirklich

im allgemeinen normal, nur in dem drainierten kleinen Becken injiziert, ekchymosiert und mit eitrig-jauchigem Exsudat bedeckt. Der Magen war wenig ausgedehnt, seine Schleimhaut im allgemeinen blass und gewöhnlich dick. In der Mitte der kleinen Kurvatur ein ovaler, 4 cm langer, 1½ cm breiter Substanzverlust in der Mucosa, dessen scharfe Ränder leicht verdickt und gerötet erscheinen. In der Mitte derselben ein arrodiertes Gefäss, welches einem kleinen Zweige der Arteria coronaria sin. entspricht. An der hinteren Wand des Magens, 2 cm unter der Mitte der kleinen Kurvatur, ein 2. stufenförmiger, 2 cm langer, bis 5 mm breiter Substanzverlust, dessen Ränder nicht verdickt sind. Die Schleimhaut des Darms nirgends pathologisch verändert.

Ich möchte gleich hier bemerken, dass der Obduzent, Herr Hofrat Chiari, wegen der leichten Verdickung der Ränder des einen Geschwürs meinte, dass das Geschwür schon vor der Operation vorhanden sein konnte, dass es sich also möglicherweise nur um eine zufällige Komplikation handelte; jedoch liess er auch die Möglichkeit offen, dass sich beide Geschwüre erst im Gefolge der Operation entwickelt hätten, wobei er die grosse Schwierigkeit zeitlich genauer Bestimmung an der Leiche gefundener pathologischer Veränderungen hervorhob. Da die Patientin (ebenso wie die zuerst besprochene) vorher weder subjektive noch objektive Magenerscheinungen hatte, scheint mir ein direkter Zusammenhang mit der Operation das Wahrscheinlichere, zumal meine Beobachtung schon die 7. derartige ist, so dass an ein zufälliges Zusammentreffen kaum zu denken ist. Kolomenkin sah schon am 6. Tage nach Resektion eines mit Thrombose behafteten Netzstranges gelegentlich einer schwierigen Adnexoperation trotz aseptischen Verlaufs eine tödliche Magenblutung, die einer klaffenden Arterie auf dem Grunde eines isolierten, frischen Magengeschwürs an der kleinen Kurvatur entstammte. Auch ein Patient Sanios, der am 12. Tage nach einer doppelseitigen Hernienoperation zum ersten Male Magenerscheinungen hatte, verblutete sich am 20. Tage aus einem am oberen Rande des Pylorus sitzenden solitären, fast zweimarkstückgrossen Geschwür. Was aber die Verdickung der Geschwürsränder betrifft, so hatte auch in v. Eiselsbergs 7. Fall eines der 4, dem ganzen Sachverhalt nach erst infolge der Operation entstandenen, am 9. Tage zum Tode führenden Duodenalgeschwüre gewulstete Ränder.

v. Eiselsberg hat für die Entstehung der geschwürigen Prozesse im Magen und Darm retrograde Embolien der Venen von der Pfortader aus durch Thromben herangezogen, die aus unterbundenen Netz- oder Mesenterialgefässen stammen, während Friedrich, der bei Meerschweinchen durch Netzabbindung tatsächlich Magengeschwüre erzeugte, mehr an die andere, ebenfalls von v. Eiselsberg angeführte Möglichkeit dachte, dass Thromben in einer Netzarterie sich bis zu der Ursprungsstelle der letzteren aus einer der unteren Magenarterien fortgepflanzt hätten und dort von ihrer frei ins Lumen hereinragenden Spitze Teile abgerissen und auf arteriellem Wege in die Magenwand weiter befördert würden. Die letztere Annahme erklärt nur die in der Nähe der grossen Kurvatur befindlichen Geschwüre, nicht aber die über den gesamten Magen verstreuten und die an der kleinen Kurvatur sitzenden. Und doch waren die Geschwüre auch bei multipler Ausbildung nicht nur in meinem ersten Falle, sondern auch in Mintz', in v. Eiselsbergs 6. und in Busses 8. Falle an der kleinen Kurvatur besonders reichlich und stark entwickelt; in 2 weiteren Fällen v. Eiselsbergs waren sie über den ganzen Magen verstreut, in meinem 2. und in Kolomenkins Falle fanden sie sich nur an der kleinen Kurvatur; ebenso in drei weiteren Fällen von Rindfleisch, Axel Key und Purves, die Busse anführt; in Sanios drittem Fall nur an der kleinen Kurvatur und im Duodenum. Die besonders starke Beteiligung der Gegend der kleinen Kurvatur könnte vielleicht dadurch erklärt werden, dass die Vena coronaria ventriculi am nächsten von der Leberunterfläche, an der man sich den Beginn der retrograden Blutbewegung am ehesten vorstellen kann, in den Hauptstamm der Pfortader einmündet. Ausserdem würde die Friedrichsche Erklärung nur für die Fälle, in denen wirklich das Netz beteiligt war, hinreichen, während seitdem Trendelenburg und v. Eiselsberg selbst Fälle mitgeteilt haben, in denen die Magenblutung auch ohne Netzabbindung auftrat. Inzwischen hat die Hypothese der retrograden Embolie auch direkte experimentelle Beweise erfahren durch Engelhardt und Neck und jüngst durch Payer. Erstere erzielten durch Netzabbindungen zwar keine Geschwüre, jedoch multiple embolische Pfröpfe in den Venen der Submucosa und der tiefen Drüsenschicht des Magens, und Payer erhielt durch Injektion korpuskulärer Elemente (Tusche) in die Netz- und Mesenterialvenen im Magen und Duodenum Erosionen

und typische Ulcera, auf deren Grunde die injizierten Tuschkörner nachgewiesen werden konnten. So wurde die schon früher durch L. Müller gezeigte Tatsache, dass durch Verstopfung der Magenvenen hämorrhagische Erosionen und Geschwüre erzeugt werden können, von neuem bestätigt.

Nach den angeführten klinischen und experimentellen Tatsachen glaube ich, dass die v. Eiselsbergsche Erklärung der Geschwüre durch retrograde Embolie im Pfortadersystem stichhaltig und auch für meine beiden Fälle zutreffend ist. Nur möchte ich den Hauptnachdruck nicht auf die Beteiligung der Netzgefässe legen, obwohl beide Male solche unterbunden wurden. Für den ersten Fall möchte ich vielmehr mutatis mutandis auf eine ältere Erklärung zurückgreifen, die Gussenbauer und Pietriczikowski für die bei inkarzerierten Hernien entstehenden Leberinfarkte und Lungenembolien gegeben haben: In dem gedehnten Darmabschnitt oberhalb der ringförmigen Strangulation entstand eine venöse Stauung und kapilläre Thromben, welche nach Wiederherstellung der Durchgängigkeit des Darmrohres und damit der Zirkulation in seiner Wandung in den Blutkreislauf der Pfortader gelangten und vielleicht gelegentlich des Erbrechens der Patientin nach der 2. Laparotomie zu einer förmlichen retrograden Überschwemmung der Magenvenen mit kleinen und kleinsten Pfröpfen führten. Auf diese Weise erklärt sich die ungewöhnlich grosse Anzahl der „nach Hunderten" zählenden Erosionen und Geschwürchen. Dass eine weitgehende Zirkulationsstörung im Darm stattgefunden hatte, zeigt die noch nach Herstellung der mechanischen Wegsamkeit klinisch hervortretende und auch noch bei der Obduktion bemerkbare Parese des Darmes oberhalb der Strangulationsstelle. Übrigens hat, wie Pietriczikowski bei inkarzerierten Hernien, so Prutz bei Ileus in den gedehnten Darmteilen venöse Stase, ältere und frische Thromben und Hämorrhagien nachgewiesen. Doch möchte ich ausdrücklich hervorheben, dass es sich in meinem Falle nicht um die von Prutz näher besprochenen „Dehnungsgeschwüre" handeln konnte, denn der gedehnte Darm selbst war frei von Geschwüren.

In dem zweiten Falle, wo es sich um zwei isolierte Geschwüre handelte, könnten die unterbundenen starken Netzadhäsionen eher beschuldigt werden; doch benötigen wir auch hier zur Erklärung nicht der Netzadhäsionen, da ja durch die in das Gebiet der Vena haemorrhoidalis interna und colica, bez.

Mesaraica inferior und superior fallenden Verwachsungen mit dem Darm und Mesenterium Gelegenheit genug zur Thrombenbildung und Verschleppung im Pfortadergebiet gegeben ist. Bei allen derartigen Operationen wird es also gelegentlich zu solchen Komplikationen kommen können. In der Tat ist in der Mehrzahl der beschriebenen gynäkologischen Fälle von Adhäsionsbildung die Rede. Ausser in meinem eben besprochenen Fall handelte es sich auch bei Buck, Kolomenkin, Croom um Exstirpation entzündlicher Adnextumoren; bei Purves um ein Uterusmyom mit zahlreichen Adhäsionen, bei Johnston je einmal um eine torquierte und eine vereiterte Ovariencyste, einmal um Extrauteringravidität.

Dabei brauchte die Thrombose nicht einmal die Folge der Operation selbst, beziehungsweise der bei derselben gesetzten Unterbindungen zu sein, sie könnte vielmehr sehr wohl auch vorher schon als Folge der entzündlichen Prozesse vorhanden gewesen sein, wie dies gewiss jeder gynäkologische Operateur gerade auf diesem Gebiete gelegentlich beobachtete, analog den jüngst gemachten Mitteilungen Payers auf chirurgischem Gebiete. Für die Loslösung und nachherige retrograde Verschleppung der Thromben bliebe allerdings die Operation und ihre Folgen, darunter auch die Brech- und Hustbewegungen nach derselben, die nächste Gelegenheitsursache.

Was die schon von v. Eiselsberg erörterte Rolle der etwaigen Infektion betrifft, so möchte ich Kolomenkin, dessen Fall vollständig aseptisch verlief, darin beipflichten, dass sie eine notwendige Voraussetzung für die Entstehung der Geschwüre nicht ist, obwohl ich in meinen Fällen die Abwesenheit von Mikroorganismen nicht behaupten kann; die erste Patientin war nach dem klinischen und dem Obduktionsbefund zwar sicher nicht „septisch", im gewöhnlichen Sinne des Wortes, doch war ja die Bauchhöhle drainiert und daher kaum bakterienfrei. Im zweiten Falle bestand ein, wenn auch abgegrenzter und nach aussen breit sich eröffnender Eiterherd im kleinen Becken. Doch haben Friedrich und seine Schüler und Payer experimentell einwandsfrei die aseptische Entstehung der Geschwüre dargetan. Ich will aber selbstverständlich nicht leugnen, dass bei ausgedehnter, allgemeiner Peritonitis, wie in den Fällen von Cacowitz, die Geschwüre die direkte Folge septischer Infektion sein können. Auch für die nach Appendicitisoperationen nach Sanios

Zusammenstellung ziemlich häufig auftretenden Magenblutungen beschuldigt dieser Autor in erster Linie „septische Zustände, in deren Folge Hyperämie der Schleimhaut und Blutungen auftreten". Mir scheint, dass das relativ häufige Auftreten nach Appendicitis (unter 33 Fällen postoperativer Magenblutungen 14 Appendicitisfälle) eher die Hypothese der retrograden Embolie unterstützt. Denn warum ohne solche und ohne allgemeine Peritonitis gerade der Magen nach Appendixerkrankungen oder -operationen besonders zu Hyperämie und Blutung neigen soll, ist nicht recht verständlich.

Landow hat in einem Falle die Chloroformnarkose beschuldigt, die nach Analogie der bekannten Versuche von Schiff, Ebstein und anderen durch Schädigung des vasomotorischen Zentrums im verlängerten Mark die Blutung hervorbringen soll. Abgesehen davon, dass eine solche isolierte Einwirkung der Narkose auf eine umschriebene Stelle des Gehirns doch sehr unwahrscheinlich ist, kann dies Moment für meinen zweiten Fall deshalb nicht herangezogen werden, weil die Narkose mit Äther vorgenommen wurde. Im ersten Falle wurde Chloroform benutzt, doch war der Verbrauch ein geringer.

Es wäre ferner noch zu erwähnen, dass Kraske auf dem Chirurgenkongress im Jahre 1903 die Vermutung ausgesprochen hat, dass die Beckenhochlagerung, wenn sie längere Zeit dauert, eine hochgradige Stauung in den Magenvenen und Hämorrhagie herbeiführen könnte, infolge des Druckes der gesamten Baucheingeweide auf die Unterfläche der Leber, den Pfortaderstamm und die aus dessen Wurzelgebiet kommenden Äste. Er meint daher, — und Trendelenburg und v. Eiselsberg stimmten ihm bei —, dass ein Teil der postoperativen Magenblutungen hierdurch ihre Erklärung fänden. Für meinen ersten Fall stimmt dies jedenfalls nicht, da er nicht in Beckenhochlagerung operiert wurde, wie der zweite Fall. Ich halte es überhaupt für höchst unwahrscheinlich, dass dieses Moment eine Rolle spielt. Ganz abgesehen davon, dass ich es nicht für erwiesen halte, dass eine wirkliche Kompression der Pfortader durch die Eingeweide stattfindet, müssten wir Gynäkologen dann doch öfters derartige Komplikationen sehen, da wir von der Beckenhochlagerung einen viel ausgedehnteren Gebrauch machen und sie namentlich, wie es scheint, auch im Einzelfalle oft sehr viel länger bestehen lassen, als die Chirurgen, die nach den Mitteilungen auf dem er-

wähnten Kongress hierbei sehr vorsichtig zu sein scheinen. So ist doch namentlich bei der erweiterten Freundschen Operation mit Drüsenentfernung eine Dauer der Beckenhochlagerung von zwei Stunden und auch etwas mehr nicht gerade selten, und doch ist bis jetzt nach dieser und ähnlichen grossen und lange dauernden Eingriffen von Magenblutungen nichts bekannt geworden. Auch Franz bezweifelt, dass die Beckenhochlagerung eine erhebliche Änderung der Zirkulation bedingt, da er bei Aufnahme der Pulskurven in Beckenhochlagerung niemals eine nennenswerte Änderung des sphygmographischen Bildes auftreten sah.

Viel eher möchte ich an andere Gelegenheitsursachen denken. So könnte ich mir vorstellen, dass ein allzufester Verband, ähnlich wie das Korsett beschuldigt wurde, den Magen gerade in der Gegend der kleinen Kurvatur der Wirbelsäule anpresst und durch die so verursachte Anämie allein, oder dadurch, dass er die Wiederherstellung der Zirkulation in einem von retrograder Embolie betroffenen Bezirk erschwerte, Veranlassung für die Bildung eines Magengeschwürs werden könnte. Noch schädlicher in diesem Sinne könnte der Druck eines allzu schweren Sandsacks wirken. Ich habe durch denselben in kurzer Zeit Dekubitalgeschwüre an den Darmbeinstacheln und am Kreuzbein entstehen sehen und bin deshalb von seiner Anwendung, namentlich bei an sich schwächlichen und anämischen Personen, wieder abgekommen. In den besprochenen beiden Fällen ist aber der Sandsack gar nicht zur Anwendung gekommen, sondern wegen der Drainage beide Male ein wohlgepolsterter Bindenverband.

Endlich ist noch daran zu erinnern, dass die Internisten für die Entstehung eines Magengeschwürs die Ausschaltung der betreffenden Gewebsteile aus dem allgemeinen Blutkreislauf allein für gewöhnlich nicht als ausreichend erachten. Es muss eine vermehrte Salzsäureabscheidung der Magenschleimhaut hinzukommen, welche die sofortige Verdauung des geschädigten Gewebes vor der sonst rasch eintretenden Reparation erst ermöglicht. Vielleicht erklärt dieser Umstand die relative Seltenheit dieser Komplikation, vielleicht ist umgekehrt gerade diese Disposition nach langdauernden Operationen, nach denen in der Regel der Magen auch einige Zeit lang vollkommen leer gelassen wird, vorübergehend öfters vorhanden. Es ist mir nicht bekannt, ob in dieser Richtung schon Untersuchungen angestellt worden

sind, und ich habe mir vorgenommen, die Sache auf meiner Klinik verfolgen zu lassen.

Ich möchte ferner noch darauf hinweisen, dass die v. Eiselsbergsche Erklärung der postoperativen Magenblutung für uns Geburtshelfer noch ein ganz besonderes Interesse hat. Denn sie scheint mir geeignet, manche Fälle einer anderen in unser Gebiet fallenden Erkrankung in besser befriedigender Weise aufzuklären, als bisher, ich meine die Melaena vera neonatorum. Wenn Sie sich diesen von Riedinger angefertigten Sagittalschnitt durch den Körper einer 7monatlichen Frucht, den ich dem Zweifelschen Lehrbuch entnommen habe, und der auch den Verhältnissen beim Neugeborenen entspricht, betrachten, so können sie sich eine schönere Gelegenheit zur Entstehung einer retrograden Embolie gar nicht denken, als sie ein in der Vena umbilicalis gebildetes Gerinnsel hat, in die Pfortader und deren Wurzelgebiet zu gelangen, wenn man die heftigen, krampfartigen Atem- und Schreibewegungen des Neugeborenen und die dabei sicher entstehenden starken Druckschwankungen in den betreffenden grossen Venenbahnen bedenkt. Alle von v. Recklinghausen in seiner grundlegenden Arbeit für das Zustandekommen retrograder Embolien im Venensystem geforderten Bedingungen sind hier gegeben. Zwar gibt Bondi in seiner letzten Arbeit über die Nabelgefässe an, dass eine Gerinnung des Blutes der Nabelvene von niemandem angenommen werde. Doch ist dies nicht ganz richtig, da schon Landau 1874 einen aus der Nabelvene stammenden Thrombus beschuldigte, dass er auf dem Wege durch das rechte Herz, den Ductus Botalli, die Aorta in eine Magenarterie fahrend, die Melänageschwüre hervorrufe. Man wird meiner Meinung nach die Möglichkeit von Gerinnselbildungen in der Nabelvene in unmittelbarer Nachbarschaft der Unterbindung, in dem später zur Eintrocknung und Abstossung gelangenden Teil der Nabelschnur kaum leugnen können, und in der allerersten Zeit des extrauterinen Lebens können sie von da sehr wohl noch in den innerhalb des Kinderkörpers gelegenen Teil der Nabelvene, ferner in das Nabelvene und Pfortader gemeinschaftliche Stück (s. 9 in Fig. 1) und endlich retrograd in die Pfortader selbst gelangen. Dass aber Gerinnselbildung in der Nabelvene nicht die Regel, sondern eine seltene Ausnahme ist, würde mit der Seltenheit der Melaena vera gut übereinstimmen. Landau hat übrigens in mehreren Fällen Thromben in der Nabelvene direkt nachge-

wiesen und hebt mit Recht hervor, dass selbst der negative Befund in der Nabelvene seiner Hypothese keineswegs widerspricht, da in manchen Fällen ein minimaler Thrombus unterhalb des Bauch-

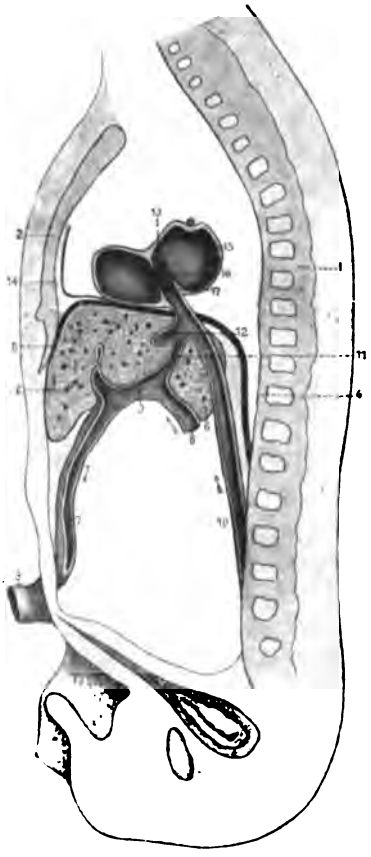

Fig. 1.

Gefrierschnitt durch einen 7monatlichen Embryo nach Riedinger. 1 Wirbelsäule, 2 Brustbein, 3 Nabel, 4, 5 Zwerchfell, 6 Leber, 7 Nabelvene, 8 Pfortader, 9 Nabelvene und Pfortader gemeinschaftliches Stück, 10 Vena cava inferior, 11 Ductus venosus Arantii, 12 Mündungen von Lebervenen, 13 Foramen ovale, 14 rechter Vorhof, 15 linker Vorhof, 16 Valvula foraminis ovalis, 17 Valvula Eustachii.

rings aspiriert werden kann, so dass wir post mortem gar keine Thrombose in loco erwarten dürfen. Die Kompliziertheit des Weges, den der Thrombus nach der Landauschen Hypothese machen müsste, war ein Haupteinwand gegen dieselbe, und gerade

dieser Einwand gegen die embolische Entstehung der Melänageschwüre wäre durch die Annahme einer retrograden Embolie beseitigt, bei welcher der Weg des Pfropfens so kurz und leicht zu übersehen und auch noch dann passierbar ist, wenn die Atmung schon vollständig im Gange, das Foramen ovale und der Ductus Botalli für die Zirkulation schon geschlossen sind, was sich ja nach den schönen Untersuchungen Strassmanns und anderer fast momentan nach dem Einsetzen der Respiration vollzieht. Die Landausche Hypothese ist also überhaupt nicht anwendbar für solche Fälle — und das sind die meisten —, in denen die sonst ganz gesunden Neugeborenen nicht asphyktisch waren und erst nach kräftigem Schreien abgenabelt wurden, wenn man nicht, wie Landau es allerdings tut, eine sekundäre durch Embolie von der Vena umbilicalis aus entstande Thrombose des Ductus Botalli zu Hilfe ziehen will. Aber eine solche Thrombose ist an sich ja eine sehr grosse Seltenheit, und bei Melaena vera ist sie bisher noch nie, auch von Landau nicht, gefunden worden. Alle diese Schwierigkeiten entfallen bei der Annahme einer retrograden Embolie. Nebenbei möchte ich bemerken, dass in Landaus berühmtem Falle allerdings ein Thrombus in einem Zweige der Arteria pancreatico-duodenalis gefunden wurde, aber ein ausdrücklich als „frischer" bezeichneter, und durch nichts ist erwiesen (ebensowenig, wie bei ähnlich liegenden Fällen Erwachsener), dass dieser Thrombus ein embolischer war, sondern es ist viel wahrscheinlicher, dass er sich erst bildete, als der geschwürige Zerfallprozess sich der Arterienwandung näherte, während die primäre, venöse, zu der Hämorrhagie und nachfolgenden Verdauung des Gewebes führende Embolie eben infolge der letzteren gar nicht mehr nachweisbar zu sein braucht. Ich glaube übrigens, dass dieser mein Gedankengang einer experimentellen Nachprüfung durch Injektion korpuskulärer Elemente in die Nabelvene neugeborener Tiere, ähnlich wie dies Payer an den Mesenterialgefässen ausgeführt hat, zugängig ist, und ich werde versuchen, diesen Weg der experimentellen Beweisführung zu betreten.

Da wir von der vielleicht gleichartigen Entstehung der postoperativen Magenulzerationen Erwachsener ausgegangen sind, und bei diesen von Landow etwaige Schädigungen des Zentralnervensystems durch die Narkose beschuldigt wurden, möchte ich an die zu meinen Ausführungen scheinbar in Widerspruch stehende

Arbeit von v. Preuschen erinnern, die merkwürdigerweise weder von Landow, noch von Riegel und Busse neben den älteren Arbeiten von Schiff und Ebstein erwähnt wird. v. Preuschen erzeugte durch umschriebene Verletzungen im Gehirn (Thalamus opticus, Vierhügel, Corpus striatum) Hämorrhagien und Geschwüre im Magen und glaubt, dass die Melaena vera in ähnlicher Weise durch Gehirnverletzungen während der Geburt verursacht würde, vielleicht auf dem Wege einer Reizung des vasomotorischen Zentrums und hierdurch bedingte Blutdrucksteigerung und Gefässzerreissung. Doch erhielt er selbst stets multiple Extravasate und Geschwüre, wie man dies bei einer zentralen Ursache wohl auch erwarten muss. Unter den von ihm selbst angeführten Obduktionsbefunden war die Multiplizität der Geschwüre jedoch nur in sechs Fällen vorhanden, während 18mal ein einzelnes Geschwür, 3mal 2—3 solche gefunden wurden, und zwar 14mal im Duodenum, 7mal im Magen, darunter 2mal auch an der kleinen Kurvatur. Für diese Fälle solitärer Geschwüre glaube ich daher, dass die erörterte embolische Entstehung von der Nabelvene aus viel wahrscheinlicher ist. Für die multiple Erosionsbildung ist die v. Preuschensche Hypothese eher heranzuziehen, obwohl sie noch lange nicht genügend klinisch und anatomisch, namentlich durch Gehirnobduktionsbefunde begründet ist. Für die postoperative Geschwürsbildung ist umgekehrt die Multiplizität die Regel, die Einzahl die Ausnahme, was sich leicht daraus erklärt, dass in der Regel auch die Quelle der Thromben, nicht wie bei der Melaena eine einfache, sondern eine mehrfache sein wird. Es ist dies also kein Gegengrund gegen die für uns Geburtshelfer so interessante Analogie dieser beiden Geschwürsformen.

Ein zweiter Fall Kolomenkins zeigt, dass auch im Dünndarm geschwürige Prozesse nach gynäkologischen Operationen sich einstellen können. Er verlor eine 33jährige Frau, bei der entzündliche Adnextumoren mit reichlichen Verwachsungen im Becken entfernt worden waren, am 41. Tage durch Perforation eines Dünndarmgeschwürs; ein grosses Mesenterialgefäss fand sich thrombosiert, das Ulcus war durch hämorrhagische Infiltration und Nekrose der Darmwand entstanden.

Auch ich habe eine Patientin durch Perforation eines Dünndarmgeschwürs nach abdominaler Radikaloperation wegen doppelseitiger entzündlicher Adnextumoren verloren, aber die Ob-

duktion liess nichts von Thrombose und Embolie bemerken, sondern machte eine ganz andere, für den Operateur aber ebenso wichtige Ätiologie der Erkrankung wahrscheinlich.

Wegen der ausgedehnten derben Verwachsungen mit der Umgebung war die Operation eine recht schwierige gewesen, und ich hatte, um das Platzen der Tumoren und Nebenverletzungen sicherer zu vermeiden, nach Spaltung des Peritoneums vorne, Zurückschiebung der Blase und Freilegung der Ureteren die Scheide vorne eröffnet und rings durchtrennt, sodann die Abbindung und schliessliche Auslösung der Tumoren von unten nach oben vorgenommen. Das ganze Operationsgebiet war zuletzt durch Vereinigung des Blasenperitoneums mit demjenigen der hinteren Beckenwand, beziehungsweise des Rectums extraperitoneal gelagert und durch die Scheide drainiert worden. Schon am Tage nach der Operation klagte die Patientin über heftige Leibschmerzen, am 8. Tage starb sie unter den Erscheinungen einer allgemeinen Peritonitis. Bei der Obduktion (Herr Hofrat Chiari) fand sich die quere Peritonealnaht über dem Operationsgebiet intakt, und das letztere vollständig frisch und normal aussehend. Im Bauchraum dünnflüssiger Fäkalbrei und eine diffuse eitrige Peritonitis. „Die Mucosa des Darmes im allgemeinen blass, nur im mittleren Ileum die Mucosa stellenweise gerötet und auch nekrosiert, so dass hier bis 2 qcm grosse Schorfstellen zu sehen sind, welche an drei Stellen in Gruppen zu 3—6 stehen. Entsprechend diesen Schorfen, die hie und da bis in die Muscularis und Serosa reichen, ist die Dünndarmwand mehrfach perforiert und zunderartig auseinanderweichend. Die Mesenterialdrüsen dieser Darmpartie nicht weiter verändert. Im Dickdarm fand sich nichts Besonderes. Die Nieren waren makroskopisch blass, bei der mikroskopischen Untersuchung zeigten sich in der Corticalis zahlreichste, kleinste Verkalkungsherde, welche sich fast durchweg auf Epithelverkalkung in Harnkanälchen zurückführen liessen.“ Die pathologisch-anatomische Diagnose lautete darnach: Enteritis necrotisans ilei, subsequente peritonitide diffusa. Pleuritis incipiens dextra. Calcificatio circumscripta multiplex renum. Forsitan Intoxicatio sublimato effecta.

Leider muss es bei diesem Forsitan bleiben; denn, wie Klemperer sagt: Die Frage, ob die Sublimatniere so charakteristisch ist, dass sie die Diagnose auf Sublimatvergiftung ge-

stattet, ist zu verneinen; spricht der Zustand des Darmes auch dafür, so ist die Diagnose wahrscheinlich, sehr wahrscheinlich, aber keineswegs sicher. Denn wenn der Darm nicht beweisend ist, weil andere Ursachen ihn ebenso gestalten können, so gilt dasselbe von der Niere.

Bei unserer Patientin kommt, abgesehen von der oben schon gestreiften Möglichkeit embolisch-thrombotischer Entstehung der weitgehenden Darmulzeration, noch eine andere Möglichkeit in Betracht: sie war sehr ungebärdig und trank am Tage nach der Operation in einem unbewachten Augenblick aus dem Eisbeutel; ich selbst habe in der schönen Stadt Prag schon Patientinnen vor der Operation nach Genuss von Leitungswasser verbunden mit einem Diätfehler schwerer, nicht typhöser Enteritis mit unstillbaren Durchfällen erliegen sehen. Doch konnte bei der Obduktion in dieser Richtung kein Anhaltspunkt gefunden werden, und nach dem Ergebnis derselben musste die Sublimatintoxikation um so mehr als höchst wahrscheinlich, wenn nicht sicher erscheinen, als wir kurz vorher einen anderen Fall unter ähnlichen Erscheinungen, wenn auch ohne Darmperforation verloren hatten.

Nach einer leichten und glatten Myomotomie, bei der die gesamte Operationsdauer kaum vierzig Minuten betragen hatte, erlag eine allerdings schwächliche 46jährige Patientin am achten Tage im wesentlichen unter den Erscheinungen der Herzinsuffizienz. Die Obduktion erwies Bauchwunde, Peritoneum und Operationsfeld in tadellosem Zustand. „Die Schleimhaut des Ileum stärker gerötet und etwas geschwollen, Mucosa des Dickdarms im allgemeinen blass, nur in der Flexur die Mucosa gerötet, geschwollen und in ausgedehntem Masse verschorft. Die Arterien des Darmes unverändert. In den Nieren mikroskopisch parenchymatöse Degeneration in den Tubuli contorti und reichlich hyaline Zylinder in den Henleschen Schleifen.“ Die pathologisch-anatomische Diagnose lautete: Enteritis nekrotisans flexurae sigmoideae; Enteritis catarrhalis Ilei, forsitan Intoxicatio sublimato effecta. Marasmus universalis. (Tuberculosis obsoleta apicis pulmon. et gland. lymph. peribronchial. Psammoma durae matris, Adenomata gland. thyreoideae).

Bei dieser Patientin war überhaupt keine andere Ursache der Enteritis und des tödlichen Ausgangs in Erwägung zu ziehen; ich bemerke noch, dass bei einer der Patientinnen die Darm-

schleimhaut im pharmakologischen Institute des Herrn Prof. Pohl auf Quecksilbergehalt untersucht wurde, jedoch mit negativem Erfolg, was aber wieder nichts beweist, da ja der Tod erst am achten Tage nach der etwaigen Einverleibung des Sublimats erfolgte.

Die wichtigste Frage ist nun die: Wurde bei unseren Patientinnen das Sublimat in aussergewöhnlich reichlicher Weise in Anwendung gezogen? Sublimatvergiftungen nach Berieselung offener Wunden oder gar nach Anwendung des Giftes in der Bauchhöhle sind ja oft beobachtet worden und nichts Merkwürdiges. Ich brauche aber wohl kaum zu bemerken, dass ich, wie die meisten Operateure, während der Operation rein aseptisch vorgehe; nur bei der ersten Patientin war die Scheide nach ihrer Eröffnung von oben her mit einem ausgedrückten Sublimattupfer (1:1000) ausgewischt worden, der aber mit der Wundfläche und namentlich dem Peritoneum nicht in Berührung gekommen war. Die bei der Operation verwendete Seide war, wie immer, nach der Sterilisation durch Kochen in 1% Sublimatalkohol aufbewahrt, lag aber, wie gewöhnlich, unmittelbar vor der Anwendung in reinem Alkohol. Sonst war bei beiden Patientinnen das Sublimat nur in der gewöhnlichen Weise zur Laparotomievorbereitung angewendet worden, d. h. sie haben am Abend vorher über Nacht einen Sublimatüberschlag von 1:1000 auf den Bauchdecken gehabt, vor der Operation wurden die Bauchdecken nach der üblichen mechanischen Reinigung und Abwaschung mit Alkohol und Äther mit Sublimat 1:1000 abgerieben und die Scheide unmittelbar vor der Operation mit etwa 2 Liter Sublimat 1:1000 ausgespült und mit in gleiche Lösung getauchten Tupfern ausgewischt, so dass von der Flüssigkeit nichts in der Scheide zurückgeblieben sein konnte.

Wir stünden also vor der überraschenden Tatsache, dass bei rein äusserlicher Anwendung des Sublimats in der zur Desinfektion üblichen Konzentration von 1:1000 zweimal tödliche Intoxikation eintrat. Es ist wohl kaum möglich zu entscheiden, ob die Resorption vorwiegend von der äusseren Haut oder von der Scheide aus stattgefunden hat; vielleicht war die Kombination beider Möglichkeiten das Verhängnisvolle. Denn es ist weder von der äusseren Haut allein, noch von der Scheide allein aus bisher eine tödliche Vergiftung bei dieser Anwendung des Sublimats bekannt geworden.

Was die unverletzte äussere Haut betrifft, so sind nur bei Anwendung sehr viel stärkerer Lösungen (zu kosmetischen Zwecken 1:100, zur Ätzung als Solutio Plenckii in 4—6% Lösung) schwere und tödliche Vergiftungen beobachtet worden, so z. B. von v. Hoffmann. Die Anwendung von Sublimatlösungen in der unverletzten Scheide allein hat aber bisher noch niemals zu schweren Vergiftungen geführt, während bekanntlich nach Ausspülungen des Uterus in puerperalem und nicht puerperalem Zustand und der Scheide post partum ziemlich häufig schwere Vergiftungen beschrieben wurden. Selbst während der Geburt und in der Schwangerschaft resorbiert die unverletzte Scheide so wenig, dass beispielsweise Keller erst nach 100—120 heissen Scheideninjektionen von je ½ Liter Sublimat 1:2000 deutliche Stomatitis auftreten sah. Ich selbst habe Tausende von Scheidenausspülungen mit Sublimat 1:2000 bei Schwangern und Kreissenden ausführen sehen und lassen, ohne dass je Vergiftungserscheinungen aufgetreten wären. Der einzige Fall von tödlicher Sublimatvergiftung nach 2maliger Scheidenausspülung bei einer Kreissenden mit einer ½‰ Lösung, den Fleischmann aus der Breiskyschen Klinik veröffentlicht hat, wird von dem Autor selbst mit Recht nicht auf die Scheidenausspülung als solche bezogen, sondern darauf, dass das Sublimat von Läsionen im Bereich des inneren Muttermundes aus unmittelbar in die Blutbahn gelangte; denn die Patientin hatte schon vor der 2., von einer Hebamme ausgeführten Ausspülung geblutet, und nach derselben waren sofort Schmerzen im Leib aufgetreten, an die sich Erbrechen anschloss. Ausserdem war die Patientin schon vorher an Diarrhoe erkrankt gewesen. Auch dieser einzige, eine Gravida betreffende Fall ist also nicht beweisend für das Entstehen tödlicher Sublimatvergiftung allein von der Scheide aus.

Ausserhalb der Schwangerschaft wurde aber nur ein einziges Mal eine leichte, schnell in Genesung übergehende Vergiftung nach 6—7 Scheidenausspülungen mit Sublimat 1:5000 innerhalb von vier Tagen bei einer Nullipara mit engem Introitus beobachtet von v. Herff, der hierbei auf die Wichtigkeit der Retention der Spülflüssigkeit in der Scheide besonderen Nachdruck legt, ein Punkt, der bei unseren Patientinnen, beide Mehrgebärende lange nach der letzten Geburt, bei denen noch dazu die Scheide nach der Ausspülung mit Tupfern ausgewischt wurde, gar nicht in Betracht kam. Ich würde daher eine Untersuchung

des Urins auf Quecksilber bei Nichtschwangeren, deren Scheide mit Sublimat ausgespült wurde, für zeitgemäss halten, ähnlich, wie sie Keller bei Schwangeren ausgeführt hat. Doléris und Butte sahen bei ihren experimentellen Untersuchungen an Hunden, Kaninchen und Meerschweinchen stets nur Vergiftungserscheinungen leichter und vorübergehender Natur bei unverletzter Scheide.

Nach dem bisher vorliegenden Material halte ich es für nicht wahrscheinlich, dass man die Scheidenausspülungen für den schlimmen Ausgang allein oder vorwiegend verantwortlich machen darf. Ich möchte vielmehr glauben, dass die energische mechanische Bearbeitung des grössten Teiles der Bauchhaut und die Anwendung des Äthers die Haut für das nachher zur Desinfektion gebrauchte Sublimat durchgängiger machte, als sie für gewöhnlich ist, so dass sich die Summation der an sich geringen und unschädlichen Sublimatresorption an den beiden Stellen, Scheide und Bauchhaut, zu der tödlichen Wirkung steigern konnte. Die minimalen an dem versenkten Nahtmaterial, das vorher noch in Alkohol ausgelaugt war, etwa haftenden Sublimatmengen können wohl kaum in Betracht kommen, zumal namentlich bei dem zweiten Falle relativ wenig Seide gebraucht wurde.

Von einer besonders geringen Widerstandskraft konnte höchstens bei der zweiten schon vorher etwas marantischen Patientin die Rede sein, bei der ersten, einer sonst kräftigen 25 jährigen Person, kaum; der Urin war bei beiden vorher eiweissfrei gewesen.

Jedenfalls müssen wir aus der Beobachtung die Lehre ziehen, dass die doppelte Anwendung des Sublimats zur Desinfektion der Bauchhaut und der Scheide vor Laparotomien besser zu vermeiden ist.

Was die zuerst besprochenen nicht gar so selten ebenfalls tödlichen postoperativen Magenblutungen betrifft, so können wir ausser den selbstverständlichen und bei jeder Operation angewandten Vorsichtsmassregeln allgemein chirurgischer Natur kaum etwas tun, um sie zu vermeiden. Sie gehören zu jenen nicht vorauszusehenden und ohne unser direktes Zutun eintretenden unglücklichen Ereignissen, die uns höchstens ein weiterer Ansporn dazu sein können, stets nur nach strengster Indikationsstellung das Messer in die Hand zu nehmen.

Literatur.

Bondi, Zur Anatomie und Physiologie der Nabelgefässe. Zeitschrift f. Geb. u. Gyn. Bd. 54 1905.

Buck, A case of postoperative haematemesis. The Lancet 1902, T. 205.

Busse, Über postoperative Magen- und Darmblutungen. Arch. für klin. Chir. Bd. 76 1905 (Ausführliche Literaturangaben!).

v. Čackooič, Beitrag zur Ätiologie des hämorrhagischen Erbrechens. Ref. Zentralbl. f. Chir. 1901, S. 696.

Clemm, Das Magengeschwür. Würzburger Abhandlungen aus d. ges. Gebiet der Medizin Bd. IV, 1905.

Doléris und Butte, Experimentelles über Sublimatintoxikation. Nouv. Arch. de Gyn. 1886, No. 2.

v. Eiselsberg, Über Magen- und Darmblutungen nach Operationen. Verh. d. Deutschen Ges. f. Chir. 1899.

Engelhardt und Neck, Veränderungen an Leber und Magen nach Netzabbindungen. Deutsche Zeitschrift. f. Chir. Bd. 58 1901, Bd. 62 1902.

Fleischmann, Tödliche Sublimatvergiftung nach zweimaliger Scheidenausspülung. Zentralbl. f. Gyn. 1886, Nr. 47.

Franz, Nachteile der Beckenhochlagerung. Zentralblatt für Gyn. 1903, S. 969.

Friedrich, Zur chir. Pathologie von Netz und Mesenterium. Arch. f. klin. Chir., Bd. 61 1900.

v. Herff, Berichtigung und Erwiderung. Zentralbl. f. Gyn. 1886, Nr. 38.

Derselbe, Zur Frage der Sublimatvergiftung. Zentralbl. für Gyn. 1887, Nr. 36 und 37.

v. Hoffmann, Sublimatvergiftung nach Ätzung von Kondylomen mit Solutio. Plenckii. Wiener klin. Wochenschr. 1890, Nr. 16 und 19.

Hofmann, Studien über die Folgen der Netzabbindungen usw. Inaug.-Diss. Leipzig 1900.

E. Kaufmann, Die Sublimatintoxikation. Habilitationsschrift, Breslau 1888.

Keller, Zur Sublimatfrage. Arch. f. Gyn., Bd. 26 1885.

Klemperer, Über die Veränderungen der Nieren bei Sublimatvergiftung. Virchows Archiv Bd. 118 1889.

Kolomenkin, Über Geschwürsbildung in Magen und Darm nach Bauchoperationen. Ref. Hildebrandts Jahresbericht über 1901, S. 629.

Kraske, Über Beckenhochlagerung und ihre Folgen. 32. Kongress der Deutschen Ges. f. Chir. Berlin 1903.

Kunkel, Toxikologie. Jena 1899, S. 139.

Landau, Über Melaena der Neugeborenen nebst Bemerkungen usw. Habilitationsschrift, Breslau 1874.

Landow, Zur Kasuistik der Magenblutungen nach Bauchoperationen. Arch. f. klin. Chir., Bd. 66 1902.

Mintz, Akute gelbe Leberatrophie usw., zugleich ein Beitrag zur Frage der postoperativen Magenblutungen. Mitteilungen aus den Grenzgebieten der Medizin und Chirurgie, Bd. VI 1900, S. 645.

Payr, Appendicitis und embolische Magenerkrankungen. Münch. med. Wochenschrift 1905, Nr. 17.

Pietrzikowski, Über die Beziehungen der Lungenentzündung zum eingeklemmten Bruch. Arch. f. klin. Chir., Bd. 39 1889.

v. Preuschen, Verletzungen des Kindes bei der Geburt als Ursache der Melaena neonatorum. Festschrift zur Feier des 50jährigen Jubiläums der Ges. f. Geb. u. Gyn. zu Berlin. Wien 1894, bei A. Hölder.

Prutz, Mitteilungen über Ileus. Verh. der Deutschen Ges. f. Chirurgie. Berlin 1899.

Riegel, Das runde Magengeschwür. Nothnagels spez. Path. und Ther. Bd. 16 1897.

Sanio, Magenblutungen nach Unterleibsoperationen. Inaug.-Dissertat. München 1902.

Sthamer, Zur Frage der Entstehung von Magengeschwüren usw. Deutsche Zeitschr. f. Chir. Bd. 61 1901, S. 518.

Strassmann, Der Verschluss des Ductus Botalli. Hegars Beiträge zur Geb. u. Gyn. Bd. VI und Arch. f. Gyn. Bd. 45.

Aus der Frauenklinik der Universität Heidelberg.

Die occipito-sakralen Vorder- und Hinterscheitellagen.

Von

F. A. Kehrer, Heidelberg.

Es ist das Endergebnis, um nicht zu sagen das Endziel aller Drehungen des Kopfes und Steisses bei der Geburt, dass der am tiefsten stehende Abschnitt des vorliegenden Teils unter der Schossfuge, als dem Ort des geringsten Widerstandes, einschneidet um dann in bogenförmiger Bewegung (Konkavität des Bogens nach der Schossfuge) vollends auszutreten. Dieser am tiefsten stehende Abschnitt ist bei den normalen vorwärts rotierten sowie bei einem Teil der rückwärts rotierten Hinterscheitel- oder Hinterhauptslagen das Hinterhaupt, bei den sogenannten Vorderscheitellagen die Stirn, bei den Gesichtslagen das Kinn, bei den Steisslagen ein Hinterbacken, und zwar meist der anfänglich weiter vorn stehende, andermal aber auch der ursprünglich hinten stehende. Zur Erreichung dieses Ziels sind Rotationen nötig um eine Längsachse des vorliegenden Teils, die der Längsachse des Utero-vaginal-Kanals entspricht. Sie schwanken zwischen 1—3 Oktanten einer Spirale. Eine Drehung von einem Oktanten kommt vor, wenn das Hinterhaupt primär links oder rechts vorn steht und gegen den Schossbogen gedreht wird, sowie bei den hier zu betrachtenden Occipitosakralstellungen, wobei das Hinterhaupt meist aus der rechten, seltener aus der linken Kreuzhüftbucht sich gerade nach hinten dreht und schliesslich am Damm hervortritt. Eine Quadrantendrehung sehen wir bei ursprünglicher Querstellung von Kopf, Gesicht und Steiss, wobei der anfängliche Querstand sich in einen Geradstand verwandelt. Eine Rotation von 3 Oktanten kommt vor allem bei Schädellagen mit anfänglich nach rechts hinten stehendem Hinterhaupt, doch, obwohl selten, auch bei links hinten stehendem Hinterhaupt vor. Wenn bei Gesichtslagen zuerst das Kinn rechts oder links hinten stand, so

dreht es sich ebenfalls meist nach vorn, und dasselbe gilt für Steisslagen, wenn eine Hüfte zuerst rechts oder links hinten stand und entlang der seitlichen Beckenwand nach der Schossfuge rückte.

Nach meinen Zusammenstellungen (Kehrer, Geburten in Schädellagen mit rückwärts gerichtetem Hinterhaupt, Giessen 1860, Seite 49) kommt nun ein anderer Mechanismus: die abnorme Drehung mit dem Hinterhaupt nach dem Kreuzbein im Mittel unter 75 Fällen einmal = in 1,3 % vor. E. Bidder berechnet nur 0,42 %, d. h. 125 auf 29800 Geburten. Dabei bewegt sich das Hinterhaupt von einer Kreuzhüftbucht nach der Mitte der Kreuzbeinaushöhlung und gleitet auf dieser und dem Steissbein entlang herab, worauf der Kopf mit dem Hinterhaupt nach dem Damme, mit dem Gesicht nach der Schossfuge die Schamspalte verlässt. Für alle Fälle dieser Art, mit denen wir uns im folgenden ausschliesslich beschäftigen, passen nur die Namen: Schädellagen mit rückwärts gerichtetem Hinterhaupt oder occipitosakrale Schädellagen (position occipito-postérieure, Moreau); diese Namen allein sind unzweideutig, nicht nur für einen Teil der Fälle gültig und unabhängig von konventioneller Übereinkunft.

Je nach der Haltung des Kopfes können wir zwei Formen oder Varietäten unterscheiden:

1. Occipitosakrale Hinterscheitellagen, die häufigere Form. Dabei steht Hinterhaupt und Hinterscheitel am tiefsten, die Stirn höher, die grosse Fontanelle hinter der Schossfuge, das Kinn ist ans Brustbein angedrückt, der Kopf also gebeugt und, wenn überhaupt verändert, in der Richtung des kleinen Diagonaldurchmessers zusammengedrückt, Stirnbein und Hinterhaupt sind unter die Scheitelbeine geschoben und der Kopf nach Art des bekannten Avarenschädels nach hinten und oben verlängert. Eine etwaige Kopfgeschwulst sitzt an einem oder beiden Scheitelbeinen, nahe der kleinen Fontanelle. Im Austritt kommt zuerst der Hinterscheitel nebst Hinterhaupt. Wenn letzteres über den Damm hervorgetreten ist, entwickeln sich Stirn und Gesicht unter der Schossfuge. Für diese Form passen die Namen: rückwärts rotierte Hinterhauptslage der älteren Wiener Schule, hintere Hinterhauptslage (Bumm).

2. Die Stirn steht tiefer als das Hinterhaupt, und zwar gerade hinter der Schossfuge oder einem horizontalen Schambeinast, der Hinterkopf wird an der hinteren Beckenwand zurückgehalten, der Kopf ist also im Hinterhauptsgelenk gestreckt oder deflektiert. Beim Austritt erscheint zuerst die Stirn, dann wälzen sich Hinterscheitel

und Hinterhaupt am Damm hervor, und zuletzt erscheint das Gesicht. Der Kopf ist so konfiguriert, dass der obere Teil der Stirn turmartig mit seiner Geschwulst vorspringt und der Scheitel von da an schief nach hinten und unten abfällt. Die Scheitelbeine sind unter die Stirnbeine und selbst unter das Hinterhauptsbein geschoben. Oft findet sich eine quer oder schief verlaufende Druckmarke am vorderen Teil der Stirn. Für diese Fälle passt der Name: Stirn-, Vorderscheitel- oder Vorderhauptslage. Aber es wäre unzulässig, diesen Ausdruck für alle occipitosakralen Scheitellagen zu gebrauchen, also die pars pro toto zu setzen.

Eine weitere Reihe von Namen ist rein konventionell und wechselt mit Zeit und Autor. Nach der älteren Nomenklatur v. Siebolds, die früher in Deutschand sehr verbreitet war, unterschied man dritte (Hinterhaupt rechts hinten) und vierte (Hinterhaupt links hinten) Lagen. v. Ritgen unterschied 8 Lagen und nannte die siebente: diejenige mit Hinterhaupt rechts hinten, und die erste: die mit Hinterhaupt links hinten. Die Bezeichnung: zweite Unterart der ersten und zweiten Schädellagen hat vielfach zu Konfusionen geführt, denn man musste dabei sagen, dass im konkreten Fall anfangs die entschieden häufigere Stellung mit dem Rücken rechts hinten, also die zweite Unterart der zweiten Schädellage durch Rotation des Schädels in die erste Unterart sich verwandle. Da ausserdem die Stellung mit dem Hinterhaupt rechts hinten doppelt so häufig ist als die links hinten, so müsste vom statistischen Standpunkte aus jene als die erste, diese als die zweite Vorderscheitellage bezeichnet werden.

Sagen wir nun im Einzelfall, es handle sich um eine rechte oder linke occipitosakrale Vorderscheitellage, so ist damit alles ausgedrückt: dass das Hinterhaupt durch die rechte Kreuzhüftbucht eingetreten sei und sich im weiteren Geburtsverlauf rückwärts gedreht habe, und dass anderseits der Vorderscheitel tiefer stehe als der Hinterscheitel. Das Ideal jeder Namengebung ist jedenfalls das, dass man sofort erkennt, was gemeint, und jeder Zweifel ausgeschlossen ist. Diesem Ideal entspricht der oben gewählte Name wohl am besten.

Was nun die Bedeutung der occipitosakralen Scheitellagen betrifft, so ist zwar für die ganz überwiegende Mehrzahl anzuerkennen, dass die Geburten ebenso glatt verlaufen wie andere mit Normalrotation. Aber zwei Tatsachen: die grössere Häufigkeit von operativen Eingriffen, speziell von Zangenoperationen, sowie die

grössere Mortalität der Früchte deuten denn doch darauf hin, dass diesen Lagen im ganzen eine etwas ungünstigere Prognose zukommt als gewöhnlichen Schädellagen. Präziser können wir dies so ausdrücken, dass Wehenschwäche, Beckenenge, Übergrösse und Härte des Kopfes sowie Rigidität der Weichteile hier bedeutungsvoller sind als bei normalen Schädellagen. Warum dies?

Nach drei Richtungen begegnen die Geburten mit Rückwärtsdrehung des Kopfes grösseren Schwierigkeiten als bei normaler Drehung:

1. Der Eintritt des Kopfes durch den Beckeneingang geschieht zwar in beiden Fällen so, dass der kleine diagonale Kopfdurchmesser sich in einen schrägen Durchmesser des Beckeneingangs stellt, aber der erschwerende Umstand liegt bei Rückwärtsdrehung darin, dass der breitere Hinterkopf durch die enge Kreuzhüftbucht ins Becken herabtreten muss, während bei normaler Drehung die schmale Stirn diese Bucht passiert. Ist nun letztere durch starkes Vorspringen des Vorbergs enger geworden, so kann ein dreifacher Mechanismus vorkommen.

a) Der Vorberg drängt den Kopf zur Seite und lässt ihn erst herabtreten, wenn die seitliche Verschiebung genügend gross war. Nachträglich tritt dann der Hinterkopf in die Kreuzbeinaushöhlung herab.

b) Von dem Vorberg wird der Hinterkopf nach vorn und einer Seite abgewiesen. Der Hinterkopf tritt dann durch die Kreuzhüftbucht in die Tiefe des Beckens, die Stirn aber wird in ihrem oberen horizontalen Teil einem queren Schossbeinast angepresst, und allmählich entwickelt sich der Zustand, den ich in meinem Lehrbuch der operativen Geburtshilfe als Einstemmung oder Enthlipsis bezeichnet habe. Dabei lehnt sich der Hinterkopf an das Promontorium und einen Kreuzbeinflügel, die Stirnwölbung an einen queren Schossbeinast, und es dauert lange, bis sich durch Verschiebung und Formveränderung der Schädelknochen der Kopf allmählich so weit dem Becken akkommodiert hat, dass er durchgehen kann. Gerade hierbei wird oft die Zange nötig. Aus dieser Einstemmung kann sich, zumal bei allgemeiner Beckenenge, eine Einkeilung entwickeln, wobei grosse Flächen des Kopfes an die Beckenwand derart sich anlegen, dass man zwischen beiden nicht einen Finger durchführen kann.

c) Der breite Hinterkopf bleibt über dem Beckeneingang stehen, hinten und seitlich aufgestemmt, der Fruchtachsendruck führt all-

mählich eine Drehung des Kopfes um einen Querdurchmesser herbei und verwandelt die gebeugte in eine halbgestreckte Haltung. Es entsteht eine Deflexion oder eine Stirn- resp. Vorderhauptslage.

2. Ist der Kopf bis zum Beckenboden herabgerückt, so ruht er sozusagen am Boden eines Gefässes, das vorn und unten einen schief gestellten und von elastischen Weichteilen umgebenen Schlitz hat. Bei normalem Mechanismus gleitet nun der Hinterkopf von einem queren Schossbeinast hinter einem Foramen ovale und einem absteigenden Schossbeinast her gegen den Schossbogen und tritt dann unter letzterem bogenförmig heraus. Dabei streckt sich der Kopf im Hinterhauptsgelenk und vertieft sich der Nackenwinkel. Bei Drehung des Hinterkopfs nach hinten stösst das Herausdrehen des tief stehenden Kopfabschnittes unter der Schossfuge auf Schwierigkeiten, welche von dem Bau des Hinterhauptgelenks und der Halswirbelsäule abhängen. Versucht man einen Kindskopf zu beugen, so gelingt zwar eine leichte Flexion bis zum Anpressen des Unterkiefers an Hals und Brustbein leicht, bei einer stärkeren dagegen stösst der vordere Bogen des Atlas an den Basilarteil des Hinterhaupts und werden weiterhin Unterkiefer und Halswirbelsäule nebst Schlüsselbein und Brustbein so aneinandergepresst, dass eine weitere Fortsetzung der Beugung unmöglich wird. Soll aber der Hinterkopf bei occipito-sakralen Hinterscheitellagen unter dem Schossbogen hervortreten, so erfordert dies eine stärkere Kopfbeugung, und diese ist aus den angegebenen Gründen erschwert.

3. Der in die Schamspalte mit dem Hinterhaupt nach hinten eintretende Kopf dehnt die Vulva stärker als der in normaler Weise durchschneidende, weil statt des kleinen Diagonalumfangs von 32 cm der Horizontalumfang von 34 cm die Dehnung bewirkt; ausserdem wird aber der Damm durch den breiteren Hinterkopf stärker in die Quere gedehnt als durch die schmälere Stirn. Infolge dessen gibt es dort häufigere und tiefere Dammrisse, und es entspricht der Erfahrung, dass eine Erstgebärende, bei der sich das Hinterhaupt rückwärts dreht, nur selten ohne Dammriss davon kommt.

Bezüglich der Ätiologie unserer Stellungen müssen wir fragen: Warum unterbleibt in ca. einem Prozent aller primären Occipitosakralstellungen die normale, drei Oktanten einer Spirale betragende Drehung des Hinterhaupts nach vorne und wird statt deren nur eine Rückwärtsdrehung des Hinterhauptes von $^1/_8$ beobachtet? Diese Frage nötigt uns, auf den Mechanismus der Längsachsendrehung des vorliegenden Teils kurz einzugehen.

Ein fester Körper kann um eine bestimmte Achse dadurch gedreht werden, dass eine Tangentialkraft in der Ebene eines Kreises wirkt, der rechtwinklig zur Drehachse steht. Je näher der Drehachse diese Kraft angreift, je länger also der als Hebelarm zu betrachtende Radius, um so geringer ist die zu einer Umdrehung erforderliche Kraft.

Die Längsachsendrehung des Kindskopfs unter der Geburt könnte dadurch zustande kommen, dass die den Kopf umfassenden Uteruswände bei der Kontraktion sich horizontal und rechtwinkelig zur Längsachse über die Kopfoberfläche verschieben. Treffen sie auf Vorragungen, z. B. Nase, Kinn, Ohren, so kann eine horizontale Drehung des Kopfes erfolgen, wenn Drehkraft und Masse in bestimmtem Verhältnis stehen. Eine solche Drehung würde etwa der Umdrehung eines horizontal liegenden Steuerrades entsprechen, welche der die Griffe anfassende Steuermann besorgt. Ruht der zu drehende Körper in einem eng anschliessenden Hohlkörper, der an seiner Innenseite einen Vorsprung hat, so kann durch letzteren eine Rotation erfolgen, wenn der eingeschlossene Körper im Sinne seiner Längsachse bewegt wird. Er beschreibt dann beim Durchgang eine Spirale.

Die vergleichende Physiologie lehrt, dass Längsachsendrehungen der Frucht von mehr als einem Halbkreis vorkommen, welche fast ausschliesslich vom Uterus selbst bewirkt werden. Bei Wiederkäuern z. B. sehen wir öfters im Anfang der Geburt, während noch der Fötus und Uterus ganz in der Bauchhöhle liegen und nur die Vorderfüsse mit Schnauze in die Beckenhöhle hereinragen, den fötalen Rücken gerade nach unten, d. h. gegen die untere (vordere) Bauchwand gerichtet. Im weiteren Verlaufe dreht sich aber der Rücken nach der Seite und nach oben (hinten) und geht in dieser ganz normalen Stellung durch das Becken. Auch bei andern Säugern beobachtet man ähnliche ausgiebige Drehungen, oft um mehr als einen Halbkreis, und es gilt als allgemeine Regel, dass der bogenförmig, mit der Konkavität nach der Bauchseite gekrümmte Fötus sich dem ebenfalls nach der Bauchseite konkaven Uterovaginalkanal anpasst.

Auch für den Menschen trifft dies zu. Denn der im Uterus liegende Fötus zeigt von der Seite gesehen eine dem Nacken entsprechende Konkavität resp. stumpfwinkelige Knickung, welche in den stumpfen Winkel hineinpasst, den der Uterus mit der Vagina bildet.

Müssen wir auch zugeben, dass der Uterus den Fötus um seine Längsachse drehen kann, so soll damit nicht in Abrede gestellt werden, dass auch die schiefen Ebenen des Beckens auf die Kopfdrehungen Einfluss haben.

Wenn der Hinterkopf durch die rechte Kreuzhüftbucht ins Becken tritt, so legt sich die Stirn auf den entgegengesetzten queren Schossbeinast und wird von diesem seitlich abgelenkt nach der Stelle der stärksten Ausbeugung der Bogenlinie, der Kopf stellt sich quer, und weiter dreht sich die Stirn nach der linken Kreuzhüftbucht wo Platz ist, während der breite Hinterkopf in die geräumigste vordere Beckenpartie, die eigentliche Fahrstrasse, sich senkt und unter dem Schossbogen herauskommt.

Aus dem Gesagten wird klar, dass der Hinterkopf nach der Kreuzbeinaushöhlung sich wenden kann, wenn:

I. das Becken weit, die Bogenlinie des Schambeins stark ausgehöhlt und die Genitalien sehr geräumig sind, weil dann die zur normalen Vorwärtsdrehung führenden Widerstände wegfallen oder doch gering sind;

II. wenn das Becken gerad-oval oder quer-verengt ist; oder wenn

III. die Lendenwirbelsäule stark lordotisch, wie beim plattrhachitischen Becken, vorspringt, was die am weitesten nach hinten stehende Schulter hindert, über die letzten Lendenwirbel nach der anderen Seite herüber zu gleiten. Diese Zurückhaltung der hinteren Schulter hemmt natürlich die Kopfdrehung, denn der Kopf kann gegen den Rumpf kaum um mehr als einen Oktanten gedreht werden.

IV. Wenn der Kindskopf ungewöhnlich rund, klein oder weich ist, so geht er in Dorsosakralstellung leicht durch das Becken.

V. Handvorfall neben dem Kopf oder ein gleichzeitig mit ihm eintretender kleiner Beckentumor können in seltenen Fällen ebenfalls die normale Kopfdrehung verhindern.

Zur Therapie möchte ich folgendes bemerken: Es genügt in den meisten Fällen bei anfänglicher occipitosakraler Kopfstellung die Kreissende andauernd auf die Seite sich legen zu lassen, in welcher das kindliche Hinterhaupt steht. Dieses Verfahren befördert erfahrungsgemäss die normale Rotation; doch muss man zugeben, dass letztere auch bei entgegengesetzter Seitenlage oder Rückenlage eintreten kann.

Die vielfach empfohlenen manuellen Drehungen des Kopfes durch kombinierte innere und äussere Handgriffe (Fehling u. A.) sind

sicher in Fällen wirksam, in denen der Kopf noch nicht tief steht; ob auch in Fällen von Einstemmung oder gar Einkeilung, scheint mir recht fraglich. Wollte man sie prinzipiell in jedem Falle von anfänglicher Occipitosakralstellung, in dem die Drehung lange auf sich warten lässt, ausführen, so wären sie meist überflüssig, da bei rund 1 % der Fälle die Normaldrehung ausbleibt. Ausserdem wäre die Anempfehlung der prinzipiellen manuellen Drehung des Hinterhaupts nach vorn in allen Fällen, wo diese nicht bald spontan geschieht, nicht ohne Bedenken, da eine Einführung dieser Methode in die allgemeine Praxis der Ärzte und Hebammen unzweifelhaft eine grosse Infektionsgefahr enthält.

Was die Zangenoperation anbelangt, so kommen die bekannten Indikationen: andauernde Tokostase und Gefahren für Mutter und Kind auch für unsere Stellung in Betracht.

Die Technik der Zangenapplikation ist in allen Fällen gleich: die Löffel müssen an die Seitenflächen des Kopfes angelegt werden. Bezüglich der Traktionen gehen aber die Ratschläge der Geburtshelfer auseinander, indem die Einen nur raten, so lange stark abwärts zu ziehen, bis der Vorder- oder Hinterscheitel, je nachdem der eine oder der andere tiefer steht, in die Schamspalte eingetreten ist und dann die Griffe rasch zu heben.

Eine andere Methode, die bereits Smellie empfohlen, will prinzipiell, der normalen Rotation entsprechend, das anfangs rückwärts stehende Hinterhaupt nach vorn führen und besteht darin, dass man den schräg stehenden Kopf erst querüber an beiden Seitenflächen fasst, dann in Querstellung und zuletzt mit dem Hinterhaupt nach vorn dreht, also die Normaldrehung nachahmt. Smellie konnte dies mit seiner geraden, der Beckenkrümmung entbehrenden Zange ausführen, ohne das Instrument zweimal anlegen zu müssen. v. Scanzoni, nach dem die Methode gewöhnlich benannt wird, musste nach hergestellter Querstellung wegen der Beckenkrümmung der Löffel diese abnehmen und nochmals in dem anderen Schrägdurchmesser anlegen, um das Hinterhaupt vorwärts zu bringen. Diese künstliche Drehung ist aber, wie von Baudelocque, Weidmann, Hohl und Moser hervorgehoben wurde, nicht ohne Bedenken, denn falls die weiter hinten stehende Schulter durch die stark vorspringende Lendenwirbelsäule an der Drehung nach der andern Seite, also am Vorübergleiten am Vorberg gehindert wird, ist eine überstarke Torsion der Halswirbelsäule mit all ihren bedenklichen Folgen für Halswirbel, Bandapparat und Halsmark zu

befürchten. Man muss jedoch zugeben, dass vielfach die Scanzonische Methode, so u. a. von Döderlein und Pfannenstiel, erfolgreich und ohne Nachteil für das Kind ausgeführt worden ist. Wahrscheinlich fehlte in solchen Fällen ein stärkerer Vorsprung der Lendenwirbelsäule.

Eine weitere, die sogenannte Siebenerdrehung habe ich zuerst in meiner Inaug.-Dissert. 1860 p. 76, dann in meinem Lehrbuch der operativen Geburtshilfe p. 185 beschrieben. Dieselbe setzt sich aus 3 Akten zusammen:

1. Empordrängen des zu beiden Seiten mit den Löffeln gefassten Kopfes in der Richtung gegen den Gebärmutterboden um ca. 2—3 cm, so dass die auf einem queren Schossbeinast, sagen wir dem linken, angepresste Stirn aus der Grube der oft ödematösen Weichteile, speziell der vorderen Muttermundslippe herausgehoben, und der Kopf beweglich gemacht wird. Das lässt sich etwa vergleichen mit den Verfahren nach dem Auffahren eines Kahns auf den Strand, wobei man den Kahn in der Richtung der Auffahrtslinie vom Ufer zurückdrängt, um ihn wieder ins Fahrwasser zu bringen.

2. Horizontaldrehung der Stirn nach der Seite, also nach links in unserm Fall, wo an der ausgebogenen Linea innominata meist Platz ist für den Eintritt der Stirn. Bei dieser Drehung um einen senkrechten Kopfdurchmesser wird also der gerade Kopfdurchmesser in den queren des Beckeneingangs eingestellt, und es sehen am Ende des Aktes die konkaven Löffelränder nach einer, hier der linken Seite des Beckens. Es steht folglich die Zangenbreite in einem sagittalen Beckendurchmesser.

3. Durch schief kaudal- und medianwärts gerichteten Zug an den Griffen wird die seitlich stehende Stirn hinter dem Foramen obturatorium und dem absteigenden Schossbeinast unter den Schossbogen geleitet, so dass schliesslich die Stirn hinter der Schossfuge, das Hinterhaupt am Damm steht. Dabei muss die Zange um ihre Längsachse gedreht werden, so zwar, dass die konkaven Löffelränder, die bei Beginn des 3. Aktes nach einer Seite gerichtet waren, sich allmählich nach vorn wenden.

Der erste Akt erzeugt das kurze Anfangsstück, der zweite Akt den horizontalen Teil, der dritte das schiefabsteigende längere Stück einer 7. Man könnte auch sagen, dass ein Punkt der Stirnnaht bei rechtsseitiger Occipitosakralstellung eine gewöhnliche 7, bei linksseitiger eine umgedrehte 7 (= Γ) als Wegspur zeichne. Diese

Siebenermethode unterscheidet sich wesentlich von der Smellie-Scanzonischen und entspricht dieser nur im zweiten Akt, während der erste, für die Mobilisierung des Kopfes sehr wichtige, Akt bei letzterer fehlt, und der dritte Akt ein ganz anderes, der Scanzonischen entgegengesetztes Ziel verfolgt, die Stirn und nicht das Hinterhaupt nach vorn zu drehen.

Diese Methode habe ich selbst in klinischer und privater Praxis häufig angewandt und nach vergeblich versuchten abwärts gerichteten Traktionen rasch und erfolgreich durchgeführt. Auch meine Assistenten und Schüler haben mir von ähnlichen günstigen Erfolgen berichtet, so dass ich die gewiss nicht komplizierte und vielfältig erprobte Methode warm empfehlen kann.

Herr Kollege von Herff-Basel (im Korresp.-Blatt für Schweizer Ärzte, 35. Jahrg. 1905, Seite 294 ff.) hat diese Methode ebenfalls warm empfohlen und angegeben, dass sie nach vergeblichen starken Traktionen oft auffallend rasch gelinge. v. H. hebt noch hervor, dass die Achsenzugzange in den fraglichen Fällen unbrauchbar sei.

Meine Methode passt nun für Einstemmung in occipitosakraler Vorder- und Hinterscheitellage, wobei die Stirn einem queren Schossbeinast, das Hinterhaupt dem Promontorium und dem entgegengesetzten Kreuzbeinflügel fest angepresst ist, die Stirnwölbung aber am Beckeneingang steht oder diesen bereits passiert hat.

Es muss aber weiteren Erfahrungen überlassen bleiben, zu entscheiden, inwieweit die Methode auch bei tiefer Einkeilung, wobei sich Kopf und Beckenknochen in grosser Ausdehnung fest berühren, Verwendung finden kann. Ein Versuch könnte immerhin in solchen Fällen ohne Nachteil gemacht werden.

Auch bei Gesichtslagen mit rückwärts gerichtetem Kinn habe ich einmal das Kinn in eine Beckenseite geführt, worauf die Geburt nach dem gewöhnlichen Mechanismus der Gesichtslagen ablief.

Über einen Ovarialtumor mit chorionepitheliomartigen Metastasen im Peritoneum.

Von

Prof. Dr. **Hans Schmaus**,

Prosektor am städt. Krankenhaus r. d. J. in München.

(Nach einem in der gynäkologischen Gesellschaft gehaltenen Vortrag.)

Mit Tafel VII/VIII.

M. H! Der Fall, welchen ich im folgenden Ihrer Beurteilung vorlege, beansprucht ein wissenschaftliches Interesse weniger deswegen, weil durch ihn bestimmte in Fluss begriffene Fragen entschieden werden könnten, als vielmehr deshalb, weil er durch seine Eigentümlichkeiten zur Fragestellung herausfordert nnd dadurch vielleicht Anregung zu geben imstande ist. Er soll einen Beitrag zu der Frage bilden, in wie weit man aus einer chorionepithelähnlichen Struktur eines Tumors auf dessen Herstammung vom fötalen Ektoderm schliessen darf.

Bei einer ungefähr ein Jahr nach operativer Entfernung eines Ovarialtumors, des myomatösen Uterus und seiner Adnexa verstorbenen 49jährigen Patientin ergab die Obduktion eine ausgebreitete, in Form zahlreicher bis erbsengrosser Knoten auftretende, mit Exsudation in die Peritonealhöhle verbundene Neubildung von dem Charakter der sogenannten Endothelkrebse (diffuses oder multiples Bauchfellkarzinom, „Lymphangitis carcinomatodes“, Wagner); besonders war das grosse Netz Sitz der Geschwulst. Bei der histologischen Untersuchung des Netztumors zeigte derselbe eine Struktur, welche mit der eines Chorionepithelioms eine weitgehende Übereinstimmung aufwies. Im wesentlichen war der Bau des von Geschwulstmassen durchsetzten Netzes folgender (Tafel VII/VIII Fig. 1): Im ganzen ist die grobbalkige Anordnung der grösseren Bindegewebszüge des Netzes noch erkennbar, z. T. sind auch die von denselben umschlossenen Binnenräume, wie normal, von Fettgewebe ausgefüllt,

das nur stellenweise eine mässige kleinzellige Infiltration mit meist einkernigen kleinen Rundzellen aufweist. An den meisten Stellen aber findet sich in den genannten Binnenräumen ein Geschwulstgewebe, dessen Zellen an der Wand der Netzbalken und um einzelne grössere und kleinere Blutgefässe herum am dichtesten angeordnet sind; dadurch erweckt die Geschwulst zum Teil den Eindruck eines papillären Tumors, indem einzelne mit Geschwulstzellen dicht umgebene Blutgefässe wie Zotten in die Binnenräume des Netzgewebes hineinragen. Die Gefässe der Netzbalken selbst, welche im Inneren mit roten Blutzellen dicht gefüllt sind — bes. die Venen — und auch, stellenweise wenigstens, zahlreiche Leukocyten enthalten, zeigen in und an ihrer Wand nichts Besonderes, ausser dass da und dort eine mässige Vermehrung ihrer Adventitialzellen hervortritt. Jedenfalls sind sie nicht wie die Gefässe der Binnenräume regelmässig mit Tumorzellen umscheidet (s. u.).

Von den letzteren kann man zwei Formen unterscheiden, welche aber keineswegs scharf voneinander trennbar sind, sondern vielfache Übergänge zwischen sich erkennen lassen: Einmal grosse Elemente, welche den Charakter von Riesenzellen oder förmlichen „Syncytien“ (im allgemeinsten Sinne) aufweisen, und dann kleinere Elemente mit meist, aber nicht immer scharfen Konturen, welche den Zellen der Langhansschen Schicht des fötalen Zottenüberzuges gleichen. Die grossen, riesenzellenartigen oder syncytienartigen Formen sind im allgemeinen dunkel gefärbt, ihr Zellkörper erscheint vielfach homogen, besonders an den Rändern, oft sind sie aber auch von hellen, scharf umschriebenen Vakuolen durchsetzt, die manchmal so dicht liegen, dass das Protoplasma stellenweise eine wabige bis netzige Struktur erhält; öfters konnte man eine deutlich streifige Beschaffenheit grösserer Zellpartien erkennen. Andere Formen sind wieder auffallend blass, wobei manchmal die hell gefärbten Stellen allmälig in dunkler tingierte übergehen, oft aber auch helle und dunkle Partien in derselben Protoplasmamasse scharf voneinander abstechend beisammenliegen. Die Form der grossen Elemente ist sehr wechselnd, im allgemeinen überwiegen weitaus die einzelnen, chorialen Riesenzellen gleichenden Individuen gegenüber den Syncytien; wo letztere vorhanden sind, bilden sie auch hier gelegentlich balkenartige oder verästelte Massen, doch sind sie meist nicht ausgedehnt genug, um so ausgebreitete Formen von solchen herzustellen, wie man sie für die „typischen“ Formen der echten Chorionepitheliome (Marchand) beschrieben findet. Auch die Riesen-

zellen sind sehr vielgestaltig, zackig, sternförmig, rundlich, mit kürzeren oder längeren Ausläufern versehen; ein Bürstenbesatz war mehrfach angedeutet. Neben den beschriebenen Formen fanden sich auch ähnliche kleinere und grössere Zellen sowie Protoplasmamassen, welche ganz oder fast ganz kernlos waren; z. T. handelte es sich wohl um Degenerationserscheinungen, wobei auch das Cytoplasma grobkörnig und wie im Zerfall begriffen aussah und noch in Degeneration begriffene Kerne zu erkennen waren, z. T. aber auch wohl nur um Oberflächenschnitte durch grose Zellindividuen und Syncytien, bei denen keine oder nur wenig Kerne in die Schnittebene gefallen waren.

Was die Kerne der oben beschriebenen Formen betrifft, so sind sie in den grösseren Protoplasmaanhäufungen meist in Mehrzahl vorhanden und dann von mittlerer Grösse; vielfach bilden sie aber auch, und das ganz überwiegend in den getrennten grösseren Zellformen, richtige Riesenkerne von meist sehr komplizierter, unregelmässiger Gestalt; teils sind sie länglich, zeigen aber vielfach scharfe Einkerbungen, die tief in das Innere einschneiden und zwischen sich Reihen halbkugliger Vorsprünge stehen lassen (Taf. VII/VIII Fig. 2 u. 4); vielfach ist der ganze Kern gekrümmt, halbmondförmig, wurstförmig, durchlocht, oder die Form nähert sich derjenigen der fragmentierten Leukocytenkerne in der Art, dass grössere Teilstücke des Kernes fast ganz von dem übrigen abgetrennt erscheinen. Meist erscheinen diese Riesenkerne stark diffus tingiert, manche so dunkel, dass man von einer Pyknose derselben sprechen kann. In anderen erkennt man aber noch überall ein sehr feinkörniges Chromatin, welches einem blassen Liningerüst angelagert ist. Auffallend sind in besonderem Masse die oft in der Mehrzahl, zu zweien bis vieren vorhandenen, sehr grossen Nucleoli, die bei der Hämatoxylin-Eosinfärbung ein deutlich metachromatisches Verhalten (Rotfärbung) aufweisen. Im allgemeinen gleichen die Kerne also sehr denen der serotinalen Riesenzellen.

Die kleinere Form der Geschwulstzellen zeigt eine einfachere, meist rundliche oder rundlich-eckige Gestalt, ist im Inneren meistens hell, aber am Rande mit einem dicht körnigen Protoplasmasaum versehen, manchmal auch im ganzen von dichter körnigem Protoplasma gebildet; oft finden sich auch hier hellere Stellen, die jedoch meist weniger den Eindruck von scharf umschriebenen Vakuolen als den von Lücken in dem Netzwerk des Cytoplasmas hervorrufen. Namentlich wo solche dunkler umsäumte Zellen zu Verbänden

aneinander liegen — an vielen Stellen liegen sie auch locker oder ganz voneinander getrennt —, entsteht ein sehr an die Langhans-sche Zellschicht erinnerndes Bild.

Wie schon erwähnt, liegen die Riesenzellen und Syncytien mit Vorliebe an der Wand der Netzbalken in der unmittelbaren Umgebung kleiner Blutgefässe oder um Gefässe der Binnenräume, und zwar ist diese Lagebeziehung eine so innige, dass die genannten Gebilde sich den Gefässen nicht bloss anschmiegen, sondern in ihrer Form geradezu anpassen, wie wenn sie organisch mit denselben in Zusammenhang stünden (Taf. VII/VIII Fig. 2,a). Auf den ersten Blick macht es manchmal den Eindruck, als ob frei liegende Syncytien direkt die Umhüllung eines bluthaltigen Lumens bildeten; indessen war doch an allen Stellen bei genügend starker Vergrösserung der Endothelbelag mit Sicherheit von dem, wenn auch noch so innig ihm anliegenden Syncytium trennbar, mindestens liessen sich keine Stellen nachweisen, an welchen das Lumen eines Blutraumes unmittelbar von den letztgenannten Gebilden begrenzt gewesen wäre. Es scheint vielmehr, dass die Geschwulstelemente, und unter diesen wieder besonders die grösseren, mit besonderer Vorliebe an der Aussenseite der Gefässe entlang wachsen; wir wir dürfen wohl annehmen, dass dies einer Ausbreitung in den den Blutgefässen folgenden Lymphbahnen entspricht. Die kleineren Tumorzellen liegen mehr in Haufen, aber sie gehen ja in die grösseren Elemente über und begleiten auch an sich manchmal die Gefässe nach Art der ersteren. Ein Einbruch von Geschwulstzellen in das Gefässlumen oder Gerinnungserscheinungen am Endothel konnten nicht konstatiert werden.

Die Sektion (25. III. 1905) hatte folgende anatomische Diagnose ergeben: Multiple Neubildung des Peritoneums, insbesondere im Gebiet des grossen Netzes; eitrig-fibrinöse Peritonitis mit ausgedehnter Verklebung der Dünndarmschlingen; Meteorismus des Dünndarms und Dickdarms. Transsudat in der linken Pleurahöhle mit Kompressionsatelektase des linken Unterlappens; leichte Kompression des untersten Teiles des rechten Unterlappens. Multiple Thrombenbildung in den mittleren und kleineren Ästen beider Lungenarterien.

Die eitrige Peritonitis wurde als eine Steigerung einer durch die Karzinose des Bauchfells schon gegebenen peritonealen Exsudation, respektive auf Durchwanderung von Infektionserregern durch die schon veränderte Darmwand infolge einer Darmlähmung aufgefasst; die letztere war zum Teil jedenfalls durch die Behinderung der Bewegungsfähigkeit des Darms bedingt, zum andern Teil wohl auch durch die schon bestehende entzündliche Reizung des Peritoneums mitbewirkt.

Wir haben also eine Geschwulst vor uns, welche ihrem äusseren Verhalten nach den Eindruck eines diffusen, beziehungsweise in multiplen Knoten auftretenden Endothelkrebses des Peritoneums macht, während die mikroskopische Untersuchung eine nicht zu leugnende Ähnlichkeit mit jener Art des Chorionepithelioms aufweist, welche Marchand als „atypische Form" desselben bezeichnet hat. Die Übereinstimmung besteht in dem Auftreten von zweierlei epithelialen Elementen, kleineren, dem Typus der Langhansschen Zellschicht gleichenden, und grösseren, die teils zu Syncytien vereinigt sind, teils, und zwar vorwiegend, serotinalen Riesenzellen ähnlich sehen, ferner in der eigentümlich homogenen oder von Vakuolen durchsetzten Beschaffenheit des Cytoplasmas der grösseren Zellen, den an den „Bürstenbesatz" erinnernden aufgefransten Saum mancher derselben, der Lagebeziehung der riesenzellenähnlichen Elemente zu den Blutgefässen. Es fehlt dagegen die hämorrhagische Beschaffenheit des Geschwulstgewebes, wie überhaupt die kavernöse Struktur des Tumors, der Einbruch in die Gefässlumina, welcher mindestens nicht nachweisbar ist (s. u.). Ein Stroma ist in dem Netztumor deutlich ausgebildet, könnte aber allerdings bloss aus dem noch nicht zerstörten bindegewebigen Balkenwerk des Netzes bestehen, das eine Wucherung, wie sie sonst das bindegewebige Gerüst von epithelialen Tumoren invadierter Organe aufweist, noch nicht erfahren hat.

Bei der Obduktion wurde natürlich in erster Linie an ein Karzinom (Endotheliom) des Bauchfells gedacht, und auch die Mitteilung, dass vor ca. einem Jahre eine operative Entfernung eines Ovarialtumors und des Uterus sowie seiner Adnexa stattgefunden habe, konnte diese Möglichkeit nicht ausschliessen oder auch nur unwahrscheinlich machen; sind doch Fälle von Peritonealkarzinom beschrieben, in denen gerade die Gegend eines Ovariums den hauptsächlichsten Ausgangspunkt, respektive die Stätte der stärksten Entwicklung einer solchen diffusen Geschwulst abgegeben hatte. So beschreibt z. B. Borst (Geschwulstwerk, Bd. II, S. 320) einen Fall von Endotheliom des Peritoneums, welcher wahrscheinlich von der Gegend des linken Ovariums seinen Ausgang genommen hatte und sehr mannigfaltige Strukturverhältnisse darbot. Die Neubildung war kompliziert mit dor Bildung zahlreicher Cysten, deren kolloider, respektive schleimiger Inhalt auf eine sekretorische Tätigkeit der Belegzellen des Peritoneums zurückgeführt wird, hatte im übrigen aber hauptsächlich die Lymphgefässe des Bauchfells er-

griffen und zeigte dabei eine sehr wechselnde Struktur: netzförmige Anordnung des Geschwulstparenchyms wie in einem Saftspaltenendotheliom, alveoläre Anordnung kleiner polymorpher Zellen wie in einem Karzinom, abgeplattete Zellformen, syncytienartige Protoplasmamassen mit enorm grossen Riesenkernen, drüsenartige Formationen usw.; endlich papilläre Wucherungen, welche durch Aussprossungen von Gefässen des Peritoneums an die Oberfläche bedingt waren, wobei die aussprossenden Zweige von einem dicken Mantel epitheloider Geschwulstzellen umkleidet waren. Borst neigt der Ansicht zu, dass die Neubildung der Hauptsache nach nicht auf die Epithelien der Serosa, sondern die Endothelien der Lymphgefässe zu beziehen sei.

Die Beurteilung unseres Falles hängt nun vor allem von der Frage ab, ob der Peritonealtumor als eine Metastase der Ovarialgeschwulst zu betrachten, oder unabhängig von derselben und als Tumor eigener Art entstanden ist, so dass sich nach der Entfernung des Ovarialtumors später ein Bauchfellkarzinom entwickelt hätte. Eine Entscheidung war natürlich nur von der Untersuchung des Ovarialtumors zu erwarten. Ich verdanke das seinerzeit durch Operation gewonnene Präparat (den Ovarialtumor und den herausgenommenen Uteruskörper samt Adnexen), sowie die Mitteilung der Krankengeschichte Herrn Professor Dr. Klein, welcher die Operation ausgeführt hatte und dem ich an dieser Stelle hierfür meinen verbindlichsten Dank ausspreche. Ich entnehme der Kranken-, resp. Operationsgeschichte folgendes.

Patientin hatte seit dem 14. Lebensjahre alle vier Wochen regelmässig menstruiert bis vor etwa einem Jahre (18. IV. 1904); Dauer der Menses 5 bis 6 Tage, dieselben sehr stark; jetzt etwas längere Pausen, etwa alle 5 Wochen, Dauer 6 Tage, sehr stark. Besondere Krankheiten oder ein Wochenbett wurden nie durchgemacht. Seit dem letzten Winter leichte Abmagerung. Erst seit vier Wochen bemerkt Patientin, dass der Leib dicker geworden ist; vor vier Wochen waren nach stärkerer Anstrengung einmal vorübergehende Schmerzen im Unterleib aufgetreten. Die Untersuchung des Abdomens ergibt an demselben mässig fettreiche, sehr gespannte Bauchdecken, keine Striae. Im unteren Teil das Abdomen durch einen prallelastischen Tumor vergewölbt. Dicht über der Symphyse fühlt man einen vom Haupttumor abgegrenzten, harten, kleinfaustgrossen Tumor, der in die Portio überzugehen scheint. Bei der Operation zeigte sich ein mannskopfgrosses Ovarialcystom, welches bei dem Versuche, es vorzuwälzen, hinten unten in der Gegend des Douglas einreisst, indem es dort mit der hinteren Uteruswand verlötet war; weitere Adhäsionen fehlen. Der dünnflüssige, bräunliche Inhalt der Cyste entleert sich teilweise in die Bauchhöhle und wird nach Möglichkeit ausgetupft. Der untere, am Uterus adhärent gewesene Teil

des Tumors ist ein papillärer, solider Knoten von über Hühnereigrösse. — Ovariotomia sinistra, typisch; supravaginale Amputation des myomatösen Uterus und Entfernung der Adnexe. Schluss des Peritonealdefektes durch eine fortlaufende Katgutnaht. Deckung der Därme durch Netz. Bauchnaht.

Der in Formalin aufbewahrte cystische Tumor zeigt sich stark zusammengezogen und kontrahiert, geschrumpft; demselben liegt die stark verlängerte und etwas verdickte Tube aussen auf. Die Innenfläche der Cyste ist fast vollkommen glatt, im allgemeinen von weisslicher, sehniger Beschaffenheit, nur stellenweise leicht rostbraun verfärbt; nur an vereinzelten Stellen finden sich einige bindegewebige Auflagerungen. Auch die Aussenfläche der Cyste ist im ganzen glatt, nur an einer Stelle — offenbar entsprechend der oben erwähnten Verwachsungsstelle mit dem Uterus — zeigen sich bindegewebige Pseudomembranen und ein etwas vorstehender, offenbar operativ durchtrennter, breiter, bindegewebiger Stumpf.

Im Inneren der Cyste findet sich ein über hühnereigrosser länglich-runder, solider Körper von flach-höckeriger, sonst fast vollkommen glatter Beschaffenheit; derselbe sitzt der vorderen, dem Ligamentum latum zugewendeten Seite der Cystenwand breit auf; der Umfang der Basis beträgt ungefähr Talergrösse. Die bereits vor längerer Zeit angelegte Schnittfläche des Knotens lässt ein ziemlich derbes, aber eigentümlich schwammiges Gefüge erkennen, während auf neu angelegten Durchschnitten eine mehr gleichmässige, markige Konsistenz und Beschaffenheit erscheint und die schwammige Gerüststruktur nur mit Mühe zu erkennen ist. Die Farbe ist an den meisten Stellen weisslich, an verschiedenen Partien aber auch deutlich braunrot, das Gewebe offenbar blutreich, jedoch ohne grössere Hämorrhagien. An wieder anderen Stellen ist die Struktur etwas derber, mehr faserig. Eine Art von Kapsel, welche den Tumor umgibt, löst sich beim Einschneiden des letzteren vielfach von selbst von der Oberfläche ab. Anderseits finden sich auch weichere, intensiv braunrot tingierte Stellen, endlich auch einzelne bis hanfkorngrosse, dunkelrote, scharf umschriebene Stellen, welche offenbar entweder thrombosierten Gefässen oder kavernösen Bluträumen entsprechen.

Das rechte Ovarium ist etwas vergrössert, an der Oberfläche mit reichlichen narbigen Einkerbungen versehen; auf der Schnittfläche finden sich zwei, mit dunkel braunrotem, offenbar blutigem Inhalt gefüllte, von derben Bindegewebskapseln umschlossene,

kreisrunde Cysten von ca. Erbsengrösse, anscheinend Follikelblutungen. Gegen den Hilus zu findet sich weiterhin eine grössere, ungefähr kirschkerngrosse Cyste, welche an dem konservierten Präparat aufgeschnitten oder eingerissen erscheint, auf dem Durchschnitt ein buchtiges Aussehen aufweist und mit einer, von der übrigen Cystenwand leicht trennbaren, etwa $^1/_2$ mm dicken Membran ausgekleidet ist; diese letztere sowie die sie aussen umschliessende, in das Ovarialgewebe übergehende, derbere bindegewebige Kapsel ist deutlich gelblich gefärbt, ebenso hat der Cysteninhalt, soweit er erhalten (geronnen) ist, eine gelbliche Farbe; das Ganze macht den Eindruck einer Luteïncyste.

Der herausgenommene Uteruskörper weist im allgemeinen normale Gestalt auf, ist aber durch zahlreiche, teils kugelig, teils halbkugelig vorspringende Knollen uneben und grob-höckerig; dieselben stellen Myome dar. Auf der Serosa des Uterus finden sich vielfache bindegewebige Auflagerungen. An dem der Länge nach in sagittaler Richtung aufgeschnittenen Organ zeigt sich die Wand stark — bis zu zwei Zentimetern — verdickt, das Cavum uteri etwas erweitert, besonders gegen den Fundus zu, die Schleimhaut erscheint nicht auffallend verdickt, blass, ohne sonstige besondere Befunde; in der Mukosa des noch am Uterus hängenden Teiles der Cervix einzelne Ovula Nabothi.

Seiner mikroskopischen Struktur nach zeigt der in der Ovarialcyste enthaltene solide Knoten im wesentlichen den Typus eines Adenokarzinoms (Taf. VII/III Fig. 3). Wir finden sein Gewebe durchsetzt von zahlreichen, dichtstehenden, z. T. soliden, grösstenteils aber schlauchartigen, d. h. ein Lumen zwischen sich lassenden und aus einem Epithelbelag bestehenden Gebilden, die eine unverkennbare Drüsenähnlichkeit aufweisen, aber doch nicht, wie in einem Adenom, abgeschlossene Drüsen darstellen, sondern vielfach untereinander kommunizieren, Anastomosen bilden und z. T. auch durch solide Stränge und Zapfen verbunden sind. Dazwischen bestehen einzelne sehr lange, gekrümmt verlaufende, ebenfalls mit einem, im allgemeinen zylindrischen Epithel bekleidete Spalträume, die sich z. T. auch verzweigen und indem sie die Geschwulstmasse in verschiedenen Richtungen durchziehen, dieselbe teilweise gleichsam septieren, so dass sie ein grob papilläres oder richtiger blattartiges Aussehen auf dem Durchschnitt erhält, ähnlich, wie sie bei den als Fibroadenoma phyllodes bekannten Geschwülsten der Mamma vorhanden ist. Diese grob-papilläre Beschaffenheit kommt auch makroskopisch

in dem schwammartigen Gefüge der Schnittfläche des Knotens schon teilweise zum Ausdruck.

Wenn also auch die Geschwulst im ganzen und grossen dem Typus eines Adeno-Karzinoms angehört, so zeigt sie immerhin einige Besonderheiten der Struktur. Das Stroma ist im ganzen und grossen spärlich und besteht an den meisten Stellen aus einem faserigen Bindegewebe mit mässig reichlichen, spindeligen, eines ausgebildeten Zellkörpers entbehrenden Kernen. An einzelnen Stellen aber ist es dicht von Zellen durchsetzt, die Fasern bilden dann ein deutliches Reticulum, oder das Stroma hat überhaupt an solchen Stellen keine deutlich faserige Grundsubstanz, dafür aber besser ausgebildete, zum Teil sogar ziemlich grosse, längliche, rundliche oder auch mit Ausläufern versehene Zellen, ähnlich wie etwa normales Schleimgewebe, ohne dass jedoch dieser Typus in grösserer Ausdehnung voll zum Ausdruck käme. Bei Färbung mit Thionin zeigt das Stroma, allerdings nur stellenweise, einen rötlichen Farbenton.

Auch die epithelialen Bestandteile lassen mehrfache Besonderheiten erkennen. Vor allem fällt auf, dass die Zellen des Epithelbelags einen auffallend hellen, oft wie blasig aussehenden Zellkörper aufweisen und dass ihr Kern manchmal an den Rand der Zelle gedrängt erscheint, so dass ähnliche „Siegelringformen" zustande kommen, wie sie in den sogenannten Krukenbergschen Tumoren beschrieben sind. Da diese letzteren nicht eine besondere Geschwulstart, sondern nur eine besondere Umwandlungsform von Tumoren verschiedener Genese repräsentieren, die im übrigen karzinomatösen, sarkomatösen oder endothelialen Charakters sein können, so können wir die etwaigen Beziehungen unseres Tumors zu diesen Formen hier ausser acht lassen. Erwähnt werden soll nur, dass es sich in jenen Geschwülsten um eine schleimige oder schleimartige Umwandlung handelt, und dass etwas Ähnliches auch für unseren Fall in Betracht gezogen werden muss. Die Thioninfärbung ergab im Lumen der drüsenähnlichen Räume reichlich homogene oder leicht streifige, sich metachromatisch, d. h. rot färbende Massen, welche jedenfalls ein Produkt schleimiger Sekretion seitens der Epithelien darstellen; im Inneren der Epithelzellen konnte dagegen durch die genannte Färbung so wenig wie durch eine andere eine schleimige Masse nachgewiesen werden; damit ist natürlich das Vorhandensein einer schleimartigen Substanz in den Zellkörpern und eine Schleimproduktion seitens derselben keineswegs ausgeschlossen.

Ziemlich ausgedehnte Bezirke des Knotens zeigen sich bei der mikroskopischen Untersuchung im Zustande der Nekrose, mit aufgehobener Kernfärbbarkeit, aber sonst noch erkennbarer Struktur. Auffallender Weise findet sich gerade an solchen Stellen vielfach eine Abweichung von dem adenomatösen Typus in der Art, dass statt der drüsenschlauchähnlichen Gebilde eine mehr alveoläre Struktur auftritt, die Geschwulst also den Charakter eines „Cancer" im Sinne Orths aufweist. Im allgemeinen werden solche Partien von kleinen Zellen zusammengesetzt, doch finden sich auch hier einzelne grössere, serotinalen Riesenzellen ähnliche Gebilde eingestreut. Das Stroma ist an solchen Stellen meist sehr spärlich, wenigstens nur undeutlich zu erkennen.

Am wichtigsten sind für uns diejenigen Eigentümlichkeiten des Epithelbelages, welche Übergänge zu den in den Peritonealmetastasen vorhandenen Zellformen darstellen (Taf. VII/VIII Fig. 3 u. 4). Vielfach findet man an der Wand der drüsenähnlichen Schläuche papilläre Vorragungen des Epithels, denen ein schmaler Zug von Bindegewebe zur Grundlage dient; namentlich an solchen Stellen zeigen nun die vorragenden Epithelien oft eine besondere Grösse und Abweichung von der im übrigen meist kubischen, rundlich-eckigen oder breitzylindrischen Gestalt dieser Zellen. Auch die vergrösserten Zellen sind oft noch regelmässig geformt — kubisch, zylindrisch, rundlich — manchmal aber erscheinen sie an einem Ende zugespitzt, am anderen kolbig angeschwollen und mit ovalen oder beiderseits zugespitzten Formen so zusammengelagert, wie die Zellen in einem mehrzeiligen Zylinderepithel; daneben finden sich aber auch ganz unregelmässig gestaltete Zellen, solche mit Ausläufern, sogar sternförmige und halbmondförmige Gebilde eingeschaltet. In einzelnen Exemplaren kommen übrigens solche vergrösserte Zellen auch sonst in den Epithelbelag der drüsenähnlichen Gebilde eingeschaltet vor; auch an diesen Stellen zeigen dieselben die gleich zu beschreibenden Eigentümlichkeiten der Kerne und gehen wie die anderen da und dort in Riesenzellen des oben beschriebenen Typus über.

In der Mehrzahl der den Wandbelag der Drüsenschläuche bildenden Zellen sind die Kerne von mittlerer Grösse, rundlich-oval, ziemlich hell, zeigen eine deutliche Kernmembran und im Inneren feinkörniges Chromatin. Vielfach erscheint aber der Kern auffallend hell, und dann ist die Kernmembran meist wie zerknittert und der Rand des Kerns durch zahlreiche feine, ziemlich tief eindringende Einschnitte eingekerbt (Taf. VII/VIII Fig. 4). In den vergrösserten,

unregelmässig gestalteten Zellen sind auch die Kerne vielfach sehr unregelmässig geformt und zeigen, wenn auch weniger häufig und in weniger hohem Grade, so doch schon deutlich erkennbar alle die Gestaltungen, die wir an den Riesenkernen des Netztumors gefunden haben. Auch hier ist ferner das Vorkommen mehrfacher, auffallend grosser, sich bei Hämatoxylin-Eosinfärbung rot tingierender Nucleoli vielfach zu konstatieren.

An einzelnen Partien ist die beschriebene Struktur des Tumors schwerer zu erkennen; es sind das vor allem solche Stellen desselben, wo die epithelialen Anteile nur in Form kleiner, spärlicher Gruppen und Nester von Epithelien vertreten sind und gleichzeitig mit ihnen auch das Stroma eine helle, wohl durch schleimartige Umwandlung bedingte Beschaffenheit angenommen hat; dann ist es oft nur mit Mühe möglich, die scharfen Grenzen der hellen Epithelzellen und die durch die genannte Umwandlung weniger scharf gezeichneten Fasern der bindegewebigen Grundsubstanz auseinanderzuhalten; das Ganze macht dann den Eindruck eines diffus gebauten Tumors, etwa eines Sarkoms oder auch eines Endothelioms, indem Partien mit deutlich abgesetzten epithelähnlichen Einlagerungen mit solchen abwechseln, in welchen die epithelähnlichen Zellen einzeln in das Stroma eingestreut sind. Doch hat die sorgfältige Untersuchung gut gefärbter Schnitte keinerlei genügende Anhaltspunkte zu der Vermutung gegeben, dass ein anderer als ein epithelialer Geschwulsttypus anzunehmen sei.

Nach der Beschaffenheit des Ovarialtumors können wir also sagen, dass gewisse Zellformen desselben mit denen des Peritonealtumors übereinstimmen: es finden sich die nämlichen Kernformen, die Zellen selbst sind vielfach vielgestaltig, bilden gelegentlich kleine Syncytien, ihre Zellkörper zeigen die eigentümliche helle, vielfach blasige Beschaffenheit und Durchsetzung mit vakuolären Hohlräumen, wie jene in dem Peritonealtumor. Es erscheint demnach näherliegend, den letzteren als Metastase aufzufassen, als eine unabhängige Genese für denselben anzunehmen. Was das Zustandekommen der Metastase anlangt, so liegt nach der in der Operationsgeschichte gemachten Mitteilung wohl die Annahme nahe, dass durch das Einreissen der Cyste während der Operation eine Dissemination von Geschwulstkeimen über das Peritoneum und damit in erster Linie eine Bildung der bei solchen Tumoren so häufigen Implantationsmetastasen stattgefunden habe; doch zeigt anderseits der mikroskopische Befund, dass es jedenfalls nicht dabei geblieben

ist, sondern dass ein Weiterwachsen der eingepflanzten Keime in den Lymphbahnen, der Wand der Blutgefässe entlang, stattgefunden hat. Wir werden auf das Zustandekommen der Metastasen übrigens noch einmal zurückkommen.

Aus dem Gesamtbefund ergibt sich ohne weiteres so viel, dass ein richtiges Chorionepitheliom sensu strictori nicht vorliegt; handelt es sich doch um einen Tumor, welcher in seinem ersten Auftreten bloss bei der mikroskopischen Untersuchung einzelne Merkmale besitzt, welche auf eine gewisse Ähnlichkeit mit einem Chorionepitheliom hinweisen und diese Merkmale erst im weiteren Verlaufe, bei der Metastasenbildung, stärker zum Ausdruck bringt.

Dass chorionepithelartige Neubildungen ohne Zusammenhang mit einer Gravidität vorkommen, ist durch den Nachweis ähnlich gebauter Geschwülste in den männlichen Keimdrüsen seit längerer Zeit sichergestellt; das Vorkommen analoger Tumorbildungen beim Weibe begegnet zwar infolge der nur in den seltensten Fällen mit positiver Sicherheit auszuschliessenden Möglichkeit eines Zusammenhanges mit einer Gravidität im einzelnen Falle immer wieder Zweifeln, muss aber theoretisch ohne weiteres als möglich zugegeben werden und ist in einzelnen Fällen auch positiv erwiesen.[1]) Auch verliert doch der Hinweis auf die immer vorhandene Möglichkeit einer unentdeckt gebliebenen Gravidität um so mehr an zwingender Beweiskraft, je grösser die Zahl der bekannt gewordenen, sicher nicht mit Schwangerschaft in Zusammenhang stehenden Fälle wird. In unserem Falle besteht um so weniger Grund, den anamnestischen Daten zum Trotz eine Gravidität anzunehmen, als der anatomische Befund des Tumors selbst ein ganz anderer ist, als er bei den von Gravidität bedingten Chorionepitheliomen erhoben wird.

Es kann sich vielmehr wohl nur um zweierlei Möglichkeiten handeln: Entweder es liegt eine teratoide Neubildung vor, aus deren ektodermalen Bestandteilen sich chorionepithelartige Gebilde entwickelt haben, in der Art, wie es in letzter Zeit in einer verhältnismässig grossen Zahl von Fällen beschrieben wurde, sei es dass im Sinne Schlagenhaufers fötale Eihüllen oder Abkömmlinge

[1]) Literatur darüber bei Risel, Über das maligne Chorionepitheliom und die analogen Wucherungen in Hodenteratomen. Arbeiten aus dem patholog. Institut zu Leipzig, herausgegeben von F. Marchand. Leipzig 1903.

Djewitzki, Über einen Fall von Chorionepitheliom der Harnblase. Virchows Arch. 178, H. 3.

Michel s. u. S. 21.

von solchen in dem Teratom sich entwickelt hatten und von ihnen aus jene Gebilde zustande kamen, oder dass, wie Risel u. a. annehmen, letztere direkt von dem zu verschiedenen Leistungen fähigen fötalen Ektoderm herzuleiten seien; oder die ganze Geschwulst hat überhaupt nichts mit einem chorialen Gewebe zu tun und verdankt die genannten Eigentümlichkeiten gewissen Umwandlungen irgend eines anderen Geschwulstteiles, und die Übereinstimmung mit einem Chorionepitheliom ist so zu sagen eine zufällige, wie ähnliches bei verschiedenen Tumoren, wenn auch in geringerem Masse, schon mehrfach beschrieben worden ist.

Ziehen wir zunächst die Annahme in Betracht, dass der chorionepithelartige Charakter der Neubildung durch Herstammung von den ektodermalen Bestandteilen eines Teratoms bedingt sei, so ergeben sich Schwierigkeiten darin, dass die mikroskopische Untersuchung nur einen relativ einfachen Bau der Geschwulst, keinesfalls aber das Vorhandensein von Abkömmlingen mehrerer Keimblätter nachweisen konnte.

Nur hie und da gewinnt das Stroma im Primärtumor durch grösseren Zellreichtum ein sarkomähnliches Aussehen; stellenweise zeigt die Zwischensubstanz schleimartigen Charakter, ohne jedoch irgendwo deutliche Sternzellen aufzuweisen oder sonst den Charakter eines typisch ausgebildeten oder gar embryonalen Schleimgewebes zu erreichen. Der Gedanke, dass es sich um ein Teratom handeln könne, wird also ausschliesslich gestützt durch das chorionepitheliomartige Aussehen des Netztumors und die syncytialen, respektive riesenzellenartigen Gebilde. Abgesehen davon würde man wohl an nichts anderes denken, als an ein gewöhnliches Adenokarzinom mit Übergang in Cancer, wenigstens soweit der Ovarialtumor in Betracht kommt.

Erachtet man nun die eben angeführten Momente für genügend, um dem Gedanken einer teratomatösen Natur des Primärtumors nachzugehen, so bleiben wiederum zwei Möglichkeiten offen: es kann natürlich nicht ausgeschlossen werden, dass, trotzdem eine grössere Anzahl von Stellen der Ovarialgeschwulst der mikroskopischen Untersuchung unterzogen worden ist, dennoch gerade jene Partien der Untersuchung entgangen sind, welche die Ursprungsstätten der chorioepithelialen Metastase abgegeben haben, dass mit anderen Worten in dem Primärtumor echt teratomatöse Stellen enthalten gewesen sind, welche bei der Untersuchung übersehen wurden. Es ist auf diese Möglichkeit in der Literatur mehrfach hingewiesen worden. So sehr im allgemeinen dieser Einwand berechtigt sein mag, so wird

er doch für unseren Fall, glaube ich, in seiner Bedeutung dadurch abgeschwächt, dass wir ja in dem Ovarialtumor Syncytien und Riesenzellen sozusagen also Initialstadien einer chorioepithelialen Beschaffenheit vor uns haben, also gar nicht unbedingt genötigt sind, solche bei der Untersuchung unentdeckte Stellen vorauszusetzen. Dann bleibt aber die oben erwähnte Schwierigkeit der relativ einfachen Zusammensetzung des Tumors bestehen.

Nun scheint es allerdings einen ziemlich leichten Ausweg aus dieser Schwierigkeit zu geben; es ist in der letzten Zeit von verschiedenen Seiten verhältnismässig reichlich Beweismaterial dafür zusammengetragen worden, dass keineswegs immer in echten Teratomen auch Abkömmlinge aller drei Keimblätter nachweisbar sein müssen, dass es vielmehr „einseitig entwickelte Teratome" gibt, d. h. solche, in welchen Abkömmlinge nur zweier Keimblätter oder nur solche eines Keimblattes zur Ausbildung gekommen sind und das übrige überwuchert haben, wie der berühmte, viel zitierte Fall Saxers[1]) (Zahn im Ovarium, keine anderen fremden Gewebsteile) zeigt, oder wo doch die übrigen Gewebsteile von einem Gewebe vollkommen überwuchert, gleichsam erstickt worden waren, so dass Spuren von ihnen erst nach langem Suchen aufgefunden werden konnten.

Mitteilungen über „Bidermome" und überhaupt einseitig entwickelte Teratome finden sich in den ausführlichen Arbeiten von Saxer, Risel, Ribbert (s. u.) und mehreren neueren Publikationen über das vorliegende Thema. Insbesondere hat L. Pick[2]) die Theorie von den einseitig entwickelten Teratomen näher auszubauen versucht.

Es kommen in den Ovarien Neubildungen vor, welche schon früher von Pick als Struma ovarii teratomatosa beschrieben worden sind und die er als Teratome deutet, in welchen das Schilddrüsengewebe alle anderen Gewebsarten überwuchert habe. Nachdem nun weiter von Pick eine Ovarialneubildung gefunden worden ist, in der neben mesodermalen (sarkomatöses wucherndes Bindegewebe), entodermalen (Schläuche mit Becherzellen) und ektodermalen Bestandteilen, in letzteren neben Epidermis und Gewebe des Zentralnervensystems in kolossaler Menge das reine Chorionepitheliom vorhanden war, zieht er die Schlussfolgerung, dass wir Fälle von Tumoren der Keimdrüsen erwarten dürfen, in denen das Chorionepithel das übrige Gewebe des Teratoms verdrängt hat und den

[1]) Zieglers Beiträge, Bd. XXXI, pag. 459.

[2]) L. Pick, Das Epithelioma chorioektodermale. Berl. klin. Wochenschr. 1904, Nr. 7 und 8.

einzigen Rest desselben ausmacht. In den Keimdrüsen sind solche Fälle bisher nicht bekannt, wohl aber ist vielleicht der von Boström beschriebene Fall (multiple chorioepithelial gebaute Tumoren ohne nachweisbaren Primärtumor) hierher zu rechnen.

Weiterhin teilte Pick Fälle mit, in denen seiner Auffassung nach das choriale Epithel der Keimdrüsenteratome neue Eigenschaften erwirbt. Er verweist auf hierher gehörige Tumoren, in denen die Langhansschen Zellen ausgesprochene Tendenz zu alveolärer Anordnung bekunden und typische krebsähnliche oder alveolärsarkomähnliche Bilder liefern, stellenweise auch nach Art von diffusen Sarkomen sich ausbreiten. Ferner können auch gangartige Räume und Cysten mit papillären Einwucherungen gebildet werden; endlich kann durch entsprechende Gruppierung um Blutgefässe das Bild eines zirkumvaskulären Sarkoms, eines Angiosarkoms, Perithelioms etc. zustande kommen.

Pick will diese Tumoren, welche knollig-mikrocystisch oder aus soliden mikrocystischen Knollen und grossen Cysten zusammengesetzt sind und mikroskopisch sehr wechselnde Bilder ergeben, deren Cysten von einfachen oder mehrfachen Lagen teils rundlicher oder polyedrischer, teils platter, geradezu endothelartiger Elemente ausgekleidet sind und einen hohen Glykogengehalt aufweisen, gegenüber dem Marchandschen Chorionepitheliom als „Epithelioma chorioektodermale“ unterscheiden; es fehlen ihnen gegenüber dem Marchand'schen Chorionepitheliom die vasodestruierenden Eigenschaften und damit auch der hämorrhagische Charakter der Neubildung. Das choriale Epithel ist hier nicht mehr Trophoblast (Blutschmarotzer), sondern ganz und gar selbständiges Geschwulstparenchym geworden mit einem vaskularisierten Stroma; die chorialen Wanderzellen, die Pioniere der Trophoblaste, sind ganz verschwunden, das in erster Linie wucherungsfähige Zellmaterial, das choriale Ektoderm im engeren Sinne ist geblieben. Doch findet sich gelegentlich noch Syncytium mit Vakuolen und Bürstenbesatz oder regellose Umformierung der chorioektodermalen Geschwulstzellen in andere ektodermale Zellarten, z. B. neuroepitheliale Elemente.

Es ist klar, dass durch die Ausdehnung, welche Pick seinem Begriff des „Epithelioma chorioektodermale“ gibt, die morphologische Abgrenzbarkeit der hierunter zusammenzufassenden Formen gegenüber anderen Geschwülsten schliesslich verloren geht, während doch anderseits das sie verbindende gemeinsame Band der gleichen Genese

aus morphologischen Merkmalen (Übergangsformen) erschlossen wird. v. Hansemann[1]), welcher sich übrigens auch gegen die Aufstellung des „Epitheliome chorioektodermale" als besondere Geschwulstgruppe wendet, hat darauf hingewiesen, dass von Teratomen aus nicht nur chorioepitheliale, sondern auch einfach karzinomatöse Metastasen mit einem ausgebildeten bindegewebigen Stroma zustande kommen und dass die von Pick als Langhanssche Zellen angesprochenen Zellformen sich nur zum Teil als solche erweisen lassen. v. Hansemann warnt davor, die von Pick aus seinen Untersuchungen gezogenen, im übrigen ganz zweifellos zutreffenden Folgerungen zu weit auszudehnen und aus der Tatsache, dass aus teratoiden Geschwülsten Karzinome und Sarkome hervorgehen können, alles, was sich da abspielt, auf das teratoide Gebiet hinüberzuspielen. Djewitzki[2]) betont, dass man dann schliesslich jedes Lipom oder Sarkom unter Umständen in gewissen Fällen als Bestandteil eines Teratoms ansehen könne, welches in einem nur mehr entwickelten Gewebe seinen Ausdruck finde. Es führe dieses Prinzip schliesslich zu einer Vereinfachung der Geschwulstlehre in dem Sinne, dass die letztere am Ende zu einem so merkwürdigen Satze zusammenfiele, wie: alle Geschwülste stellen entweder völlig entwickelte Teratome oder nur Teile von solchen vor, je nach der Zahl der sie zusammensetzenden Gewebe. In ähnlichem Sinne äussert sich Emanuel[3]), welcher als entscheidendes Moment den Nachweis einer teratoiden Bildung verlangt, welcher gerade in den von Pick angeführten Fällen mit Ausnahme eines einzigen fehle.

Übrigens warnt Pick selbst vor einer zu weit gehenden Verallgemeinerung seiner Hypothese und will nur darauf hinweisen, dass man seinen Ausführungen zufolge besonders da, wo erfahrungsgemäss Teratome gefunden werden, auf chorioektodermale Epitheliome fahnden müsse. Er sagt darüber: „Aber vielleicht verwischt sich andere Male der Zellcharakter in stärkerem Masse, es mindert sich der Glykogengehalt, es verschwindet der Bestand an kleinen dunkelkernigen Lymphocyten aus dem Stroma, es erfolgt eine mehr drüsenkanalähnliche Anordnung der Zellen. Kurz, es wäre möglich, dass noch andere weniger dem geschilderten Typus entsprechende ‚Sarkome', ‚Karzinome' oder ‚Adenokarzinome' an Hoden und Eierstock unerkannt zu den einseitig chorioektodermal entwickelten Teratomen

[1]) Berlin. klin. Wochenschrift 1904, S. 176 f.
[2]) Virchows Archiv Bd. 178, H. 3.
[3]) Monatsschr. für Geburtsh. und Gynäk. Bd. 21, H. 5.

der Keimdrüsen gehören." Er will nur im allgemeinen darauf hinweisen, dass ja gerade die ‚Krebse' des Hodens und ‚rundzelligen Sarkome' des Eierstocks mit Vorliebe bei jugendlichen Individuen gefunden werden. Dass es in solchen Fällen von besonderem Werte ist, neben der als ein Epithelioma chorioektodermale verdächtigen Zellwucherung noch Teratombestandteile herauszufinden, liegt auf der Hand." (l. c., pag. 199.)

Es scheint mir aus dem Angeführten hervorzugehen, dass die Möglichkeit der von Pick versuchten Deutung nicht in Abrede gestellt werden darf und dass es nur von Fall zu Fall entschieden werden kann, ob die grössere Wahrscheinlichkeit für diese oder eine andere Annahme spricht; es wird das in erster Linie von dem Erklärungswert abhängen, welcher ihr im gegebenen Falle zukommt. Eine gewisse Gefahr der an sich berechtigten Pickschen Hypothese besteht nur darin, dass sie leicht eine zu weitgehende Anwendung finden kann, ohne dass eine Widerlegung in positivem Sinne möglich wäre. Fragen wir uns nach dem Vorhandensein spezieller Kriterien, welche die Anwendung der genannten Hypothese in unserem Falle rechtfertigen könnte, so könnten wir wiederum nur auf die Andeutungen syncytialer Merkmale in dem Primärtumor rekurrieren. Wir haben aber konstatiert, dass der chorioepitheliale Charakter der Geschwulst sich erst mit dem weiteren Wachstum derselben progressiv entwickelt. Wir geben damit zu, dass zwischen der Anlage der Geschwulst und ihrer typischen Ausbildung eine Formation vom Typus eines gewöhnlichen Adeno-Karzinoms eingeschaltet ist, und fügen damit zur ersten nicht positiv beweisbaren Voraussetzung, der eines einseitig entwickelten Teratoms, die zweite, dass dieselbe durch ein Zwischenstadium eines gewöhnlichen Tumors im histologischen Sinne hindurchgehe, was sicher die Schwierigkeiten der Auffassung in dem genannten Sinne nicht vermindern wird.

Unter einer Voraussetzung allerdings liesse sich, wenigstens hypothetisch, auch hier ein weiterer Ausweg finden; wenn wir nämlich entsprechend den von Steinert[1]) gelegentlich der Metastasenbildung näher ausgeführten Möglichkeiten annehmen, dass entweder von vornherein eine multiple, beziehungsweise in unserem Falle doppelte Anlage der Geschwulst — einmal im Ovarium und dann im Peritoneum — gegeben sei, oder dass in frühen Stadien eine Metastasierung in das Peritoneum hinein erfolgte und dass dann

[1]) Steinert, Über die embryoiden Geschwülste der Keimdrüsen usw. Virchows Arch. Bd. 174, H. 2 (S. 258 unten, ff.).

beide sich in verschiedener Richtung entwickelt hätten (wenigstens in verschiedenem Grade): der Primärtumor im Sinne eines einseitig ausgebildeten Teratoms nach der Anschauung von Pick, der Peritonealtumor im Sinne eines dem Chorionepitheliom nahestehenden, respektive mit einem solchen morphologisch übereinstimmenden Tumors. Auch dann wären also die genannten Übergänge nur als Effekte einer gewissen Ähnlichkeit beider Lokalisationen, nicht als zeitliche und wirkliche Übergänge aufzufassen. Indes scheinen mir alle diese Erklärungen so viel Hypothetisches vorauszusetzen, dass sie einen besonderen Grad von Wahrscheinlichkeit nicht beanspruchen dürfen und es näherliegend erscheint, wie oben geschehen, den Ovarialtumor als primäre Geschwulst, den Tumor im Netz als später aus ihm hervorgegangene Metastase zu deuten, worauf ausserdem noch der Krankheitsverlauf hinweist.

Bei dieser Sachlage erscheint es angezeigt, der zweiten oben (Seite 229) aufgestellten Erklärungsmöglichkeit näher zu treten, welche durch den Nachweis der teratoiden Genese vieler Chorionepitheliome in den Hintergrund gedrängt worden war, in jüngster Zeit aber wieder stärker betont und durch Tatsachen gestützt worden ist; man muss sich wohl fragen, ob und in wie weit eine morphologische Ähnlichkeit in der Struktur eines Tumors mit der chorialen Gewebes, respektive von Chorionepitheliom genügt, um auf eine Herstammung der betreffenden Geschwulstelemente aus solchen des Chorionepithels zu schliessen; wenn auch die Struktur des typischen Chorionepithelioms charakteristisch genug ist, um aus derselben ohne weiteres die Diagnose seiner Herstammung zu erschliessen, so muss doch um so mehr Vorsicht in solchen Schlussfolgerungen beobachtet werden, je weniger diese Übereinstimmung in allen Punkten hervortritt.

Gleichsam als normal- anatomische und embryologische Grundlage dieser Anschauung lassen sich die von Bonnet[1]) mitgeteilten ausführlichen Untersuchungen über die Bildung der Syncytien betrachten, denen zufolge der Verfasser den Schluss zieht, dass der Begriff „Syncytium“ noch in keiner Weise geklärt sei, dass „Syncytien“

[1]) Bonnet, Über Syncytien, Plasmodien und Symplasma in der Placenta der Säugetiere und des Menschen. Monatsschr. f. Geburtshilfe und Gynäkologie Bd. XVIII, Seite 1.

Anm. Darauf, dass aus den Bonnetschen Ausführungen kein Gegensatz zu den von Marchand erörterten Tatsachen zu folgern ist, hat schon Busse auf der Naturforscherversammlung 1904 hingewiesen.

im allgemeinen Sinne sehr verschiedenen Ursprung haben und von mütterlichem oder fötalem Epithel, aber auch von Endothelien oder bindegewebiger Masse herstammen können, dass ausserdem dem Syncytium ähnliche Gebilde als Effekt eines regressiven Vorganges zustande kommen können; Bonnet schlägt für letztere Fälle den Namen „syncytiale Symplasmen" vor.

Bezüglich der Anwendung dieser Gesichtspunkte auf die Tumoren äussert sich Bonnet dahin, dass man nicht alles, was z. B. in gewissen Geschwülsten wegen stärkerer Tingierbarkeit des Plasmas und der Kerne und durch Verwischung der Zellgrenzen einem „Syncytium" und benachbarter, begrenzter, hellerer Zellen halber einer Langhansschen Deckschicht ähnelt, als wirkliche Abkömmlinge des zweischichtigen Chorionmantels betrachten und mit dessen Zell- und Deckschicht identifizieren dürfe.

Sternberg[1]) hat in einer kürzlich erschienenen Mitteilung die Einwände zusammengestellt, welche sich gegen die Annahme einer absoluten Identität zwischen den grossen, protoplasmareichen, vielkernigen und vakuolisierten Zellbändern und Klumpen und dem Syncytium des chorialen Epithels und der Auffassung des letzteren als einer besonderen spezifischen und charakterisierten, nur vom fötalen Ektoderm herzuleitenden Zellart erheben lassen. Er weist darauf hin, dass auch Marchand selbst als Charakteristikum der Chorionepitheliome den gesamten Aufbau dieser Tumoren, also nicht bloss die syncytialen Massen bezeichnet hat, dass nach Ansicht anderer Pathologen (v. Recklinghausen, Paltauf, Eppinger) ähnliche syncytiale Bilder auch von Endothelien her zustandekommen können, dass endlich in Sarkomen, Karzinomen und Endotheliomen ein Auftreten syncytienartiger Gebilde gelegentlich in grossem Umfange nachzuweisen sei; Sternberg selbst teilt zwei neue diesbezügliche Fälle, ein Carcinoma mammae und ein Endotheliom einer Lymphdrüse mit.

Aus all dem zieht Sternberg den Schluss, dass ab und zu auch in Tumoren verschiedener Histogenese, in Karzinomen und Endotheliomen, Bildungen vorkommen können, die den syncytialen Bildungen der Chorionepitheliome sehr ähnlich, ja oft von denselben nicht zu unterscheiden sind, so dass „von einer Spezifizität derartiger Gebilde allein, mangels der übrigen für das Chorionepitheliom

[1]) Sternberg, Ein peritheliales Sarkom (Hämatangioendotheliom) des Hodens mit chorionepitheliomartigen Bildungen. Zeitschrift für Heilkunde Bd. XXVI 1905, Heft 4.

charakteristischen Eigenschaften, wie Blutungen, Gefässlosigkeit usw. (vergl. auch Marchand), nicht die Rede sein kann".

Es scheint mir, dass die bisher von Sternberg angeführten Gründe auch für unseren Fall ihre Anwendung finden und mit ebensoviel Recht in Betracht gezogen werden können, als die Möglichkeit einer teratoiden Genese desselben. Dagegen glaube ich nicht, dass wir den weiteren Sehlussfolgerungen Sternbergs über die Genese des von ihm neuerdings veröffentlichen Falles und mehrerer älterer Fälle, beziehungsweise deren Deutung als „Sarcome angioplastique" der französischen Autoren auch für unseren Fall folgen dürfen. Ohne auf die von Sternberg und in früheren Mitteilungen, besonders der Monographie Risels ausführlich dargestellte Literatur über diese Fälle näher einzugehen, möchte ich nur noch einmal hervorheben, dass in unserem Fall auch in der Metastase sich nirgends Bilder fanden, welche die Deutung der Riesenzellen als „angioblastische Elemente" rechtfertigen würden; auch da, wo auf den ersten Blick ein Blutkörperchen enthaltendes Lumen unmittelbar von Syncytien umschlossen erschien, ergab, wie oben erwähnt, ein genaueres Zusehen doch immer die Anwesenheit einer dünnen, als Endothel zu deutenden Membran, welche in Wirklichkeit die unmittelbare Begrenzung des Lumens bildete. Eher könnte man an eine vasodestruierende, „hämoklastische" Tätigkeit der Riesenzellen im Sinne Wlassows[1]) denken, indes liessen sich, wie erwähnt, auch dafür keine positiven Anhaltspunkte (Einbrechen von Riesenzellen in das Gefässlumen, Fortwachsen unter dem Endothel usw.) erbringen. Es dürfte sich also wohl bloss darum handeln, dass die metastasierten, zu Riesenzellen, resp. Syncytien auswachsenden Epithelien, wie es auch sonst für das Karzinom das Gewöhnliche ist, in den Lymphbahnen fortwachsen und damit die Gefässe einscheiden. Irgendein besonderes Moment, welches sie gerade in der unmittelbaren Nähe der Blutgefässe zu Riesenzellen auswachsen lässt, mag ihnen wohl, auch abgesehen von der besseren Ernährung in dieser Lage, vielleicht in einer noch von früher her mitbekommenen embryonalen Eigentümlichkeit gegeben sein.

Was die Frage betrifft, ob die syncytienartigen Gebilde unseres Falles wirklich echte Syncytien im Sinne von Bonnet darstellen, oder ob sie vielleicht nur als „Symplasmen" anzusehen sind, d. h. als Gebilde, welche ihre Entstehung degenerativen Prozessen verdanken, so wei-

[1]) Virchows Arch. Bd. 169, H. 2.

sen allerdings gewisse Anhaltspunkte darauf hin, dass hier degenerative Prozesse mitspielen: die Umwandlung der Zellen, die man als eine schleimartige oder dieser ähnliche betrachten kann, die als Pyknose zu deutende Veränderung vieler Kerne sind solche Hinweise; das Ganze aber, glaube ich, lässt dennoch keineswegs die Vermutung aufkommen, dass es sich bei dem vorliegenden Falle ausschliesslich um „Symplasmen" handle; dagegen spricht schon die Tatsache, dass die fraglichen Elemente, wenn man auch an denselben regressive Veränderungen wahrnehmen kann, Metastasen gemacht haben und dass gerade die Metastasen es sind, die die syncytialen Formen am besten entwickelt haben. Dass an die wohl zweifellos vorauszusetzende lebhafte Wucherung sich dann bald regressive Erscheinungen anschlossen und die oben genannten Erscheinungen als solche, z. T. wenigstens, so zu deuten sind, soll damit natürlich nicht geleugnet werden.

Ich darf hier — zur allgemeinen Frage, ob ein chorio-epithelialer Tumor, oder ein Tumor im gewöhnlichen histologischen Sinne vorliegt, zurückkehrend —, wohl noch einmal auf den neuerdings von Michel[1]) veröffentlichten Fall, sowie — bezüglich der Schwierigkeiten der Differenzialdiagnose gewisser chorioepithelialer Geschwulstformen gegenüber anderen Tumoren — auf den von Michel diesbezüglich herangezogenen Fall Rosthorns hinweisen, in welchem die Diagnose zwischen einem Chorionepitheliom und einem Endotheliom der Nebenniere schwanken konnte. Wie schon oben (Seite 221) erwähnt, beschrieb auch Borst in einem von ihm als Endotheliom des Peritoneums aufgefassten Fall syncytiale Gebilde. Am meisten Ähnlichkeit mit unserem Fall hat zweifellos der von Michel selbst mitgeteilte folgende:

Bei einem 16jährigen Mädchen mit sehr infantilen Genitalien, so dass die Exploration per vaginam unmöglich war, wurde ein über mannsfaustgrosser linksseitiger Ovarialtumor entfernt; da sich an der vorderen Wand des Cavum Douglasii, dicht an der Basis des linken Ligamentum latum eine zehnpfennigstückgrosse Metastase vorfand, wurden auch der Uterus und die gesamten Adnexa mit herausgenommen. Ungefähr zwei und ein halbes Jahr später wurde wieder ein Tumor in der Bauchhöhle konstatiert, eine Operation aber nicht mehr vorgenommen. Ca. vier Wochen später erfolgte der Exitus; die Sektion ergab einen enormen Tumor, welcher die ganze linke Bauchhöhle ausfüllte und in der Leber und den Nieren Metastasen gemacht hatte. Die mikroskopische Untersuchung des Primärtumors ergab eine alveolär gebaute Geschwulst, deren Alveolen mit epithelialen Zellen ausgefüllt waren.

[1]) Michel, Ein Karzinom des Eierstockes mit chorionepitheliomartigen Bildungen. Zentralbl. für Gynäkologie 1905, Nr. 14.

In den kleineren Zapfen waren diese Zellmassen solide, die grossen dagegen zeigten in ihrem Inneren Lumina und Gänge verschiedenster Form und Kalibers, die zum Teil mit Fibrin und abgestossenen Zellen gefüllt waren. In die Lumina hineinragend fanden sich bisweilen papilläre Einstülpungen. Michel hält demnach den Tumor für ein Karzinom des Eierstocks mit papillären Bildungen. Der sekundäre Tumor, das Rezidiv, zeigte teilweise die Struktur eines typischen Karzinoms, zum grössten Teil aber die eines Chorionepithelioms; letzteren Charakter zeigten auch die Nieren- und Lebermetastasen. Irgendwelche auf ein Teratom hinweisende Bestandteile fehlten ganz. Da nun der Tumor erst in den späteren Wucherungen, besonders den Metastasen, die Ähnlichkeit mit dem Bau eines Chorionepithelioms aufweist, so nimmt Michel an, dass durch symplastische Veränderungen und eigenartige Beziehungen zum Blutgefässsystem der Charakter eines Chorionepithelioms in denselben vorgetäuscht werde.

Indessen ist mit der Auffassung der Geschwulst als Adenokarzinom des Ovariums bezüglich der Herstammung der Tumorzellen noch nichts entschieden, da ja die Histogenese der Ovarialkarzinome noch keineswegs geklärt ist und dieselben bald von dem Oberflächenepithel, bald von Pflügerschen Schläuchen, bald von Follikeln hergeleitet wurden. In unserem Falle spricht neben der Ähnlichkeit der Struktur vor allem die reichliche Produktion von schleimartiger Substanz seitens der Geschwulstzellen am meisten dafür, den vorliegenden Tumor den glandulären Cystomen des Ovariums an die Seite zu stellen, welche ja oft genug nicht nur papilläre Bildungen aufweisen, sondern auch karzinomatöse Struktur und malignen Charakter annehmen; auch ist vielleicht die Tatsache anzuführen, dass in unserem Falle der solide Geschwulstknoten einen Teil eines grösseren, allerdings einfachen Cystoms gebildet hat. Man muss also daran denken, die für die gewöhnlichen Cystome des Ovariums in Betracht kommenden Möglichkeiten auch für die Genese des Tumors im vorliegenden Falle heranzuziehen. Ich möchte diesbezüglich auf die ausführliche Arbeit von Walthard[1]) hinweisen, welcher bei seiner systematisch an 80 Ovarien durchgeführten Untersuchung an Schnittserien Nester von Epithelien fand, welche er weder vom Oberflächenepithel und dessen Vorstufen, noch vom Follikelepithel und dessen Vorstufen, noch von den Urnierenresten im Hilus ovarii herleiten konnte, vielmehr als kongenitale Pflaster-, Flimmerzell- und Becherzellanlagen auffasst. Die Entwicklung eines proliferierenden Flimmerzellen- oder Becherzellenadenoms ist aber, wie Walthard weiterhin ausführt, nicht allein an die An-

[1]) Walthard, Zur Ätiologie der Ovarialadenome. Zeitschr. f. Geburtsh. und Gynäkologie Bd. 49, H. 2.

wesenheit von Flimmer- oder Becherzellen, sondern ebensosehr an ein zu diesen Epithelien gehörendes und vom Stroma ovarii differentes Schlauchstroma gebunden, ohne welches die genannten Anlagen in einer dem Vorgang der physiologischen Follikelatresie ähnlichen Weise sich zurückbilden.

Mit der Anschauung Walthards stimmt Ribbert[1]) insofern überein, als er ebenfalls an der Möglichkeit zweifelt, die Cystome aus normalen Ovarialbestandteilen herzuleiten, und es ihm insbesondere unmöglich scheint, dass von ihnen die schleimbildenden Zylinderepithelien und die zu ihnen gehörigen Drüsen sollten abstammen können. Als Analogon biete sich im normalen Körper allein die Schleimhaut des Darmkanals; manchmal finde sich in Ovarialcystomen sogar glatte Muskulatur. Ribbert stellt nun, ganz im Sinne von L. Pick, die Vermutung auf, dass es sich bei den glandulären Ovarialcystomen um Embryome handle, in denen allein oder doch fast allein das Entoderm zur Entwicklung gelangte, die insofern rudimentär blieb, als sich nur das schleimbildende Oberflächenepithel, beziehungsweise die Drüsenschicht samt Bindegewebe bildete und nur selten auch glatte Muskulatur auftritt. Ribbert beruft sich dabei ebenfalls auf das Vorkommen von Schilddrüsengewebe in Ovarialtumoren.

Die Annahme Ribberts, der zufolge wir die Schleimproduktion resp. die Produktion von Pseudomucin als Merkmal der entodermalen Herstammung der fraglichen drüsigen Gebilde zu betrachten hätten, ist wohl die naheliegendste und natürlichste; der Vollständigkeit halber möchte ich aber doch darauf hinweisen, dass von Seite anderer Autoren auch metaplastische Prozesse angenommen werden, durch welche es zur Schleimbildung auch an anderen, z. B. endothelialen Zellen kommen kann. Lubarsch[2]) fand Schleimbildung und Bildung von Becherzellen am Endothelbelag von Herzklappen; und Borst spricht in seinem oben erwähnten Falle von „Endotheliom" den „Belegzellen" des Bauchfells eine sekretorische Tätigkeit in dem Sinne zu, dass dieselben eine gallertige, respektive schleimige Substanz absondern.

Mag man nun die Geschwulstbildung in unserem Falle von einer einseitig sich entwickelnden Embryonalanlage oder von dislo-

[1]) Geschwulstlehre (Bonn 1904) S. 645 ff.

[2]) Arbeiten aus der pathologisch-anatom. Abteilung des k. hygienischen Instituts in Posen. Wiesbaden 1901, S. 215; siehe auch Pollack, Beitr. z. Metoplasiefrage ibidem S. 154.

zierten, bereits weiter differenzierten Keimen herleiten, jedenfalls kommt die Umwandlung zu dem chorioepitheliomähnlichen Gewebe in derselben erst nach und nach, dann aber in progressiver Weise zur Ausbildung; es scheint mir diese Tatsache mehr dafür zu sprechen, dass diese Umwandlung nicht für einen spezifischen Prozess anzusehen sei, welcher auf eine Herstammung der betreffenden Geschwulstelemente von fötalem Ektoderm hindeuten würde, sondern für eine, hier nur besonders gesteigerte Erscheinung, die auch in anderen Tumoren vorkommt, und das umsomehr, als der Befund in unserem Falle für die Herleitung der betreffenden Tumorelemente vom fötalen Ektoderm wenigstens keine positiven Anhaltspunkte ergeben hat.

Figurenerklärung zu Tafel VII/VIII.

Fig. 1. Aus der Netzmetastase: *a* syncytiale Gebilde und Riesenzellen mit vielfach eingekerbtem, meist dunklerem grossem Kern, besonders um die Blutgefässe herum gelagert. *b* Blutgefässe; dazwischen bei *c* kleinere Zellen, welche Übergänge zu Riesenzellen aufweisen (300/1).

Fig. 2. Aus der Netzmetastase: *a* syncytiale Elemente, ein Blutgefäss umschliessend; *b* Riesenzelle; *c* kleinere, im ganzen hellere Zellen mit scharfer Abgrenzung voneinander; *d* dunklere, isolierte, mittelgrosse Zelle (Apochromat 2 mm, Oc. IV).

Fig. 3. Aus dem Ovarialtumor: a, a^1, a^2, a^3 Lumina, z. T. mit schleimartigen Massen und abgestossenen, chromatinpartikelhaltigen Zellen erfüllt; *b* helle, schleimartigen Inhalt aufweisende, zylindrische und unregelmässig geformte Epithelien; *c.* grössere, ins Lumen vorspringende Zellen des Epithelbelages; *d* syncytienartige Massen; *e* stark mit einkernigen Rundzellen durchsetztes bindegewebiges Stroma; *f* einzelne kleinere Gruppen von Epithelzellen in demselben (300/1).

Fig. 4. Grössere, syncytienartige und riesenzellenartige Gebilde aus den Epithelmassen des Ovarialtumors (Apochromat 2 mm, Oc. IV).

Aus der Frauenklinik der Universität Heidelberg.

Placenta praevia cervicalis.

Von

Privatdozent Dr. **Fritz Kermauner,**

Assistenzarzt der Klinik.

Mit 2 Textabbildungen.

Kaum auf einem Gebiet der geburtshilflichen Literatur ist die Produktion so sehr ins Uferlose angeschwollen wie in der Frage nach den Ursachen der Placenta praevia; aber wenn Hofmeier[1]) sagt, dass die älteren Vorstellungen, etwa bis 1890, sehr vage und unbestimmt waren, so möchte man von den neueren noch nicht viel Besseres behaupten. Auch die modernen Anschauungen über die Einnistung des Eies haben hier nur in unwesentlichem Detail Änderung gebracht; die Hauptsache ist ebenso strittig. Damit soll nicht geleugnet werden, dass speziell die Erörterungen von Ahlfeld, Bayer, Herff, Hofmeier u. a. die theoretischen Fragen genügend beleuchtet haben; es fehlt nur das Entscheidende, das Material. Und wenn sich auch Ahlfeld bemüht hat, die klinischen Beobachtungen zu Schlussfolgerungen heranzuziehen, so konnte das nur mit grösster Vorsicht geschehen, gewissermassen nur zur Prüfung der seltenen anatomischen Befunde.

Die theoretischen Konstruktionen hat Hofmeier neuerdings zusammengestellt. Es sind in erster Linie folgende: Spaltung der Schleimhaut und Ausdehnung der Plazentaranlage bis in den Bereich des inneren Muttermundes; Durchbrechen der Schleimhaut und erneuter Einbruch auf der anderen Seite; Umwachsen des inneren Muttermundes (Hufeisenform der Plazenta); Überdachen desselben mit Hilfe der Decidua, welche demnach als Reflexa serotina (v. Herff) zu bezeichnen ist; endlich die Hofmeier-Kaltenbachsche Theorie der Reflexaplazenta. Eine kleine Gruppe für sich bilden die Fälle von Placenta praevia cervicalis. Schon L. Müller[2]) hat derartige Beobachtungen angeführt, wollte jedoch nur die durch Sektion bestätigten gelten lassen; allein wie Duncan[3])

[1]) Winckels Handbuch, Bd. II, 2, S. 1207.

[2]) L. Müller, Placenta praevia, Stuttgart 1877.

[3]) Duncan, Archiv f. Gynäkologie, Bd. VI, S. 65.

bezeichnet auch Veit[1]) dieselben wegen der ungenauen Beschreibung — auf die Bestimmung des inneren Muttermundes usw. legte man damals noch keinen Wert — als höchst zweifelhaft, ebenso Hofmeier (l. c). Erst in den letzten Jahren sind einige Fälle beschrieben worden, welche in jeder Beziehung genügend klargestellt sind, sodass man an dem gelegentlichen Vorkommen einer Placenta praevia cervicalis nicht mehr zweifeln kann.

Die drei anatomisch sichergestellten Fälle seien hier in Kürze wiedergegeben, ein vierter, etwas unklarer, möge ihnen angeschlossen werden.

1. O. v. Weiss[2]). 35jährige Vpara. Bei der IV. Geburt manuelle Plazentalösung, Wochenbett fieberhaft. In den ersten 3 Monaten der jetzigen Schwangerschaft Blutungen. Im 9. Monat sehr profuse Blutung. Tamponade, dann äussere Wendung, Durchbohren der Plazenta und Herabholen des Fusses, kontinuierlicher Zug. $1^1/_2$ h nach der Geburt des toten Kindes wegen neuer Blutung enorm schwierige Plazentarlösung. Zwei Tage später wegen septischer Erscheinungen vaginale Totalexstirpation des Uterus; Exitus am 3. Tage p. op. (Peritonitis).

War schon der Tastbefund, spez. bei der manuellen Lösung der Plazenta, nur durch die Annahme einer Insertion des Mutterkuchens bis an den äusseren Muttermund herab zu erklären gewesen, so wurde er gleich einwandfrei bestätigt durch die angeschlossene Inspektion, sowie die Untersuchung des exstirpierten Uterus. An der vorderen Lippe reichten die Plazentarreste bis nahe an die Übergangsstelle der Cervixschleimhaut in den vaginalen Überzug heran; an der hinteren Cervixwand scheint die Plazenta nicht so weit herabgereicht zu haben, ja wahrscheinlich war die Cervix, entgegen der Annahme von Weiss, hier ganz unbeteiligt, wie es auch die Zeichnung andeutet.

2. E. Ponfick[3]). 39jährige IXpara (von W. Ponfick dann als Fall 1 beschrieben[4]). Frühere Geburten schwer. Pat. brustleidend, durch wiederholte Blutungen geschwächt. Ödeme, Anämie, Cyanose, Atemnot. — Bei der inneren Untersuchung fand sich die hintere Muttermundslippe sehr stark verdickt. Ein Metreurynter wird nach 9 Stunden unter reichlicher Blutung geboren; darauf Wendung und Extraktion; nach $^1/_4$ h etwa Exitus.

Am Präparat fand sich die Plazenta um $^1/_2$ grösser als sonst, sehr fest adhärent und den inneren Muttermund nach unten bedeutend überschreitend, links und hinten bis auf die Vaginalportion herabreichend, aber auch auf die vordere Lippe übergehend. Das derbe, infarktartig umgewandelte Plazentagewebe ist überall unlösbar mit der Unterlage verwachsen; die Muskelwand verdünnt sich im Bereiche der Plazentarinsertion von 2 · 3 cm auf 0 · 2 cm.

---

[1]) Müller, Handbuch der Geburtshilfe, II.

[2]) O. v. Weiss, Zur Kasuistik der Placenta praevia centralis. Zentralblatt für Gynäkologie 1897, S. 641.

[3]) Verhandlungen der Deutschen Gesellschaft für Gynäkologie, Berlin 1899, S. 206.

[4]) W. Ponfick, Zur Anatomie der Placenta praevia. Archiv für Gynäkologie Bd. 60, S. 147 (1900).

Der zweite Fall E. Ponficks ist von W. Ponfick (Fall 3) auch als Placenta praevia cervicalis gedeutet worden, doch hat schon Hofmeier diese Deutung angezweifelt, und möchte ich mich ihm anschliessen, solange eine mikroskopische Untersuchung noch aussteht.

Einen weiteren wahrscheinlich hierher gehörigen Fall hat Franz[1]) demonstriert. Bei der 41jährigen Frau, die ohne vorausgehende Amenorrhoe 6 Wochen geblutet hatte, fand sich die Gebärmutterhöhle glatt, dagegen in der Cervix leicht blutende, bröcklige Massen. Diagnose Karzinom, Totalexstirpation. Die Untersuchung ergab nun fötale Bestandteile in dem taubeneigrossen Knoten; letzterer war zu dem nicht ganz genau festzustellenden inneren Muttermund so orientiert, dass etwa $^1/_3$ in der Cervix festsass. Wie gesagt, ist der Fall fraglich, denn es fanden sich noch 3 isolierte, haselnussgrosse Knoten aus demselben Gewebe an der Cervixwand.

3. Das schönste hierhergehörige Präparat ist von Ahlfeld und Aschoff[2]) beschrieben worden.

Die 37jährige Frau, ?para, erlag am Ende der Schwangerschaft der zweiten Blutung. Ausser einer Tamponade kein Eingriff. Am Präparat fand sich die Plazenta im unteren Pol der Gebärmutterhöhle, den inneren Muttermund überdeckend, zum Teil nur durch Blutgerinnsel losgelöst. Der Sagittalschnitt zeigt, dass sie $^1/_3$ der vorderen Wand einnimmt und den grössten Teil der hinteren Wand überkleidet. Auf dem Durchschnitt hat also die Plazenta eine ∨förmige Figur; an der Spitze des Winkels erreicht sie ihre grösste Dicke (3 cm). Die hintere Wand berührt sie dicht oberhalb des Orific. int., die vordere verlässt sie jedoch viel tiefer unten. Die vordere Cervixwand ist unterhalb des Plazentarsitzes auffallend dick; sie erscheint durch die Plazenta in zwei Lamellen gespalten, eine äussere, welche ihre natürliche Lage beibehalten hat, und eine innere, die durch die Plazenta förmlich zusammengedrückt erscheint und wesentlich kürzer ist; die letztere bildet gegen den Cervikalkanal hin einen sich allerdings rasch verjüngenden Überzug der Plazenta. Die mikroskopische Untersuchung ergab, dass die ganze vorgeschobene Partie des Mutterkuchens auf beiden Seiten von Muskelgewebe der Cervix umhüllt war, in welches das fötale Gewebe in gleicher Weise verankert erschien, wie sonst in die Schleimhaut. Deziduale Reaktion fehlt.

Dies ist bisher der einzige Befund, welcher uns zeigt, dass die Cervixplazenta sich von oben her in die Wand, und zwar in die Muskelwand der Cervix hineingefressen, hineingearbeitet hat, dieselbe tatsächlich gespalten hat, so dass die innere, aus Muskulatur bestehende Lamelle auf eine Strecke weit vollständig abgehoben, den Plazentarboden mit bilden hilft, bis sie schliesslich in einem Fibrinstreifen aufgeht; ganz dasselbe Bild, wie Füth[3]), Hein-

[1]) Verhandlungen der Deutschen Gesellschaft für Gynäkologie, VIII, Berlin 1899, S. 214.

[2]) Ahlfeld und Aschoff, Neue Beiträge zur Genese der Placenta praevia. Zeitschrift für Geburtsh. u. Gyn. 1904, Band 51, S. 544.

[3]) Monatsschrift für Geburtsh. u. Gyn. 1898, Bd. 8. — Archiv für Gynäk. 1901, Bd. 63.

sius[1]), Krömer[2]), Verf.[3]) u. a. es bei der Tubenschwangerschaft beschrieben haben.[4])

Diese 3 sichergestellten anatomischen Befunde erhalten nun noch eine Stütze durch vereinzelte klinische Untersuchungen, eine Stütze, die in erster Linie wohl die Häufigkeit dieses Vorkommnisses ins richtige Licht stellen soll und damit natürlich auch die klinische Prognose anders erscheinen lässt als eine Serie von Sektionsbefunden. Wenn wir hier wieder von den älteren, von L. Müller (l. c.) zusammengestellten Fällen, die bei vollständiger Unkenntnis der anatomischen Details als nicht genau genug beschrieben abzuweisen sind, absehen, so wäre ein Fall von Küstner[5]) zu erwähnen, ferner einer von Keilmann[6]), beides Fälle, die in der Geburt als solche erkannt wurden, und endlich 2 Fälle, in welchen Ahlfeld im Wochenbette keinen inneren Muttermund fühlte, dagegen die rauhe Plazentarstelle bis nahe an den äusseren Muttermund herab verfolgen konnte.

Ich bin nun in der Lage, diesen drei anatomisch sichergestellten Fällen einen vierten an die Seite zu stellen.

Frau Sch., XIII para, 37 Jahre alt. Von der Anamnese ist nur bekannt, dass sie Ende Dezember 1904 zum letztenmale menstruiert war. Am 26. Mai 1905 setzte um 12 h nachts, angeblich ohne äussere Veranlassung, plötzlich eine sehr starke Blutung ein. Die herbeigerufene Hebamme tamponierte die Scheide und ordnete die Überführung in die Klinik an. Hier kam die Frau nach einstündiger Wagenfahrt um 3 h früh an, ganz ausgeblutet, ohne Radialpuls; Bewusstsein erhalten.

Uterus über Nabelhöhe, fluktuierend, keine Kindesteile zu tasten. Die vaginale Untersuchung ergab: Muttermund fünfmarkstückgross, Cervix bis auf einen ca. 1 cm breiten Rest verstrichen, derbe Plazenta vorliegend.

Wenige Tropfen Äther genügten zur Narkose. Es wurde gleich durch die Plazenta eingegangen, die kleine Frucht aus erster Kopflage gewendet und extrahiert. Wegen leichter neuerlicher Blutung sofort angeschlossene manuelle Lösung der Plazenta, die erst gelang, nachdem am unteren Rande ein Hindernis

---

[1]) Zeitschrift f. Geburtsh. u. Gynäkol. 1901, Bd. 46.

[2]) Archiv f. Gynäkol. 1903, Bd. 68.

[3]) Kermauner, Beiträge zur Anatomie der Tubenschwangerschaft. Berlin 1904.

[4]) Ahlfeld und Aschoff zitieren noch als annähernd derartig einen Fall von Champetier de Ribes und Varnier (étude anatomique sur l'insertion vicieuse du placenta. Paris 1898), doch lässt sich nach ihrer Kritik die Sache nicht sicher entscheiden. Mir selbst steht die Arbeit nicht zur Verfügung.

[5]) Verhandlungen der Deutschen Gesellschaft für Gynäkologie 1897, VII, Leipzig, S. 280.

[6]) Keilmann, Eine Cervixplazenta. Zentralbl. f. Gyn. 1897, S. 857.

überwunden war, über dessen Natur man sich in der Eile nicht weiter Rechenschaft gab. Aber auch weiter oben war die Lösung zum mindesten nicht ganz leicht. — Tamponade des Uterus. Keine Blutung. Trotz Kochsalzinfusion, Analepticis, Hochlagern des Bettes, Einwickeln der Beine usw. trat etwa $^3/_4$ Stunde danach der Tod ein. Die Sektion ergab ausser hochgradiger Anämie an den inneren Organen keinen pathologischen Befund.

Der Uterus wurde durch einen vorderen Längsschnitt eröffnet; nur an der Cervix war der Schnitt wegen eines schon bei der Tamponade beobachteten Schleimhautlappens der vorderen Wand an der linken Seitenkante geführt worden. In dem ganz schlaffen, aufgeklappten Organ fand sich die Plazentarstelle an der vorderen Wand, bis fast zum Fundus hinaufreichend. In der unteren Hälfte der Gebärmutterhöhle reichte die Plazentarinsertion von beiden Seiten auf die hintere Wand hinüber, daselbst in der Höhe des makroskopisch recht gut bestimmbaren inneren Muttermundes ein Stück von etwa 2,5 cm frei lassend. Das Plazentarbett war besonders in der unteren Hälfte stark gefurcht, wie zerwühlt aussehend (wohl infolge ungleichmässiger Kontraktion der Muskulatur).

An der Vorderwand erstreckte sich nun das Plazentarbett tief über die Stelle des inneren Muttermundes auf unzweifelhaftes Cervixgebiet herab und endete etwa $1—1^1/_2$ cm vom äusseren Muttermund entfernt. Die einfache makroskopische Betrachtung zeigt also schon mit absoluter Sicherheit das Vorhandensein einer Cervixplazenta. Von der tiefsten Stelle aus zieht der Rand des Mutterkuchens, bez. seiner Insertionsstelle schräg nach oben, um an der hinteren Wand die erwähnte schmale Stelle am inneren Muttermunde freizulassen. Rekonstruieren wir uns danach die Form der Plazenta — das Präparat selbst ist zu sehr zerfetzt, als dass es zu einer Rekonstruktion brauchbar wäre —, so ergibt sich eine einfache Scheibe, die wohl anscheinend am tiefsten Pol beträchtliche Dicke hatte und den inneren Muttermund überlagerte, gleichzeitig aber auch mit einer Andeutung von Hufeisenform zu beiden Seiten etwas höher hinaufragte. Die Überlagerung der Muttermundsöffnung war ohne jede Ablösung der Plazenta von der vorderen Wand derart, dass der Finger nirgends Eihäute tasten konnte.

Einige Masse seien hier noch wiedergegeben. Länge des Uterus vom Orif. ext. bis zum Fundus 18 cm, Länge der Cervix an der hinteren Wand 4,5 cm, Längsdurchmesser der Plazentarstelle 14 cm; Dicke der Muskelwand im allgemeinen 2—2,5 cm, an der Plazentarstelle 1,2—0,7 cm. Dicke der hinteren Cervixwand ca. 1 cm.

Besondere Beachtung erfordert noch die vordere Cervixwand. Wir sehen die tief zerfurchte, fetzig aussehende, dünne Muskulatur der vorderen Gebärmutterwand nach der Cervix zu an Dicke wieder etwas zunehmen, bis auf 1,4 cm. Der freigebliebene Teil, die

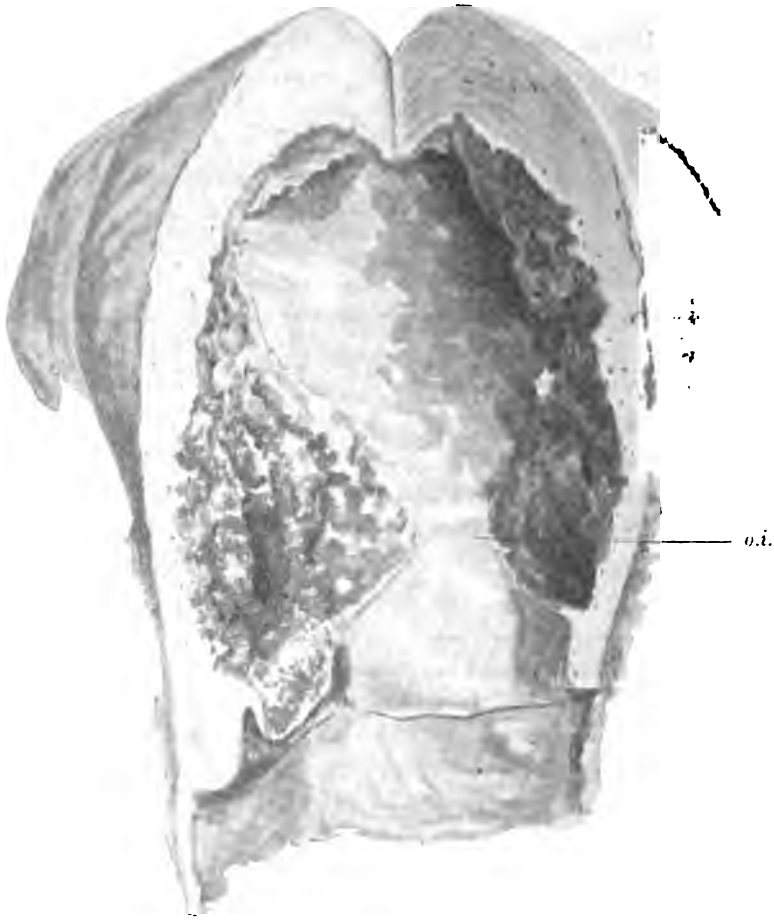

Fig. 1.

Uterus median, Cervix an der linken Seitenkante aufgeschnitten, mit Plazentarsitz und cervikalem Lappen. $^1/_2$ nat. Gr.

eigentliche Portio vaginalis, verdickt sich jedoch plötzlich bis auf 2 cm. An der Grenze zwischen den beiden scharf markierten Abschnitten, gleichzeitig als Grenze des Plazentarbettes, findet sich nun ein bis $2^1/_2$ cm langer, an der Basis 0,4 mm dicker, zugeschärfter Lappen, der an seiner dem Corpus zugekehrten Fläche

genau so fetzig aussieht wie die Plazentarstelle, an seiner äusseren Fläche jedoch mit einem kontinuierlich in die Cervixschleimhaut übergehenden glatten Schleimhautüberzug versehen ist. Der Lappen nimmt die ganze Breite der vorderen Cervixwand ein. Schon die makroskopische Untersuchung zeigt uns die volle Übereinstimmung mit dem schönen Durchschnitt von Ahlfeld und Aschoff: hier wie dort die Plazentarstelle dünner als die darunterliegende, noch freie Cervixwand, und hier wie dort ein Vorgang, der nur als direkte Spaltung des Cervixgewebes aufzufassen ist; eine Teilung in zwei ungleich dicke Lamellen, von welchen die äussere den Plazentarboden vergrössert, und die andere die Plazenta auch noch zum Teil, innerhalb des Cervikalkanals, überkleidet. Wie weit diese Lamelle an der Plazenta noch hinaufgegangen ist, wie sie oben geendet hat, war mir nicht mehr möglich sicher festzustellen.

Die mikroskopische Untersuchung bestätigte diese vorweggenommene Auffassung; der Lappen besteht aus Cervixmuskulatur, bez. -bindegewebe, enthält recht grosse Gefässe, reichlich zweifellose Cervixdrüsen und an verschiedenen Stellen noch oberflächlich grössere Inseln von Deciduagewebe. Ausserhalb des Plazentargebietes konnte ich in den oberflächlichsten Bindegewebsschichten der Cervix auch sehr schöne Deciduazellen vereinzelt und in Gruppen nachweisen (Fig. 2 bei b).

Der Fall von Ahlfeld und Aschoff ist also dem hier geschilderten bis ins Detail vollkommen gleich. Hier wie dort sitzt das Ei an der vorderen Gebärmutterwand und schliesst den inneren Muttermund vollkommen in seine Basis ein, unter Spaltung einer oberflächlichen Gewebsschicht in die Cervixmuskulatur hineinwuchernd. Die abgehobene Cervixlamelle hat gewissermassen auch eine Capsularis (Serotina) gebildet und den intervillösen Raum gegen die Cervix abgeschlossen. Ahlfeld hat daraus mehr wie aus anderen Fällen das Recht abgeleitet, eine Niederlassung des Eies in der Peripherie des inneren Muttermundes mit grösster Wahrscheinlichkeit anzunehmen. In dieser hypothetischen Form möchte auch ich den Satz für berechtigt halten, doch absolut beweisend sind die Präparate keineswegs.

Vom theoretischen Standpunkt aus wäre es nun ganz interessant, zu untersuchen, wie sich das untere Uterinsegment in diesem Falle verhält. Hofmeier[1]) hat seinerzeit einige Fälle als Nidation des Eies im typischen unteren Uterinsegment gedeutet, doch hat

[1]) Benckiser und Hofmeier, Beiträge zur Anatomie des schwangeren und kreissenden Uterus. Stuttgart 1887.

Bayer[1]) dieselben zum Teil widerlegt, zum Teil angezweifelt. Bayer selbst leugnet die Möglichkeit für Fälle, die günstig endigen. Nun, unser Fall wird dieser Forderung Bayers gerecht; doch muss ich sagen, dass es mir vorläufig noch nicht möglich ist, diese Frage zu entscheiden, da mich die Kriterien für die Bestimmung des unteren Segmentes im Stich lassen.

Die Deciduagrenze kann kein Anhaltspunkt sein; denn einerseits reicht die Plazenta zweifellos weit herab unter die Stelle des

Fig. 2.

Übersichtsbild über die vordere Muttermundslippe und cervikalen Lappen (*a*). Cervixdrüsen dunkel konturiert. Bei *b* in der Oberflächenpartie der Cervixschleimhaut Deciduazellen.

inneren Muttermundes, und anderseits findet sich in den oberflächlichen Schichten der Cervix noch über $^1/_2$ cm vom Plazentarrand entfernt typische Decidua, als richtige Decidua cervicalis, wie sie schon Bayer[2]), v. Franqué u. a. gefunden haben.

[1]) Bayer, Uterus und unteres Uterinsegment. Archiv für Gynäkologie 1897, Bd. 54, S. 68.

[2]) l. c. pag. 49.

Der Bau der Wandungen ist auch nicht massgebend, denn die Aufblätterung der Muskulatur geht herunter bis auf den unbeteiligten untersten Abschnitt des Collum.

Der feste Peritonealansatz, der nach Hofmeier, v. Franqué u. a. ein sicheres Kennzeichen für die obere Grenze des unteren Segmentes ist, liegt in meinem Fall an der vorderen Wand ausserordentlich hoch, etwa wie in Waldeyers Gefrierschnitt (nach Bayer). Doch kann das ganz gut durch Verschiebung der äusseren Muskellamellen zustande gekommen sein, eine Verschiebung, welche die Placenta praevia infolge stärkerer Auflockerung noch mehr hervortreten muss.

Und doch muss ich gestehen, dass mir gerade dieses Verhalten die Annahme von einer Einnistung des Eies in einem vielleicht mangelhaft involvierten unteren Uterinsegment besonders nahegelegt hat. Vielleicht kann eine Muskelfasermessung im Sinne Bayers (zu erwarten wäre Hypertrophie der Fasern) hierin Entscheidung bringen. So sehr plausibel mir die Hypothese erscheint (das Fehlen früherer Blutungen, das frühe Einsetzen der Geburt, der tödliche Ausgang, — alles würde damit übereinstimmen), so muss ich mir doch die Antwort aus äusseren Gründen für eine spätere Zeit vorbehalten. —

Nur noch ein Wort zur klinischen Diagnose dieser Anomalie. Ich habe oben bereits Fälle angeführt, in welchen der Tastbefund eine sichere Deutung ermöglicht hat; die Feststellung wird immer gelingen, wenn man ruhig und mit der nötigen Aufmerksamkeit an die Untersuchung geht. Vor der Geburt fiel meist die unförmliche, tumorartige Dicke der betreffenden Muttermundslippe auf, manchmal auch eine Brüchigkeit derselben, bez. der aufsitzenden Plazenta, und stärkere Blutung nach erfolgtem Einbruch. Küstner konnte bei der Entfernung der teilweise gelösten Plazenta feststellen, dass nur ihr unterer Rand noch dicht oberhalb des äusseren Muttermundes haftete. Ahlfeld endlich gelang die Feststellung des Befundes am zehnten Tage des Wochenbettes, indem er den Cervikalkanal fast in toto rauh, uneben wie sonst eine Plazentarstelle fühlte. Ich glaube schon, dass uns in letzter Linie diese Methode, konsequent durchgeführt, vor manchem Übersehen bewahren könnte und dadurch die Statistik und die Prognose besser kennen lehren würde.

Aus der Frauenklinik der Universität zu Freiburg.
Ehemal. Direktion: Geh. Rat. Hegar.

Über Infantilismus und Hypoplasie des Uterus.

Von

Dr. **Karl Hegar.**

Mit 2 Textabbildungen.

Im folgenden möchte ich mich mit einer Gruppe von Entwicklungsstörungen des Uterus befassen, welche in der medizinischen Literatur unter den Namen Uterus foetalis, infantilis, kongenitale Atrophie, Hypoplasie, pubeszenter Uterus beschrieben werden und den Entwicklungsstadien des Uterus vom Fötalleben bis zur beginnenden Pubertät entsprechen. Wie schon aus der grossen Zahl der Benennungen hervorgeht, mangelt es an einer scharfen Abgrenzung und Definition der einzelnen Formen. So finden wir in den meisten Beschreibungen bloss allgemeine Angaben, wie „kleiner" oder „infantiler" Uterus, aber selten sind genauere Masse angegeben, und besonders fehlt es an einer genauen Bestimmung des für diese Formen so wichtigen Verhältnisses von Hals zu Körper.

Es erschien mir deshalb wohl angezeigt, aus dem in dieser Hinsicht sehr reichen und sorgfältig beobachteten Material der Freiburger Klinik eine Reihe typischer Fälle mit ausgesprochenem Befunde auszuwählen und mit den in der Literatur gefundenen, zum Teil durch Sektion festgestellten Beobachtungen zusammenzustellen.

Vorher möchte ich, um mein Thema zu umschreiben, kurz auf einige Punkte in der Entwicklung des Organs bis zur Pubertät eingehen, aus denen sich meine Einteilung der Störungen dieses Vorgangs ergeben wird.

Soweit die Untersuchungen reichen, hat der Uterus in der letzten Zeit des Fötallebens eine Grösse, insbesondere des Halses,

erreicht, welche sowohl die des 7.—8. Monats als auch die des Uterus in der ersten Kindheit übertrifft. Roederer[21] hat dies zuerst beobachtet, und neuerdings hat Bayer[2] die Tatsache wieder ausführlicher festgestellt und belegt. Nach ihm erfolgt in der ersten Zeit nach der Geburt eine Rückbildung des Organs. Ob diese ausbleiben kann, und ob dadurch gewisse Bildungsfehler des Organs eine Erklärung finden, müssen weitere Untersuchungen entscheiden. Wir werden daher auf diesen Punkt nicht eingehen und heben hier nur hervor, dass der fötale Uterus vor dem Ende der Schwangerschaft und der infantile Uterus sich an Grösse und Form wenig unterscheiden und nur die bis in den Fundus hinaufreichende Faltenbildung des fötalen Organs dieses vor dem infantilen auszeichnet. Wir machen also im folgenden keinen Unterschied zwischen Uterus foetalis der vorletzten Schwangerschaftszeit und infantilis, sondern fassen beide unter dem Ausdruck Uterus infantilis zusammen.

Die Entwicklung des Organs im ersten Jahrzehnt ist eine sehr langsame und macht erst gegen die Pubertät zu und mit ihr wieder grössere Fortschritte. Wir müssen weiterhin darauf aufmerksam machen, dass zwei Vorgänge bei der Entwicklung in Betracht zu ziehen sind, die zwar gewöhnlich, aber nicht immer verbunden sind, nämlich das Wachstum und die Veränderung der Form. Letztere drückt sich beim Uterus in erster Linie durch das Grössenverhältnis von Hals und Körper aus: Beim infantilen Uterus ist der Hals länger als der Körper, der normal erwachsene Uterus zeigt das umgekehrte Verhältnis.

Schnepf[26] und Guyon[13] bestimmen ziemlich übereinstimmend nach Untersuchungen an Leichen von 5—10 jährigen Mädchen die Gesamtlänge des Uterus auf 28 mm, wovon 18 mm auf den Hals kommen.

Nach v. Friedländer[12] gestaltet sich das Verhältnis von Hals zu Körper im kindlichen Alter folgendermassen: Im ersten Jahrfünft wächst der Hals bedeutend stärker als der Körper, so dass er mit 6 Jahren sich zum Körper etwa wie 2 : 1 (18,6 : 10) verhält. Dann beginnt der Körper relativ stärker zu wachsen; jedoch erst in und nach der Pubertät, also etwa vom 16.—20. Jahre, erreicht er die Länge des Halses.

Finden wir nun beim Uterus einer Erwachsenen den Hals länger als den Körper und gleichzeitig die Gesamtlänge der des Uterus eines Kindes entsprechend, so haben wir einen Uterus mit

infantiler Form und gleichzeitiger Hypoplasie; zeigt er aber jenes eigentümliche kindliche Grössenverhältnis seiner beiden Abschnitte, hat er aber ganz oder annähernd die Grösse des Uterus eines Erwachsenen, so sprechen wir von einem in infantiler Form auswachsenden Organ. Dieses Verhalten erscheint nicht so auffallend, wenn wir es in Analogie setzen mit anderen Hemmungsbildungen; so wächst auch z. B. der Uterus bicornis zu normaler Grösse heran, obwohl er die Form einer noch viel früheren Entwicklungsstufe bewahrt hat; oder, um noch andere Organe zu nennen, das Becken kann in infantiler Form nahezu oder ganz die Grösse des Beckens einer reifen Frau erlangen, und die Tube behält ihre infantile Schlängelung auch im ausgewachsenen Zustande bei (Freundsche Tuben).

Endlich kann der erwachsene Uterus zwar normale Form zeigen, bei welcher also der Körper länger ist als der Hals, aber er ist im ganzen an Grösse merklich zurückgeblieben. Diese Form bezeichnen wir mit dem von Puech[10], welcher die Hemmung des Wachstums in die Pubertätszeit verlegt, eingeführten Ausdruck Uterus pubescens.

Wir beschäftigen uns also mit 3 verschiedenen Entwicklungsstörungen des Uterus:

1. dem Uterus infantilis mit gleichzeitiger Hypoplasie;
2. dem Uterus infantilis, der mehr oder weniger ausgewachsen ist, und
3. dem Uterus pubescens.

Zu der folgenden Darstellung benutzen wir die uns durch die Literatur überlieferten Beobachtungen, welche einen genauen klinischen, bezw. durch Sektion gewonnenen anatomischen Befund bringen. Ausserdem stehen uns 30 eigene Fälle zu Gebote, in welchen allen die anatomische Beschaffenheit des Organs durch eine sorgfältige kombinierte Exploration in Chloroformnarkose an der Lebenden durch mehrere geübte Untersucher festgestellt wurde; die Auswahl der Fälle war dabei eine sehr strenge. Meist führten schon die Anamnese und nicht selten anderweitige, vorher festgestellte Entwicklungsstörungen auf die Vermutung, dass auch der Uterus in seiner Entwicklung gestört sei. Dies wurde oft schon bestätigt durch den Spekularbefund, der eine auffallend kleine Portio vaginalis zu Gesicht brachte.

Entscheidend war naturgemäss das Ergebnis der Palpation. Hier war es entweder die Kleinheit des gesamten Organs oder das

Missverhältnis von Hals zu Körper, das oft schon dem ersten Griff sich darbot. Wir sahen bei Angabe des Befundes nach Möglichkeit von bloss allgemeinen Benennungen ab, wie „Uterus klein", „sehr langer Hals" u. a., sondern bemühten uns, um möglichst exakte Angaben zu machen, die Masse in Zahlen zu bringen, die natürlich nur auf annähernde Richtigkeit Anspruch erheben können.

Die Grenze zwischen Hals und Körper lässt sich in den meisten Fällen durch die Palpation sehr deutlich feststellen. Ist der Übergang ein allmählicher, so bietet die Abgangsstelle der Ligam. sacrouterina einen guten Anhalt. Von der Sonde wurde nur in wenigen Fällen Gebrauch gemacht.

1. Uterus infantilis mit gleichzeitiger Hypoplasie.

Beispiele hochgradiger Verkümmerung des Uterus mit Stillstand der Differenzierung und des Wachstums in einer früheren Epoche der Kindheit sind nicht selten beobachtet.

Genau gemessene Fälle bringen Kussmaul[15], Virchow[37] und Säxinger[22], deren Grössenangaben ich in einer Tabelle folgen lasse:

		Gesamtlänge in cm	Hals	Körper
Kussmaul	zitiert nach Leisinger	3,8	2	1,8
	„ „ Tiedemann	4,275	2,7	1,57
Virchow	Fall Blank	4,1	2,2	1,9
	„ S.	2,8	1,5	1,3
Säxinger, S. 108		3,2	—	—

Von meinen eigenen Fällen gehören 3 dieser Gruppe an. Die Grössenverhältnisse und wichtigsten klinischen Angaben lasse ich folgen:

1. Schn., 19 J., nie menstruiert. Allgem. infantiler Habitus, leidet an Petit mal. Portio vag. 6 mm lang, $1^1/_2$ cm breit. Cervix 2 cm lang, bleistiftdick. Corpus 1,5 cm lang, 1,5 cm breit, 1 cm dick.

2. F., 22 J., nie menstruiert. Phthisisch belastet. Portio vag. vorn 4 mm lang, hinten $^1/_2$ cm, 1,5 quer, 1 sagittal. Cervix 2,5 cm lang, Corpus 2 cm lang, kugelig. Enger Schambogen.

3. Schw., 25 J., Periode mit 14 Jahren, 1 Jahr lang, dann Amenorrhoe. Allgem. infantiler Habitus. Uterushals 2,5 cm lang, Körper 2 cm. Genauerer Befund folgt später.

Las Casas dos Santos[16] beschreibt einige Fälle, die wir wohl ebenfalls in diese Gruppe rechnen können.

1. 19 J., nie menstruiert. Sondenlänge $3^1/_2$ cm. Uteruskörper ein rundes Kügelchen.

2. 18 J., nie menstruiert. Sonde 4 cm. Uterus dünn, schlaff.

3. 21 J., nie mentruiert. Sehr kleine Portio. Sonde 5 cm. Uteruskörper sehr klein.

Auch zwei von v. Forster[8] beschriebene Fälle (Nr. 1 und 2), in denen eine Sondenlänge von $3^1/_2$ cm sich fand, gehören wohl hierher.

An diese Gruppe reihen sich nun einige Fälle aus der Literatur an, in denen ebenfalls eine deutliche Hypoplasie besteht, die infantile Form zwar noch gewahrt ist, jedoch nur unvollkommen, da die Länge des Halses die des Körpers nicht mehr übertrifft, sondern ihr nur gleichkommt.

Hierher gehören 2 Fälle von Virchow:

1. Borchert, 20 J. Gesamtlänge 6,25 cm, Hals und Körper 3,12 cm.

2. Finow, 18 J. Gesamtlänge 5,0 cm, Hals und Körper 2,5 cm.

ferner 2 sehr genau beschriebene anatomische Präparate Sellheims[28]:

1. 21 j. 0 p., ex phthisi mortua. Uterus 6,3 cm lang. Corpus 3,2 cm lang, 2,8 breit, 2,2 dick. Hals 3,1 cm lang, 2 breit, 1,5 dick.

2. 24 j. 0 p., ebenfalls phthisica. Tubk. des Bauchfells, der Tuben und des Uterus. Ovarien cirrhotisch. Uteruslänge 6 cm, Corpus $3 \times 3 \times 2{,}4$, Cervix $3 \times 2 \times 1{,}5$ cm.

Man kann diese Formen als Übergänge zum Uterus pubescens ansehen, sobald man annimmt, dass bei weiterem, bei dem Alter der Personen sehr unwahrscheinlichen Wachstum die Differenzierung fortgeschritten und der Körper länger als der Hals geworden wäre.

Es kann aber auch das Wachstum fortschreiten und der Uterus ganz oder nahezu seine normale Grösse erreichen, im Gegensatz dazu aber bleibt die Differenzierung aus, und der Uterus bewahrt das kindliche Verhältnis zwischen Hals und Körper. Dies ist

2. der in infantiler Form ausgewachsene bezw. auswachsende Uterus.

Kussmaul bildet S. 88 seines Werkes ein solches Organ ab, das er von einem 21 jährigen Mädchen durch Sektion gewann. Die Gesamtlänge beträgt 4,8 cm. Davon kommen auf den Hals 3 cm, auf den Körper 1,8 cm, die Schleimhautfalten der Cervix hören am innern Muttermund auf. Eierstöcke und Eileiter erscheinen normal.

Ähnliche Grössenverhältnisse weisen folgende 4 meiner Beobachtungen auf:

1. Dr., 25. J. I. Per. mit 21 J. unregelm., 3—8 w., mit 23 J. regelm. Dysmenorrhoe, Chlorose. Portio vag. 8 mm lang, 15 mm quer, 20 mm sag. Uterushals 3 cm, Körper 2,5 cm lang, retrovertiert.

2. T., 24. J. I. Per. mit 18 J. ziemlich regelm., 3—4 w., manchmal ausbleibend. Portio sehr klein, 1 cm lang, konisch. Hals 3 cm lang, Körper 2 cm.

3. N., 21 J. I. Per. mit 19 J. 4—6 w., schwach. Portio nur ½ cm lang, gefaltet. Uterushals 3 cm lang, Körper 2 cm.

4. Sp., 21 J., nie menstruiert. Cervix 3—3,5 cm lang, Corpus 2 cm lang, 2,5 breit. Links hochliegender, sehr kleiner Eierstock.

Die vorerwähnten Uteri haben eine Länge von 4,8—5,5 cm, also eine Grösse, die etwa der Zeit vor der Pubertät entspricht. Nun folgen eine Reihe von Beobachtungen, in denen der infantile Uterus das normale Längenmass erreicht hat.

Fig. 1.

Fig. 2.

Hierher gehört wohl der von Kussmaul erwähnte, aber auch von ihm wegen seiner ungenauen Abbildung bemängelte Fall Lobstein: Bei einer 53 jährigen Frau fand sich die Gebärmutter „von natürlicher Länge", der Gebärmutterhals war 4,5 cm lang. Nehmen wir als „natürliche Länge" 7—7,5 cm, so bleiben für den Körper 2,5—3 cm. Virchow[37] bildet den von ihm selbst als infantil bezeichneten Uterus einer 75jährigen Frau ab. Die Länge betrug 66 mm, die Länge des Körpers 26 mm. Selbst wenn wir annehmen, dass der Körper schneller atrophiert als der Hals, bleibt der Unterschied noch ein recht beträchtlicher.

Die beistehenden Abbildungen zeigen Sagittaldurchschnitte durch zwei Uteri erwachsener 21jähriger virgineller Personen: der eine (Fig. 1) bietet vollkommen normales Verhalten dar, der andere (Fig. 2) zeigt infantilen Typus: die Länge des Körpers beträgt 2,4 cm, die des

Halses von der vorderen Lippe gemessen 3,1 cm, von der hinteren Lippe 2,7 cm, wobei die Krümmung nicht berücksichtigt ist. Die Präparate entstammen der Sammlung des Herrn Prof. Bayer in Strassburg, dem ich für die liebenswürdige Überlassung an dieser Stelle meinen besten Dank ausspreche.

Von meinen Fällen gehören 19 in diese Gruppe; ich lasse dieselben hier folgen, wobei ich nur die wesentlichsten klinischen Daten beifüge.

1. Frau D., 24 J., seit einem Jahre steril verheirat. I. Per. mit 15 J. 4 w., 2—3 Tage o. B. Seit 3 Jahren Amenorrhoe. Oft Leibschmerzen. Vagp. vorn 1, hinten 2 cm lang, $2^1/_2$ quer, 2 sag., konisch. Uterus geradestehend. Hals zirka 4 cm, Körper kaum 3 cm.

2. St., $20^1/_2$ J. Phthisisch bel. I. Per. mit 20 J. unregelm., 2—3 w., 5 bis 6 Tage, schwach mit Schmerzen. Schambogen eng und hoch. Verringerte Querspannung. Cervix $3^1/_2$—4 cm lang, Körper kaum 3 cm, sehr schlaff. Ovarien 2 cm lang, 1 breit, 1 dick.

3. Pf., 20 J. Primäre Amenorrhoe. Seit 3 Jahren Bleichsucht. Allgem. schlecht entw. Infantiles Becken. Uterushals 4—5 cm lang, Körper $2^1/_2$—3, 2 breit, $1^1/_2$ dick. Ovarien bohnengross.

4. Frau G., 21 J., 1 J. steril verheiratet. I. Per. mit 17 Jahren unregelm., 3—6 w., schwach. Kreuzschmerzen. Portio vorn 8 mm, hinten 2 cm lang, konisch. Cervix 4 cm lang, Corpus $2^1/_2$—3 cm, $2^1/_2$ breit, 2 dick, geradestehend.

5. Frau St., 28 J., 2 Jahre steril verheiratet. I. Per. mit 19 J. regelm. alle 4 W., ziemlich stark mit Schmerzen im Kreuz, jetzt 4, 5—6 w. Portio vorn 1, hinten $1^1/_2$ cm lang, $2^1/_2$ quer. Cervix 4 cm lang. Corpus $2^1/_2$—3 cm, $2^1/_2$ breit, ebenso dick. Becken leicht allgem. verengt. Conj. diag. 10,0.

6. Eg., 18 J., nie menstruiert. Phthisisch bel. Portio vag. vorn $^3/_4$ cm lang, hinten $1^1/_2$, $2^1/_2$ quer, $1^1/_2$ sag., konisch und abgeplattet. Cervix gut 4 cm lang, sehr dünne Walze, Corpus kaum $2^1/_2$ lang, ebenso breit, 2 cm dick. Schambogen eng und hoch. Querspannung verringert.

7. Ba., 22 J. Phthisisch bel., selbst leicht lungenkrank. I. Per. mit 17 J. unregelm., alle 8 Wochen bis $^1/_2$ Jahr, 2 Tage schwach, o. B. Seit 2 Jahren Amenorrhoe, bisweilen Nasenbluten und Schmerzen im Leib.

8. Bi., 19 J. I. Per. mit 16 J. unregelm., 6—8—12 w., 6—8 Tage mittelstark. Dysmenorrhoe. Seit 6 Monaten Amenorrhoe. Kopfweh, Wallungen. Cervix 4 cm lang, $1^1/_2$ im Durchm. Corpus 3 cm lang, retrovertiert.

9. Me., 24 J. I. Per. mit 16 J. zieml. regelm., 4 w. 4—5 Tage schwach, am 1. Tage Schmerzen, seit einigen Jahren zunehmend. Muldendamm. Cervix 4 cm lang, sehr dünne Walze, sehr deutlicher Isthmus. Corpus $2^1/_2$—3 cm lang.

10. Br., 20 J. I. Per. mit 15 J., regelm. 4—5 w., 6—10 Tage, in der letzten Zeit sehr schwach, aber mit starken Schmerzen. Muldendamm, leicht infantiles Becken. Cervix 4 cm lang, Corpus keine 3 lang, $2^1/_2$ breit, 2 dick.

11. K., 22 J. Phthisisch bel., leidet an Drüsen. I. Per. mit 15 J., anfangs regelm. alle 4 W., seit $1^1/_2$ Jahren alle 4, 8—12 W. 3 Tage schwach mit Schmerzen. Kleine gefaltete Portio. Uteruskörper kaum 3 cm lang. Hals deutlich länger wie der Körper.

12. Be., 35 J. Phthisisch bel. I. Per. mit 15 J., bis zum 19. Jahre zieml. regelm., dann andauernde Blutungen 1 Jahr lang. Seither Periode alle 3 bis 4 W., sehr stark mit hochgradigen Schmerzen. Pelvis infantilis. Uteruskörper kaum $2^1/_2$ cm lang, 2 breit, retrovertiert und fixiert. Hals gut 4 cm lang.

13. L., 22 J. I. Per. mit 15 J., anfangs regelm. alle 4 W. 3—4 Tage, seit 3 Jahren alle 6—8—10 W. 4 Tage; seit 14 Monaten Amenorrhoe. Ständige Leibschmerzen.

14. Ri., 24 J. I. Per. mit 18 J., dann 1 Jahr Amen., dann Per. unregelm. alle 6—7 W., dann wieder $2^1/_2$ J. Amen., jetzt alle 6—7 W. schwach. Viel Leibschmerzen. Infant. Becken. C. d. 9,5 cm. Portio $^1/_2$ cm lang, abgeplattet. Uterushals $4^1/_2$ cm lang, 2 cm dick. Körper kaum 3 cm lang, $2^1/_2$ breit.

15. Frau Str., 35 J. Seit 6 Jahren steril verheiratet. I. Per. mit 20 J., unregelm. 3—4 w. 3 Tage o. B. Cervix 4—5 cm lang, Corpus ca. $2^1/_2$—3 cm, $2^1/_2$ breit, 2 dick.

16. Frau F., 28 J. Seit einem Jahre steril verheiratet. I. Per. mit 20 J., regelm. alle 4 W. 2—3 Tage schwach. Seit $1^1/_2$ J. Amenorrhoe. Portio vorn 1 cm lang, hinten $1^1/_2$. 2 quer zylindrisch. Hals gut 4 cm lang, Körper $2^1/_2$ bis 3 cm.

17. J., 28 J. I. Per. mit 19 Jahren, regelm. alle 4 W. mässig stark. Krämpfe vorher. Seit einiger Zeit 2—3 w. 3 Tage schwach mit starken Krämpfen. Phthisisch bel., selbst schwach lungenleidend. Uterushals gut 4 cm lang, Körper auffallend klein gegen den Hals.

18. Fr., 22 J. Vor einem Jahre Kniegelenkentzündung und Augenentzündung, vor $1^1/_2$ Jahren Kieferhöhleneiterung. I. Per. mit 16 Jahren, unregelm. $2^1/_2$—6 monatlich, 2—3 Tage schwach mit Krämpfen. Damm nur 2 cm lang. Portio sehr klein. Cervix 4—$4^1/_2$ cm lang, Walze. Körper kaum 3 cm lang, 3 cm breit, 2 cm dick.

19. Fi., 23 J., nie menstruiert. Chorea, allgem. infantil. Uterus 8 cm (Sondenlänge), davon fallen auf den Hals 5 cm. Körper 3 cm lang, $2^1/_2$ breit, 2 sagittal. Schleimhaut atrophisch.

20. H., 30 J. I. Per. mit 16 J. (Operation wegen Hämatokolpos), dann immer unregelmässig, alle 6, 8, 10—12 Wochen 1 Tag schwach mit starken Schmerzen vor dem Eintritt. 10 Jahre steril verheiratet. Befund: Portio vorn 1 cm lang, hinten $1^1/_2$, $2^1/_2$ quer, zylindr. Hals 4 cm, Körper 3 cm lang (Sondenlänge 7 cm), 2 cm dick, sehr schlaffwandig. Schleimhaut atrophisch.

Über die weiteren anatomischen Verhältnisse des infantilen Uterus wäre noch folgendes zu berichten:

Die Vaginalportion schwankt sehr in ihren Grössenverhältnissen: die Länge der vorderen Lippe beträgt 0,5—1 cm, selten etwas mehr, die der hinteren 0,5—2 cm. Der Querdurchmesser übersteigt nie $2^1/_2$ cm, der sagittale misst 1,5—2. Sie ist also im Durchschnitt kleiner als normal auch in den Fällen, in denen der Uterus ausgewachsen ist. Die Form ist meist abgeplattet, seltener konisch.

Der supravaginale Teil des Halses ist walzenförmig, durchschnittlich 2—2½ cm dick. Er setzt sich oft auffallend scharf durch eine Einschnürung vom Körper ab, in andern Fällen, besonders bei sehr kleiner und konischer Vaginalportion, wird der Teil oberhalb des Vaginalansatzes sehr umfangreich, er nimmt oft keilförmig zu. Der Körper hat eine grösste Breite von 2½—3 cm, eine Dicke von 1½—2½ cm. In Fällen hochgradiger Hypoplasie sitzt er dem Hals wie ein kirschgrosses Anhängsel auf.

Über das Verhalten der Schleimhaut kann ich wenig genauere Angaben machen. In 2 meiner Fälle von pubeszentem Uterus und in 2 infantilen Uteri ergab ein Versuch mit der Curette nurganz dünne atrophische Schleimhaut. Sellheim fand zweimal die Corpusschleimhaut 1—2, bezw. 1½—3 mm dick, die Drüsen etwas vermehrt, sonst ohne Besonderheiten, in einem andern Falle bestand Tuberkulose des Endometriums.

Schäffer[24a] fand in einem 5¾ cm langen Uterus einer 36jährigen sterilen Frau mit irregulären Oligodysmenorrhöen spärliche Entwicklung der Drüsen mit einfachen schmalen wie zusammengepressten Querschnitten, zellarmes Stroma und spärliche Vaskularisation; bei einer andern 31jährigen 10 Jahre sterilen Frau mit sehr kleinem spitzwinklig anteflektiertem Uterus bestand Oligomenorrhoe mit Abgang von grossen Hautfetzen mit drüsenarmem, deciduaähnlichem Stroma.

Von dieser Gruppe mit atrophischer Schleimhaut unterscheidet er eine andere mit z. T. sehr hochgradigor Hyperplasie der Drüsen, zellarmem Stroma. Leider fehlen genauere Angaben über Form und Grösse dieser Uteri. In 4 seiner Fälle hatten die Frauen ein oder mehrere Male abortiert. Wenn auch zweifellos ein hypoplastischer Uterus zu Abort neigt, so dürfte es doch nach ein oder mehrmals stattgehabtem Abort kaum möglich sein, noch eine Hypoplasie festzustellen. Hier braucht es vor allem genaue Befunde vor etwa eintretender Schwangerschaft.

Wir wenden uns nun zu der dritten Form dieser Entwicklungsanomalie, dem

3. Uterus pubescens.

Diese Bezeichnung wurde zuerst von Puech[20] angewendet, der ihr eine eingehende Arbeit widmet. Er versteht unter einem Uterus pubescens ein Organ, welches das Stadium der Infantilität schon hinter sich hat, aber noch nicht die volle Entwicklung des jung-

fräulichen Uterus erreicht hat. Er hat also die Form des ausgewachsenen Uterus, nicht aber seine Grösse und Gewicht.

Ich lasse kurz die von Puech beschriebenen Fälle folgen.

1. Cl. N., 28 J., puella, nie menstruiert, ohne molimina. Tod an Phthise. Uterus 38 mm lang, Hals u. Körperbreite zwischen den Tuben 21 mm. Sag.-Durchm. 12 mm. Gewicht 28 g. Ovarien und Tuben normal.

2. M., 40 j. virgo, gut entwickelt. Im 15. u. 16. Jahre Molimina menstrualia ohne Blutabgang. Später 5—6 mal im ganzen geringe Blutung, zuletzt mit 30 Jahren. Befund: Hymen erhalten. Vaginalportion ganz kleine Hervorragung. Uterus sehr klein, aber nicht infantil.

Ferner bringt Puech noch einen Fall von Meadows (med. mirror 1864).

36 j. Frau, 7 Jahre steril verheiratet. I. Periode mit 16 Jahren, immer nur in Spuren mit sehr starken Schmerzen. Befund: Sehr kleiner Uterushals. Gesamtlänge 1 Zoll.

Vier meiner Fällen kann ich unter diese Gruppe einreihen:

1. S., 17 J. I. Per. mit 14 J., schwach, dann 1 Jahr Amenorrhoe, dann regelm. 4—5 w. 2 Tage schwach. Vorher Krämpfe. Seit 1½ Jahren 14 tägig, stärker, ohne Beschwerden. Befund: Portio ½ cm lang, 2½ quer, 2 sagittal. Hals 2½ cm lang. Körper 2½ cm lang, 2½ breit, 2 dick.

2. S., 17 J. I. Per. mit 16 Jahren, dann ½ Jahr Amenorrhoe, dann 5—6 wöchentlich, stark, seit ½ Jahr wieder Amenorrhoe. Befund: Hals 1½ bis 2 cm lang, Körper 2½ lang, 2 breit, 2 dick.

3. E., 20 J. I. Per. mit 17 Jahren, regelmässig alle 4 Wochen, 3 Tage mit krampfhaften Schmerzen in Leib und Kreuz. Seit 1½ Jahren Amenorrhoe und zeitweise auftretende Leibschmerzen. Befund: Uterushals 2 cm lange dünne Walze. Corpus 2½ cm lang, 2½ breit.

4. Frau B., 37 J. I. Per. mit 13 Jahren, unregelm. 4—5 w., zeitweise sehr stark, mit 19 Jahren 5 Monate Amenorrhoe, dann Periode alle 8, 10 bis 12 Wochen. Mit 23 Jahren Heirat. Seither Amenorrhoe und Sterilität. Befund: Uterushals 2—2,5 cm lang, Körper 2,5 cm lang, 2 breit, 2 dick.

Kussmaul[15] bringt die Masse eines Leichenpräparates einer 21jährigen puella, welches dieser Gruppe angehört. Der Uterus war 5,4 cm lang, davon kamen auf den Hals 2,03, auf den Körper 3,37 cm. Von Virchows[37] Beobachtungen gehört der Fall Grening in diese Gruppe. Die Gesamtlänge betrug 4,4 cm, davon kamen auf den Hals 1,9, auf den Körper 2.5 cm.

Ferner gehört hierher ein von Sellheim[28] beschriebener Fall:

22 j. 0 p. Periode angeblich mit 14 Jahren einmal aufgetreten. Tod an Phthise. Gesamtlänge des Uterus 4,6 cm, Corpus 2,4 cm lang, 2,75 breit, 1,7 dick, Cervix 2,2 cm lang. Ausserdem fanden sich Hochstand der Ovarien und tief herabreichender Douglas.

v. Forster[8] bringt 2 Beobachtungen, die wohl sicher hierher gehören:

1. A. W., 20 J., nie menstruiert. Epilepsie, sehr kleine Vaginalportion. Cervix im Verhältnis zu dem etwa 5 cm langen Uterus klein. Sonde über 5 cm.

2. B., 31 J. Seit 1 Jahre steril verheiratet, seit dem 14. Jahre regelm. menstruiert. Chlorose. Vaginalp. klein, Cervix schlecht ausgebildet, Uterus schlaffwandig. Sonde etwas über 5 cm. Nach längerer Allgemein- und Totalbehandlung stieg nach einem halben Jahr die Sondenlänge auf 7 cm.

Auch bei einigen der klinisch sehr gut berichteten Fälle von Ferrari[7] dürfte es sich um solche Uteri handeln, doch sind die Angaben über die Grössenverhältnisse zu ungenau, so dass ich von einer genaueren Wiedergabe absehe.

Mit Entwicklungsstörungen des Uterus sind nicht selten auch Entwicklungsstörungen der übrigen Abschnitte des Genitaltraktus und des übrigen Körpers verbunden.

In 19 meiner Fälle, also mehr als der Hälfte, finden sich solche Anomalien verzeichnet, und zwar:

Infantiles Becken leichten Grades	in	6	Fällen
ausgesprochen	„	6	„
hochliegende Ovarien	„	3	„
zu kleine „	„	3	„
Muldendamm	„	5	„
fötale Faltung der Portio	„	1	Fall

Bisweilen findet man bei Personen mit infantilen Genitalien, dass mehr oder weniger der ganze Körper ein kindliches Gepräge aufweist, wie ich es in 4 meiner Beobachtungen vermerkt habe. Man bezeichnet diesen Körperzustand am besten als „allgemein infantilen Habitus", worunter man eine Summe von körperlichen Anomalien zusammenfassen kann, die alle auf ein Stehenbleiben auf kindlicher Stufe zurückzuführen sind. Solche Kennzeichen, die natürlich nicht immer alle zugleich an demselben Individuum zu finden zu sein brauchen, sind:

Geringe Körpergrösse, graziler Knochenbau, schlechte Entwicklung von Muskulatur und Fettpolster, hoher Gaumen, unregelmässige Zahnstellung, Schmelzmangel der Zähne, schmaler Thorax, Hypoplasie der Brustdrüse — kaum angedeuteter Warzenhof, kleine oder Hohlwarze — dürftige Behaarung des Mons veneris, schlechte Entwicklung der äusseren und inneren Genitalien, infantiles Becken — hoher und enger Schambogen, verringerte Querspannung, gerade verlaufendes Kreuzbein, geringe Lendenlordose. Dazu dürfen wir noch die von Virchow zuerst beschriebene angeborene Stenose der grossen Gefässe und angeborener Herzfehler und auch die Hypoplasie des Gehirns zählen.

Virchow[37] erwähnt die Gleichzeitigkeit der Hypoplasie des Gefässsystems mit mangelhafter Entwicklung des Genitaltraktus und Chlorose, kommt jedoch zu dem Schluss, dass ein ursächlicher Zusammenhang zwischen den 3 Zuständen nicht bestehe.

In meinen Fällen finde ich nur einmal ausgesprochen chlorotische Symptome verzeichnet. Ebenso erwähnt Stieda[32] in einer älteren Arbeit aus der Freiburger Klinik unter 29 Fällen von Chlorose nur einmal einen kleinen Uterus. Von mit körperlich schlechter Entwicklung nicht selten in Verbindung stehenden Störungen des nervösen Systems finde ich einmal Epilepsie, einmal Chorea, zweimal Verdacht auf Hysterie und einmal Schwachsinn.

Tuberkulöse Belastung findet sich neunmal, in zwei Fällen ist die Trägerin des infantilen Organs selbst tuberkulös. Es bestätigt sich also auch hier der schon mehrfach hervorgehobene enge Zusammenhang von Tuberkulose und Entwicklungsstörungen.

Bei Darstellung der aus den geschilderten anatomischen Befunden hervorgehenden Regelwidrigkeiten der sexuellen Funktionen kann ich die drei unterschiedenen Gruppen gemeinsam betrachten. Die Beobachtungen sind noch nicht zahlreich genug, um eine Trennung der klinischen Bilder nach den drei verschiedenen anatomischen Befunden vorzunehmen.

Wir beginnen mit dem Verhalten der Menstruation.

Primäre Amenorrhoe wurde sechsmal beobachtet. Ich stelle alles darüber Bemerkenswerte in einer Tabelle zusammen:

Alter	Uterus		Sonstige Anomalien	Beschwerden (nur auf die Amenorrhoe bezügliche)	Anderweitige Erkrankungen
	Gesamtlänge cm	Hals : Körper			
18	7	4 : 3	Pelvis infantilis	zunehmende Leib- u. Kreuzschmerzen	Phthisisch belastet
19	4	2,5 : 1,5	allgemeiner Infantilismus	keine	Petit mal
20	6,5	4 : 2,5	allgem. Infantil. hochl. Ovarien	keine	—
21	6,5	4 : 2,5	hochliegende Ovarien	Kopfschmerzen	—
23	4	2,5 : 1,5	enger hoher Schambogen	keine	Phthisisch belastet
23	8	5 : 3	allgemeiner Infantilismus	keine	Chorea

Bemerkenswert ist wohl die zweimal notierte phthisische Belastung und das Zusammentreffen schwerer Neurosen mit allgemeinem Infantilismus.

Das erste Auftreten der Menstruation gestaltet sich folgendermassen:

I. Periode	mit	13	Jahren	1 mal
„ „		14	„	2 „
„ „		15	„	5 „
„ „		16	„	4 „
„ „		17	„	3 „
„ „		18	„	2 „
„ „		19	„	3 „
„ „		20	„	4 „
„ „		21	„	1 „

Es setzte also die Periode, wenn sie sich überhaupt zeigte, in der Hälfte der Fälle zu spät ein.

Sekundäre Amenorrhoe wurde bei 8 Personen bemerkt, und zwar bestand sie

seit	$^1/_2$ Jahr		2 mal
„	1—$1^1/_2$	Jahren	2 „
„	2	„	1 „
„	3	„	1 „
„	10	„	1 „
„	14	„	1 „

Unter diesen 8 Personen hatten 5 ihre Periode rechtzeitig, eine sogar frühzeitig bekommen. Einmal hatte sie 5 und einmal 7 Jahre gedauert um dann ohne bemerkbare Ursache aufzuhören. Fünf dieser Amenorrhoischen klagten über periodisch auftretende Leibschmerzen oder Kopfschmerzen und Wallungen, eine über Nasenbluten. Drei waren ohne derartige Beschwerden, darunter auch die, welche ihre Menses schon 10, bezw. 14 Jahre nicht hatten.

Der Typus der Menstruation ist sehr verschieden. Man kann unterscheiden:

1. Regelmässiger Typus
   a. 3—4 wöchentlich in 9 Fällen
   b. 5—6 „ „ 4 „
2. Unregelmässiger Typus
   a. mit grossen Intervallen 6—8—12 Wochen in 8 Fällen
   b. „ kleinen „ 2—3—5 „ „ 4 „

Das weitere Verhalten der Menstruation gestaltet sich wie folgt:

I. Dauer

2—3	Tage	in	16	Fällen
4—5	„	„	7	„
6—10	„	„	2	„

II. Stärke

schwach	„	16	„
normal	„	7	„
stark	„	3	„
Menorrhagien	„	1	„
wechselnd	„	1	„

III. Beschwerden

ohne Beschwerden	in	7	Fällen
geringe	„	5	„
ausgesprochene Dysmenorrhoe	„	13	„

In der Mehrzahl der Fälle finden wir also schwache, ja spärliche Menstruation; nicht selten zieht sie sich über viele Tage hin. Einigemal war sie stark.

Ein Erklärung für letzteres Verhalten geben uns die Untersuchungen Theilhabers[33]. Nach diesem enthält die Masse des Mesometriums vom 1.—14. Lebensjahre etwa 20—30% Muskulatur, mit der Pubertät steigt der Gehalt aufs Doppelte. Geschieht dies nicht oder unzureichend, so kommt es häufig zu einer Insuffizienz der Muskulatur, besonders wenn mit Eintritt der ersten Menstruationen die Gefässe sich schneller entwickeln und erweitern und so einen Kongestionszustand schaffen. So erklärt er die nicht ganz seltenen Menorrhagien bei schlecht ausgebildeter Gebärmutter.

In der Hälfte der Fälle ist Dysmenorrhoe verzeichnet, welche die Kranken auch häufig zum Arzt führt.

Bei der Entstehung der Dysmenorrhoe mögen neben dem oben vermerkten Verhalten der Muskularis wohl zuweilen auch mechanische Ursachen, wie die von Friedländer bemerkte abnorme Faltenbildung am inneren Muttermund und dadurch bedingte Verhinderung des Sekretabflusses, in vielen Fällen auch noch nicht geklärte Einflüsse nervöser Natur mitwirken.

Der schliessliche Ausgang der Menstruationsanomalien kann verschieden sein. Meist dauert die ungeregelte, oft postponierende Menstruation allmählich spärlicher werdend fort bis zu den Wechseljahren, wo sie dann normalerweise aussetzt.

Der zweite Ausgang besteht in einem vorzeitigen Klimax. Dieser kann ohne jede oder ohne bedeutende Beschwerden verlaufen. Nich selten sieht man aber dabei periodisch auftretende Leibschmerzen, Wallungen, auch Nasenblutungen; diese Beschwerden können sogar recht hohe Grade erreichen. So beobachteten wir bei einer in den dreissiger Jahren befindlichen, schon mehrere Jahre amenorrhoischen virgo neben hochgradigen Wallungen, Schweissausbrüchen eine stete Unruhe, blaurote Farbe der Hände; auch das Gesicht zeigte Gefässerweiterungen, so dass es dem eines Alkoholikers glich. Der Uterus war klein, die Ovarien schienen normal.

Man bezeichnet das frühzeitige Aufhören der Menstruation als Climacterium praecox oder frühzeitige Senilität (Döderlein[6]) und versteht hierunter Zustände, in denen ohne vorhergehende Erkrankung und ohne nachweisbare Ursache der Uterus bezw. die Ovarien ihre Funktion vor der Zeit einstellen und die Genitalien die bekannten senilen Veränderungen eingehen. Es handelt sich also hier nicht um Fälle, in denen im Gefolge von Psychosen, schweren Infektionskrankheiten, Morphinismus u. a. vorübergehende oder dauernde Amenorrhoe eintritt. Dies sind, ebenso wie die Laktationsatrophie, erworbene Zustände.

Aus den vorstehend geschilderten Menstruationsanomalien lässt sich jedoch leicht schliessen, dass schon früher in der Kindheit oder der Pubertät ein Stillstand in der Entwicklung und dem Wachstum der Genitalien die Grundlage sowohl für primäre Amenorrhoe, wie für unvollkommene Menstruation und Climacterium praecox werden kann.

Im folgenden führe ich zwei Krankengeschichten an, deren eine wohl nach Ablauf der Pubertät durch eine Infektionskrankheit erworbene Atrophie, die andere eine durch infantile schlechte Entwicklung bedingte Form des Climacterium praecox darbietet.

Frau B., 37 J. I. Per. mit 13 Jahren, unregelm. alle 4, 5—6 Wochen, zeitweise sehr stark; als Kind stets gesund. Mit 19 Jahren Diphtherie; es folgten 5 Monate Amenorrhoe. Später trat die Periode wieder ein, aber nur noch alle 8—10 Wochen, 4—5 Tage stark. Mit 23 Jahren Heirat; etwa ein halbes Jahr nachher hörte die Periode ganz auf bei vollständigem Wohlbefinden. Befund: Mittelgross, sehr stark entwickeltes Fettpolster, Brüste sehr schlecht entwickelt, Warzen infantil. Aussere Genitalien sehr dürftig entwickelt, sie bieten ebenso wie Scheide und Portio das typische Bild der Colpitis senilis mit reichlicher eitriger Sekretion. Vaginalportion konisch, an der Basis 2 cm breit, $1^1/_2$ lang. Uterushals eine $2^1/_2$ cm lange Walze; der Körper setzt sich vom Hals deutlich ab, ist $2^1/_2$—3 cm lang, $2^1/_2$ breit, 2 dick. Die Ligamenta sacrouterina sind beiderseits etwas verdickt, scharf gespannt. Links wie rechts fühlt man deutlich am lateralen Teile des Ligaments einen $1^1/_2$ cm langen, 1 cm dicken

spindelförmigen Körper mit glatter Oberfläche. Sondenlänge des Uterus 5 cm.

Frl. S., 25 J. Erblich nicht belastet, als Kind gesund. I. Periode mit 14 Jahren, ein Jahr lang regelmässig alle 4 Wochen 3—4 Tage, sehr stark. Mit 15 Jahren verlor sie die Periode gelegentlich eines Aufenthaltswechsels, um sie nicht wieder zu bekommen. Sie befand sich dabei zwar wohl, doch war ihre körperliche Entwicklung eine schlechte. Um die Periode wieder in Gang zu bringen, wurde alles versucht: mit 17 Jahren Mastkur, mit 18 Jahren Badekur in einem Mineralbad, dann folgte eine gynäkologische Behandlung mittels Curettements und Massage; nun begannen auch Beschwerden einzutreten, zeitweise Leibschmerzen, Stechen, Kreuzweh. Es folgte in grösseren Pausen hydrotherapeutische Behandlung. Mit 21 Jahren Moorbäder und wieder gynäkologische Behandlung durch einen Chirurgen, Lösung von Verwachsungen in Narkose, Massage, Tamponade.

Mit 22 Jahren Untersuchung in Narkose: Unter Mittelgrösse, sehr graziler Knochenbau, Muskulatur und Fettpolster sehr schlecht entwickelt. Brustdrüse kaum zu fühlen, Warze erbsengrosse Hervorragung, Warzenhof kaum angedeutet, sehr lange Diaphysen der Ober- und Unterschenkel, Mons veneris und äussere Genitalien sehr dürftig behaart und entwickelt. Distantia spinarum 22 cm, crist. 24½, troch. 26½. Schambogen enger als normal. Querspannung verringert. Kreuzbein verläuft gerade von oben nach unten. Scheide kurz, Scheidengewölbe fehlt, die Vaginalportion geht direkt in die Scheidenwände über, sie ist leicht erodiert. Muttermund kleines Grübchen. Uterushals 2 cm lang, Körper 2½ cm lang, 2 breit, 2 dick. Eierstöcke beiderseits etwa kastaniengross, leicht adhärent.

Von jeder lokalen Therapie wurde abgesehen. Unter Ausspülungen, Ruhe, Einwicklungen verschwanden die übrigens geringen Beschwerden rasch. Nach zweijährigem Wohlbefinden kehrte sie wieder mit Klagen über starken Ausfluss. Es bestand die Absicht einer Verheiratung. Der Befund war der gleiche, nur bestand jetzt eine typische Colpitis senilis mit sehr reichlichem gelbeitrigen Ausfluss, die erst nach mehrwöchentlicher Behandlung verschwand. Sonst bestanden keinerlei Beschwerden.

Im ersten Falle lässt sich die Atrophie auf die durchgemachte Diphtherie zurückführen, immerhin sprechen manche Momente dafür, dass auch eine infantile schlechte Entwicklung zum mindesten unterstützend mitgewirkt hat.

Der zweite Fall dagegen lässt über die Ursache des vorzeitigen Klimax keine Zweifel zu. Hier haben wir es mit einem typisch hypoplastischen Uterus, verbunden mit allgemeinem infantilem Habitus des ganzen Körpers, zu tun.

Vielleicht gehören auch manche in der Literatur berichtete Beobachtungen von plötzlichem, scheinbar grundlosem Aufhören der Menses mit nachfolgender seniler Involution hierher. So fand Vineberg[32] bei einer 25jährigen nulliparen Frau, bei der seit 1½ Jahren die Menses ausgeblieben waren, vollkommen senile Involution; Addinsell[1] machte den gleichen Befund bei einer

32jährigen Frau, bei welcher 7 Jahre vorher angeblich gelegentlich eines heftigen Schrecks Amenorrhoe eingetreten war.

Wir sahen also als Folgen des Infantilismus eine meist spärliche postponierende unregelmässige Menstruation mit längeren amenorrhoischen Perioden wechselnd, bis zu den Wechseljahren, oder ein zu frühes Aufhören der Periode, ein Climacterium praecox.

Es bleibt uns noch ein weiterer Ausgang zu betrachten, eine wenn auch spät eintretende Weiterentwicklung mit Erlangung, voller Funktionsfähigkeit, also Möglichkeit eines Eintritts von Schwangerschaft und rechtzeitiger Geburt.

Schon Kussmaul widerspricht der Behauptung Scanzonis, dass nicht bloss der fötale, sondern auch der allgemein zu kleine Uterus stets steril sei und bleibe.

Er zitiert Boivin-Dugès[3] und Lumpe[18], welche behaupten, dass der infantile Uterus sich oft auffallend langsam und spät in den jungfräulichen umwandle, um später noch voll funktionsfähig zu werden. Dass wenigstens die Periode noch ganz regelmässig werden kann, zeigt einer unserer Fälle, in welchem die Periode erst mit 21 Jahren eintrat und — anfangs unregelmässig — mit 23 Jahren normalen Typus annahm bei noch ausgesprochen infantiler Form des Uterus. Auch in späteren Lebensaltern scheint es besonders unter geeigneten therapeutischen Massnahmen zu einer Fortentwicklung und regelmässigen Funktionierung noch kommen zu können. Dies zeigt der oben zitierte Fall v. Forsters[8] und eine Beobachtung Säxingers[22], der bei einer nie menstruierten, anscheinend schwer chlorotischen Person den anfangs $1^3/_4$ Zoll (= 4,8 cm) messenden Uterus sich nahezu zu normaler Grösse entwickeln sah. Die Periode trat zum erstenmale im 25. Lebensjahre ein und blieb regelmässig.

Für die Frage der Gebärfähigkeit ist von grossem Interesse eine Beobachtung von Pfau, der bei einer 20jährigen Frau den Uterus etwa 4,5 cm lang fand. Sie menstruierte regelmässig, aber mit sehr hochgradigen Schmerzen. Nach 2 Jahren trat unter allmählicher Besserung der Dysmenorrhoe Schwangerschaft ein, die mit der Geburt eines reifen Kindes endigte.

Walcher[38] sah eine seit drei Jahren steril verheiratete 23jährige Frau mit Muldendamm, enger Scheide und winzigem retrovertiertem Uterus mit Amenorrhoe. Unter Skarifikationen der Portio, heissen Ausspülungen und Bädern gelang es nach $1^1/_2$ Jahren, die Periode zum spontanen Eintritt zu bringen. Der Uterus erreichte normale

Grösse, und die Frau hat seither zwei Geburten ohne Störungen durchgemacht. Die Entwicklungshemmung liess sich in diesem Falle auf einen im 13. Lebensjahre durchgemachten Gelenkrheumatismus zurückführen.

Unter meinen Fällen befinden sich 7 steril verheiratete Frauen, jedoch sind 3 von diesen erst seit 1 Jahre verheiratet, je eine seit 2, 6, 10 und 14 Jahren. 3 waren zur Zeit der Untersuchung amenorrhoisch und zwar 1 seit $1^1/_2$ Jahren (1 Jahr verheiratet), 1 seit 3 Jahren (1 Jahr verheiratet) und 1 seit 14 Jahren (14 Jahre verheiratet).

In meinen anderen Fällen handelt es sich um virgines.

A priori lässt sich die Frage nach der Weiterentwicklung und Gebärfähigkeit des infantilen Uterus natürlich nicht entscheiden. Nur kann man wohl da, wo der Uterus einer über 20 Jahre alten Frau an Grösse und Form dem eines 6 — 10 jährigen Kindes gleicht, eine Weiterentwicklung ausschliessen. Mehr Aussichten bietet wohl der Uterus pubescens.

Man hat bei Besprechung dieses Problems einer nachträglichen Entwicklung angenommen, dass durch den Reiz des geschlechtlichen Verkehrs und vor allem dadurch, dass sich ein Ei in der Schleimhaut ansiedelt, die Entwicklung wesentlich gefördert werde.

Wenn man bedenkt, unter welch ungünstigen Bedingungen bei Extrauteringravidität ein Ei sich ansiedelt und wächst, so wird man die Möglichkeit einer Schwangerschaft auch in einer schlecht entwickelten Gebärmutter nicht für ausgeschlossen halten können. Auch im rudimentären Uterushorn werden ja häufig Schwangerschaften beobachtet. Freilich wird es wie bei der ektopischen Gravidität auch bei Schwangerschaft im infantilen Uterus öfters zu Erkrankungen des Eis, Aborten und anderen Schwangerschafts- und Geburtsstörungen schwerer Natur kommen.

Lumpe erwähnt schon Abort als Folge von Hypoplasien des Uterus.

Nach Schäffer[23,24] kann es nach einmaligen und mehrfachen Aborten schliesslich auch einmal dazu kommen, dass das Ei ausgetragen wird: Der Uterus entwickelt sich allmählich zu normaler Beschaffenheit; er nennt diesen Vorgang „natürliche Heranziehung des infantilen Uterus".

In einer erst neuerdings veröffentlichten Arbeit führt er verschiedene Störungen in der Plazentarentwicklung und -lösung auf ursprüngliche Hypoplasie des Uterus zurück. Nach diesen Unter-

suchungen bleibt die Eieinnistung makroskopisch ganz oder teilweise auf einer embryonalen Stufe stehen, so dass die Plazentation am Ende der Schwangerschaft dem Bilde pathologischer Abortiveier entspricht: es kommt zu Entwicklungsanomalien der Decidua serotina, bestehend in primärer Atrophie, oder cystisch glandulärer Hypertrophie der Decidua, die zu Hämorrhagien, Abortus oder später zu Abweichungen von dem normalen Mechanismus der Plazentarlösung, Zottenretention und deren Folgen führen. Leider fehlt auch in diesen, ebenso wie in den früher zitierten sonst sehr wertvollen Beobachtungen ein genauer Befund der Genitalien und besonders des Uterus vor der Schwangerschaft und damit der Beweis, dass es sich tatsächlich um ein hypoplastisches Organ gehandelt hat.

Über einen sehr interessanten Geburtsfall berichtet W. A. Freund[9] in einem Aufsatze: Über die Dehiszenz des graviden Uterus. Hier hatte sich das Ei in dem flachen Fundus des infantilen Uterus eingebettet, weil es mit diesem beim Austritt aus der Tube sofort in Berührung kam und die Ausdehnung des Organs wesentlich auf dessen Kosten erfolgte, da Cervix und unteres Uterinsegment grösseren Widerstand leisteten, so dass schliesslich die verdünnte Wand nachgab.

Manche Geburtsstörungen bei Primiparen lassen sich wohl auf ursprünglich infantilen Zustand des Uterus zurückführen. Hierher gehören primäre Wehenschwäche, Atonie der Uterusmuskulatur und vor allem Schwierigkeiten bei Eröffnung des Halskanales und Rigidität des äusseren Muttermundes. Letztere kann, wie wir einmal beobachteten, ihre Ursache in der konischen Form der Portio haben. Diese lässt sich zwar schwer auf eine bestimmte Stufe der Entwicklung des Organs zurückführen, ist aber doch angeboren. Vielleicht hängt sie mit den eigentümlichen Wachstumsverhältnissen des Uterus am Ende der Gravidität und der von Bayer beschriebenen Rückbildung in der ersten Zeit nach der Geburt zusammen. Die Vaginalportion ist nicht nur lang und konisch, sondern auch oft auffallend hart. Auch der Hals fühlt sich ja beim infantilen Uterus oft sehr hart an („contracted“ Sims).

Rühl[39] beobachtete bei einer 25jährigen I para mit infantilem Habitus der äusseren Genitalien und des Beckens die Geburt 5 Tage lang, ohne dass sich die Cervix im mindesten öffnete. Er beendete die Geburt durch vorderen Uterusscheidenschnitt und Forceps, wobei Damm, Scheide und unteres Uterinsegment noch zerriss.

Die Ätiologie des infantilen und pubeszenten Uterus ist in vielen Fällen nicht schwer zu ermitteln.

Die häufige Kombination mit andern Entwicklungsfehlern, welche nur aus früher Zeit des Embryonal- oder Fötallebens stammen können, spricht dafür, dass die Ursachen sehr weit zurück, ja schon in einer Schädigung des Keimes liegen können.

Häufiger haben wir es wohl zu tun mit Einwirkungen, die in frühester Kindheit oder in der Jugend oder erst in der Pubertätszeit den Organismus treffen, also unzweckmässige Ernährung, besonders in der ersten Kindheit, langdauernde chronische Erkrankungen der Verdauungsorgane, akute Infektionskrankheiten, wie Scharlach, Diphtherie, Typhus und chronische Infektionen, wie vor allem Tuberkulose, Syphilis und das kretinistische Gift.

Meist zeigt der ganze Organismus die Anzeichen der ungenügenden Entwicklung; zuweilen sieht man jedoch auch, dass die Trägerin eines solchen infantilen Organs sehr kräftig und gesund erscheint, dann lässt sich die Ursache der Verkümmerung gerade des einen Organs nur schwer ermitteln.

Die Diagnose bietet keine besonderen Schwierigkeiten. Meist ist es die spät oder gar nicht eingetretene Menstruation, ihr unregelmässiger, meist spärlicher Verlauf, die Dysmenorrhoe und oft die Sterilität, welche die Kranken zum Arzt führt. Die genaue systematische Durchforschung des Körpers auf andere Entwicklungsstörungen, besonders der äussern Genitalien, ergibt meistens Verdachtsgründe, die eine genaue innere Untersuchung rechtfertigen. Mittelst des Spekulums stellen wir dann die Beschaffenheit der Vaginalportion und der Scheide fest. Unumgänglich notwendig zur Sicherstellung der Diagnose ist die kombinierte Untersuchung durch den Mastdarm. Die Gestalt des Halses und Körpers und ihre Grössenverhältnisse lassen sich für unsere praktischen Zwecke genügend feststellen, wenn auch eine mathematische Sicherheit nicht zu erzielen ist. Gerade das Missverhältnis zwischen Hals und Körper bei infantilem Uterus springt meist sofort ins Auge.

Zuweilen ist die Grenze zwischen Körper und Hals schwierig zu erkennen. Man muss sich dann an die Ansatzstelle der Ligamenta sacro-uterina, an das Auseinanderweichen in die Breite und die meist bestehende Einschnürung halten. Gehen die beiden Abschnitte ganz unmerkbar ineinander über, so spricht dies ebenfalls für eine mangelhafte Bildung.

Für die Differentialdiagnose kommt nur die Atrophie eines vorher normal entwickelten Organes in Betracht. Dieselbe ist meist leicht zu stellen, doch werden nicht selten beide Zustände zu-

sammengeworfen, wie z. B. der von manchen Autoren gewählte Ausdruck kongenitale Atrophie beweist.

Man muss eben auseinanderhalten einen Stillstand der Entwicklung und dadurch bedingte Nichtzunahme, und eine Abnahme von einem vorher erreichten Entwicklungsstadium.

Für die Diagnose einer Atrophie kommen vor allem etwaige frühere Untersuchungen in Betracht, welche normale Verhältnisse darboten, ferner der frühere regelmässige Verlauf der geschlechtlichen Funktionen, der Menstruation, etwaiger normal verlaufener Schwangerschaften und Geburten, die Abwesenheit anderer Entwicklungsanomalien, das Vorhandensein von Verhältnissen und pathologischer Prozesse, die bekanntermassen eine Atrophie häufig herbeiführen, wie Laktation, Diabetes, Morphinismus, Tuberkulose, Basedow, Psychosen.

Für den Arzt von grosser Wichtigkeit, aber oft recht schwer zu stellen ist die Prognose. Hierbei handelt es sich zunächst um die Frage nach der Möglichkeit einer späteren Weiterentwicklung oder nach den Aussichten für eine geplante Heirat und ev. eintretende Konzeption und Geburten. Die Beantwortung wird sich vor allem nach dem Grade und der Dauer des Bestehens der Entwicklungsstörung richten, auch der Befund und die Funktionierung der Eierstöcke müssen mit in Rechnung gezogen werden.

Lässt sich eine Aplasie und ein gehemmter Descensus ovariorum feststellen, hat der Uterus ausgesprochen infantile Form und ist gleichzeitig hypoplastisch, so ist eine spätere Entwicklung schwerlich zu erwarten. War bei weniger ausgesprochenen Formen der Verkümmerung die Menstruation nie eingetreten, obwohl die Pubertätsjahre schon längere Zeit überschritten sind, oder hat nach längerer spärlicher und unregelmässiger Menstruation mehrere Jahre hindurch Amenorrhoe bestanden, bestehen noch andere ausgesprochene Bildungsfehler, so ist eine Besserung ebenfalls so gut wie ausgeschlossen. Auch ein festgestelltes ursächliches Moment, schwere Infektionen in der Jugend oder in den Pubertätsjahren, konstitutionelle Erkrankungen u. a. können eine spätere Entwicklung unwahrscheinlich erscheinen lassen, ebenso wenn ein höheres Lebensalter, 25—30 Jahre, schon erreicht ist.

Günstiger sind die Aussichten beim Uterus pubescens, besonders wenn es möglich ist, die ursächlichen Momente oder deren Folgen zu beseitigen und gute konstitutionelle Verhältnisse zu schaffen. Auch bei geringen Graden der Hypoplasie und infantiler Form ist

die Herstellung eines normalen anatomischen Zustandes nicht auszuschliessen.

Der Eintritt einer Konzeption ist bei einigermassen beträchtlichen Entwicklungsstörungen im allgemeinen nicht als günstig zu bezeichnen, da Aborte, Ruptur, schwierige Niederkünfte in Rechnung zu ziehen sind. Doch sind hier weitere Erfahrungen zu einem abschliessenden Urteile notwendig.

Bei der Behandlung ist in erster Linie der Allgemeinzustand zu berücksichtigen und durch eine passende Lebensweise, Aufenthalt in frischer Luft, im Gebirge oder an der See, kräftige Ernährung usw. zu heben. Auf solche allgemeine Therapie wird man sich beschränken müssen, sobald die Kranken schon älter oder hochgradige Hypoplasien, andere Anomalien und allgemein schlechte Entwicklung vorhanden sind.

Bei jüngeren Individuen, geringeren Graden der Hypoplasie bezw. Infantilismus des Uterus, gutem Allgemeinzustand wird man eher mit einer direkt auf Hebung des Entwicklungsfehlers gerichteten Therapie einen Versuch machen.

Von inneren Mitteln, welche einen Kongestivzustand zu den Beckenorganen hervorzurufen vermögen, kommen Emmenagoga, wie Sabina, Krokus, Myrrha und das nicht selten günstig wirkende Elixir proprietatis Paracelsi in Betracht. Ähnlich wirken kohlensaure, Stahl- und Moorbäder. Endlich kann auch eine mechanische Behandlung Nutzen bringen. Früher machte man vielfach Gebrauch von Intrauterinstiften, die man längere oder kürzere Zeit liegen liess. Neuerdings wird wieder der galvanische Strom empfohlen (Bumm), indem der eine Pol in den Uterus eingeführt, der andere auf die Bauchdecken aufgesetzt wird. Wir haben von diesen auch bei strengster Asepsis doch nicht ungefährlichen Mitteln nie Gebrauch gemacht. Die Berichte über Erfolge selbst in schwereren Fällen sind mit Vorsicht aufzunehmen, da wohl nicht selten die freudig festgestellte Vergrösserung des Organs nur eine pathologische ist, hervorgerufen durch Endometritis und nachfolgenden Kongestivzustand. Wenn sich durch lokale Einwirkung überhaupt etwas erreichen lässt, so genügen Ausspülungen des Uterus und der Scheide nach vorausgegangener Dilatation der Cervix, bisweilen auch zeitweiliges Einführen der Sonde.

Wie erfolglos, ja schädlich bisweilen die fortdauernde mechanische Behandlung sein kann, zeigt die vorher mitgeteilte Krankengeschichte.

Vielfach richtet sich die Behandlung gegen die vorhandene oder vermutete Stenose des äusseren und inneren Muttermundes und die harte, unnachgiebige Beschaffenheit des Halses, denen man in erster Linie die Schuld gab an der bestehenden Dysmenorrhoe und Sterilität Man empfiehlt auch neuerdings wieder ausgiebige Spaltung der Portio bis ins Scheidengewölbe. Zunächst muss man stets bedenken, dass die Dysmenorrhoe auch vom Ovarium ausgehen kann, oder noch häufiger ihre Ursache in der Beschaffenheit der Uteruswand und ihrer Gefässe hat, oder sonst nervösen Ursprungs ist. Sind diese Momente einigermassen auszuschliessen, hat man allen Grund, ein mechanisches Hindernis zu vermuten, so genügt wohl stets eine Spaltung von 4—5 mm nach beiden Seiten, nur bei exquisit konischer Vaginalportion sind etwas ausgiebigere Schnitte, ev. auch die Abtragung eines kleinen Stückes angezeigt. Der Halskanal und innere Muttermund wird am besten durch allmähliche Dilatation mit Hegarschen Dilatatoren unter Vermeidung jeder Gewaltanwendung erweitert. Im allgemeinen genügt die Erweiterung bis 7—7$^1/_2$ mm mit nachheriger Ausspülung und Jodoformgazetamponade. Bei sehr dünner Cervix muss mit der Dilatation sehr vorsichtig vorgegangen werden, da die dünne Wand leicht zerreissen kann.

Jedenfalls sollte man vor Anwendung dieser Mittel sich stets sorgfältig darüber unterrichten, ob der Zustand der Genitalien und der des ganzen Körpers eine Schwangerschaft und anschliessende Geburt überhaupt möglich und ob sie eine solche auch als wünschenswert erscheinen lassen. Ist es doch wenig wahrscheinlich, dass in einem schlecht entwickelten Organ und Körper ein Ei sich gut entwickeln kann. Wir werden also nicht bloss das Wohl der Mutter, sondern auch das Schicksal des zu erwartenden Sprösslings in Rechnung ziehen müssen.

Literatur.

1. Addinsell, A case of premature senility of the uterus. Brit. med journ. 17. 5. 02.

2. Bayer, H., Zur Entwicklungsgeschichte der Gebärmutter. Deutsches Archiv f. klin. Med. Bd. 73.

3. Boivin-Dugès, Traité pratique des maladies de l'utérus et de ses annexes. Bruxelles 1834.

4. Bumm, Über Behandlung und Heilungsaussichten der Sterilität bei der Frau. Deutsche med. Wochenschr. Nr. 43 1904.

5. Bonifield, The undeveloped Uterus. American Journal of obstetrics May 02.

6. Döderlein, in Veits Handbuch der Gynäkologie.

7. Ferrari, Über mangelhafte Entwicklung der weiblichen Genitalien Inaug.-Dissert. Marburg 1891.

8. v. Forster, S., Über kongenitale Hypoplasie des Uterus. Inaug.-Dissert. Erlangen 1875.

9. Freund, W. A., Über die Dehiszenz des graviden Uterus. Hegars Beiträge Bd. 4.

10. Derselbe, Zur Anatomie, Pathologie und Physiologie der Douglastasche. Hegars Beiträge Bd. II.

11. Freund, R., Abnorme Behaarung bei Entwicklungsstörungen. Hegars Beiträge Bd. III.

12. v. Friedländer, Über einige Wachstumsveränderungen des kindlichen Uterus und ihre Rückwirkung auf die spätere Funktion. Archiv für Gynäkol. Bd. 56.

13. Guyon, Thèse de Paris 1858.

14. Hegar, A., Zur abnormen Behaarung. Beiträge zur Geb. und Gyn. Bd. IV, H. 1.

15. Kussmaul, Von dem Mangel, der Verdoppelung usw. Würzburg 1859.

16. Las Casas dos Santos, Missbildungen des Uterus. Zeitschr. f. Geb. Bd. 14.

17. Lobstein, zitiert nach Kussmaul.

18. Lumpe, Wochenblatt der Zeitschrift der Gesellschaft der Ärzte in Wien 1856, Bd. II, Nr. 41.

19. Pfau, zitiert nach Kussmaul.

20. Puech, l'Utérus pubescent. Annales de Gynécologie Bd. I.

21. Roederer, Icones uteri humani. Göttingen 1759.

22. Säxinger, Über Krankheiten des Uterus. Prager Vierteljahrsschrift 1866, S. 109.

23. Schäffer, Über individualisierende Gesichtspunkte bei der Behandlung der Fehlgeburt. Münch. med. Wochenschrift 1901, Nr. 43.

24. Derselbe, Untersuchungen über Anomalien der Plazentarstruktur hypoplastischer Uteri und deren Folgen. Archiv für Gyn. Bd. 76, H. 1.

24a. Derselbe, Histologisches über das Endometrium hypoplastischer Uteri.

25. Schultze, Über Chlorose. Inaug.-Diss. Berlin 1868.

26. Schnepf, Considérations sur les cavités de l'utérus. Arch. gén. de tocologie 1854, Vol. I.

27. Scanzoni, Lehrbuch der Gynäkologie 1856.

28. Sellheim, Atlas des normalen weiblichen Beckens usw. Bergmann, Wiesbaden 1903.

29. Derselbe, Bildungsfehler beim weiblichen Geschlechte. Wiener med. Wochenschr. 47 1901.

30. Derselbe, Über Entwicklungsstörungen. Verhandl. d. d. Ges. für Gyn. 1901.

31. Sims, Gebärmutterchirurgie.

32. Stieda, Chlorose und Entwicklungsstörungen. Zeitschr. f. Geb. und Gyn. Bd. 33.

33. Theilhaber, Beitrag zur Lehre von den Erkrankungen des Mesometriums. Verhandl. der Ges. f. Gyn. 1901.

34. Tiedemann, Über die stellvertretende Menstruation. Inaug.-Dissert. Würzburg.

35. Vineberg, Premature atrophy of the sexual organs. American journ. of obst. Vol. 29 1894.

36. Derselbe, Sterilität auf Grund anormaler Zustände des Uterus. New York med. assoc. 1904.

37. Virchow, Über die Chlorose und die damit zusammenhängenden Anomalien im Gefässapparate usw. Berlin 1872, Hirschwald.

38. Walcher, Oberrhein. Gesellschaft f. Geb. u. Gyn., 5. 8. 05, in Monatsschrift f. Geb. Bd. 22.

39. Wertheim, Schwangerschaft und Geburt bei Missbildungen des Uterus in v. Winkels Handbuch der Geburtshilfe II. 1.

40. v. Winkel, Über die Einteilung usw. der Bildungshemmungen. Leipzig, Breitkopf & Härtel, 1899.

Nicht einzeln aufgeführt sind die einschlägigen Abschnitte in den Hand- und Lehrbüchern der Gynäkologie.

Aus der Universitäts-Frauenklinik der Charité, Geheimrat Bumm.

Blutuntersuchungen bei Puerperalfieber.

Von

Stabsarzt Dr. **Kownatzki**, Assistenten der Klinik.

Mit Tafel IX/X und 26 Kurven.

I.

Über den Wert der mikroskopischen Untersuchung der Formelemente des Blutes für die prognostische Beurteilung puerperaler Fiebervorgänge.

Jeder Kenner des Puerperalfiebers weiss, wie gar nicht so selten selbst den Erfahrensten alle prognostischen Momente, sogar der Nachweis der krankmachenden Bakterienart, bei der Beurteilung des weiteren Verlaufs dieser Erkrankung im Stiche lassen und wie grosse Zurückhaltung im allgemeinen am Platze ist, will man nicht in seiner Voraussage durch die Folge der Erscheinungen desavouiert werden. Diese Tatsache rechtfertigt immer von neuem das Suchen nach Kriterien, die die Basis der prognostischen Kombinationen weiter zu festigen imstande sind. Auf Anregung von Herrn Geheimrat Bumm habe ich mich daher mit der Frage beschäftigt, in wie weit solche Kennzeichen durch die mikroskopische Untersuchung der Formelemente des Blutes herbeigeschafft werden können; eine Frage, die ja schon vielfach geprüft ist, für deren Förderung aber die grosse Zahl der aus der Stadt Berlin in die Charité kommenden fiebernden Wöchnerinnen ein besonders günstiges Material bietet.

Die nach dieser Richtung bisher vorliegenden Untersuchungsreihen beschränken sich zumeist auf einfache Zählungen der weissen Blutkörperchen und haben im grossen Ganzen ergeben, dass — wie dies schon 1851 Donders auffiel — die Sepsis gewöhnlich, aber nicht immer mit Leukocytose einhergeht, dass ferner deren Ausbleiben ein schlechtes Zeichen ist, dass jedoch in manchen Fällen auch eine erhebliche Steigerung der Leukocytenzahl keine Besserung

der Prognose bedingt. Nach Dützmann[1]) hat Anstieg der Leukocytenziffer nach einem Froste günstige, Abfall derselben nach einem solchen ungünstige Bedeutung.

Sieht man die weissen Blutkörperchen als die Kämpfer an, die der Körper gegen den eindringenden septischen Feind aufmarschieren lässt — sei es, dass sie im Sinne Metschnikoffs direkt Bakterien in sich einbetten und töten, sei es, dass aus ihnen Stoffe an das Blutserum abgegeben werden, welche baktericide und antitoxische Eigenschaften besitzen —, so ist es klar, dass man aus einer Feststellung ihrer Gesamtzahl nur die Kopfzahl der verfügbaren Streiter erfährt, nichts aber über deren Qualität. Eine Armee kann aber sehr gross und dabei doch sehr schlecht sein.

Es bedeutet demnach einen Schritt vorwärts, wenn von Potocki und Lacasse[2]) eine besondere Zellklasse, die eosinophilen Zellen, noch neben der Gesamtzahl in den Bereich der Beobachtung gezogen wird. Diese Autoren kommen zu folgenden Schlüssen: Wenn die Leukocytenzahlen sehr hohe Ziffern erreichen (25 — 30000), so wird die Prognose dubiös. Ad infaustum vergens wird sie, wenn die Vermehrung verbunden ist mit einem raschen Sinken oder gar Verschwinden der eosinophilen Zellen. Der Übergang schwerer Fälle in Heilung ist im Gegensatze hierzu immer begleitet von einer Vermehrung der eosinophilen Körperchen und einer beträchtlichen Verminderung der polynukleären Zellen.

Noch günstiger gestaltete sich jedoch die Sachlage, als es Arneth[3]) gelang, durch sehr ausgedehnte Untersuchungen bei den verschiedensten Infektionskrankheiten zu zeigen, dass die Hauptträger der Leukocytose, die neutrophilen, polymorphkernigen oder polynukleären Zellen als Verteidigungswaffe höchst wahrscheinlich nicht gleichwertig sind und dass sie sich in dieser Wertigkeit von einander unterscheiden lassen. Nun war ein Einblick auch in die Qualität der vom Körper aufgestellten Armee gewonnen, und aus

---

[1]) Dützmann, Die Verwertbarkeit der Leukocytenbestimmungen bei Erkrankungen des weiblichen Genitalapparates. Monatsschr. f. Geburtshilfe und Gynäkologie. Bd. 18.

[2]) Potocki u. Lacasse, Die Veränderungen der Blutkörperchen bei der puerperalen Infektion und ihre Bedeutung für die Prognose und Behandlung. Annal. d. gynécolog. et d'obstétr. 1904, Juni Ref. im Centralblatt f. Gynäkologie 1905, Nr. 1.

[3]) Arneth, Die neutrophilen, weissen Blutkörperchen bei Infektionskrankheiten, Jena 1904.

diesem können naturgemäss von vornherein ganz andere Schlüsse erwartet werden als aus den einfachen Kopfzahlbestimmungen.

Arneth stellte in mit Triacid gefärbten Bluttrockenpräparaten die Prozentzahlen derjenigen neutrophilen Leukocyten fest, die einen Kern, derjenigen, die zwei Kernteile, drei Kernteile, vier Kernteile und fünf Kernteile haben. Die so erhaltenen fünf Gruppen wurden noch in weitere Unterarten geteilt, die erste, nämlich die mit einem Kerne, in drei, je nachdem der Kern rund, wenig oder tief gebuchtet war, die zweite, dritte, vierte und fünfte, das heisst die mit 2, 3, 4 und 5 Kernen, in drei oder mehr, je nachdem Kombinationen zwischen schlingenförmigen und mehr runden Kernteilen möglich sind.

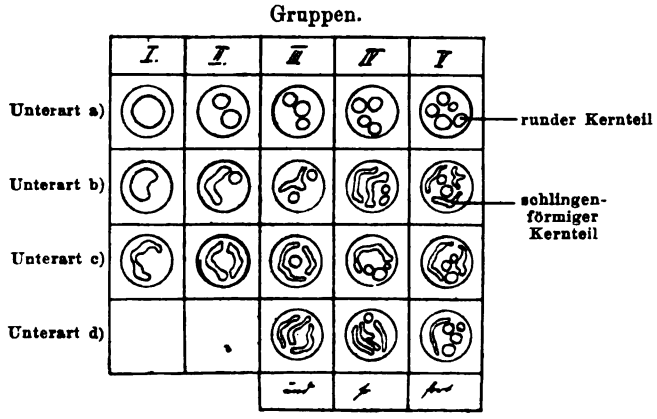

Es zeigte sich nun, dass bei den meisten Infektionskrankheiten eine Verschiebung des Leukocytenreichtums der einzelnen Gruppen in dem Sinne eintrat, dass zuerst die Gruppe 5, dann die Gruppen 4 und 3 zellärmer wurden, beziehungsweise verschwanden, während eine Anhäufung von Zellen in den Gruppen 2 und 1, in letzter Linie in Gruppe 1 stattfand. Diese Erscheinung erklärt Arneth so, dass die vielkernigen Zellen (Gruppe 5, 4, 3) die älteren, reiferen Zellen seien, welche den Kampf gegen den eingedrungenen Feind führen und eventuell in ihm zugrunde gehen, die ein- und zweikernigen dagegen unfertige, noch nicht oder nur beschränkt kampffähige Gebilde, die als minderwertige Reserven aus den Blutbildungsstätten faute de mieux auf das Schlachtfeld geworfen werden.

Diese in aller Kürze geschilderten qualitativen Veränderungen der Leukocytenmasse des Körpers bei Infektionen schienen mir nun neben gleichzeitiger Berücksichtigung der Gesamtzahl und des Ver-

haltens der eosinophilen Zellen und der roten Blutkörperchen eine ausgezeichnete Grundlage für die Auffindung prognostischer Kriterien im Verlaufe der puerperalen Sepsis.

Da meine Untersuchungen nicht wie diejenigen Arneths in erster Linie die Ergründung physiologischer und pathologischer Momente im Auge hatten, sondern ein praktisches, schnell zu verwendendes Hilfsmittel der klinischen Beurteilung erstrebten, habe ich sein Verfahren in einigen, jedoch nicht prinzipiellen Punkten modifiziert.

Ich habe nicht mit Triacid, sondern mit May-Grünwaldscher Eosin-Methylenblaulösung gefärbt. Der Umstand, dass man mit dieser ohne vorausgegangene Fixation sofort das lufttrockene Ausstrichpräparat färben und so in fünf bis zehn Minuten nach der Blutentnahme bequem mit dem Durchzählen beginnen kann, bewog mich zu dieser für den vielbeschäftigten Kliniker und Praktiker nicht gleichgiltigen Änderung. Da das Methylenblau feinere Kernbälkchen und so auch mehr Verbindungsbälkchen zwischen einzelnen Kernteilen hervortreten lässt als Triacid, so finden sich bei meinen Zählungen von vornherein mehr Zellen in Gruppe 1 und 2, als dies bei Arneth der Fall ist. Dies wird aber in noch höherem Masse durch eine zweite Ursache bedingt. Da ich sehr oft im Zweifel war, ob ich es mit einem tiefgebuchteten Kerne oder schon mit zwei dicht aneinander liegenden Kernteilen zu tun hatte, habe ich, um ein festes Prinzip zu haben, nur dann zwei oder mehr Kerne gezählt, wenn ich einen deutlichen Zwischenraum zwischen den Kernen erkennen konnte, während Arneth, wie aus den seinem Buche beigefügten Abbildungen hervorgeht, auch dicht aneinander liegende Kerne mit dem Auge zu trennen vermochte. So sind die von mir gefundenen und zugrunde gelegten Zahlen normalen Blutes wesentlich anders als die von Arneth, wie ich überhaupt glaube, dass jeder einzelne Untersucher andere Grundzahlen finden wird. Die Trennung in einzelne Kerne bleibt in letzter Linie immer mehr oder weniger subjektivem Ermessen überlassen. Dagegen meine ich, dass derselbe Beobachter nach einiger Übung immer in genau derselben Weise zählt, so dass alle von diesem gefundenen Resultate ohne weiteres in Beziehung zueinander gesetzt werden können. Auf die Unterabteilungen habe ich ebenfalls im Interesse der Einfachheit verzichtet, da mir aus dem Verhalten der Hauptgruppen allein schon das für meine Zwecke Notwendige zur Genüge hervorzugehen schien. Die Zählung der Leukocytengruppen erfolgte

in der Weise, dass das Blutpräparat gleichmässig unter dem Mikroskop verschoben wurde und jeder in das Gesichtsfeld tretende neutrophile Leukocyt in eine Gruppe eingereiht wurde, so lange bis 100 Leukocyten bestimmt waren.

Zum Vergleiche mit den nun folgenden Blutbildern bei Puerperalfieberfällen sende ich drei aus normalem Blute, nämlich aus meinem, aus dem eines meiner Unterärzte und aus demjenigen meiner Oberwärterin gemachte Bestimmungen voraus.

Gruppen.

	I	II	III	IV	V
Dr. K.	25	41	25	9	—
Unterarzt L.	28	48	26	3	—
Oberwärt. Sch.	24	45	24	6	1

Es folgen dann die Fälle.

Fall 1.

Frau Z., Spontanentbindung im 10. M. am 10. XII. 1904, seit dem 11. Fieber. Aufnahme am 15. XII. Ausser einer Endometritis mit Streptokokken im Uterussekret kein Lokalbefund. Am 16. XII., dem auf der Kurve durch einen senkrechten Strich markierten Tage, Blutuntersuchung:

I	II	III	IV	V	Gesamtzahl	Eosinophile Zellen
29	49	17	5	—	13 500	vorhanden

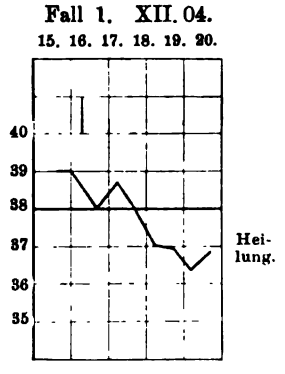

Das Blutbild hält sich in nahezu normalen Grenzen. Es ist nur um ein geringes nach links verschoben bei mässiger Leukocytose. Eosinophile Zellen sind vorhanden. Heilung.

Fall 2.

Frau G. Spontanentbindung im 10. M. am 23. XI. 1904. Vom 25. Fieber mit zahlreichen Schüttelfrösten. Am 2. XII. Überführung auf meine Abteilung. Schwerkranker Eindruck. Lokal: Puerperalgeschwüre auf der Portio. Rechtsseitiger Adnextumor. Keine Streptokokken im Uterussekret. Blutuntersuchung am 4. XII. (siehe Kurve):

I	II	III	IV	V	Gesamtzahl	Eosinophile Zellen
23	31	31	8	11	23 800	vorhanden

Normales Blutbild mit starker Leukocytose und eosinophilen Zellen. Weitere Leukocytenzählungen ergaben: am 5. I.: 15200, am 9. I.: 19700. Patientin wurde am 21. I. geheilt entlassen.

Fall 2. XI. 04.

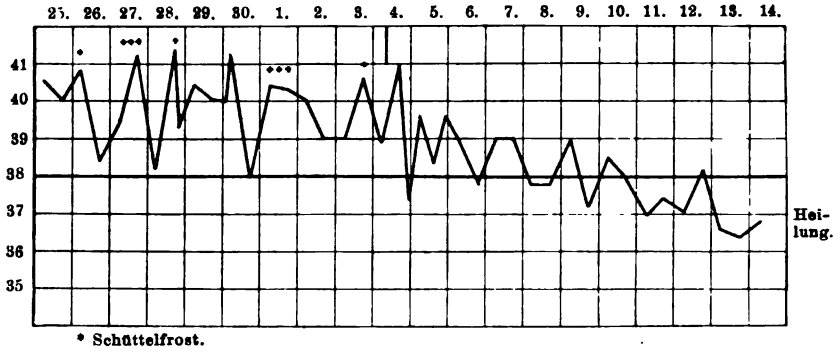

Fall 3.

Frau Dz. Abort am 7. XII. 1904. Curettement. Fieber mit Frösten. Aufnahme am 17. XII. Exsudat im Douglas. Blutuntersuchung am 19. XII:

Fall 3. XII. 04.

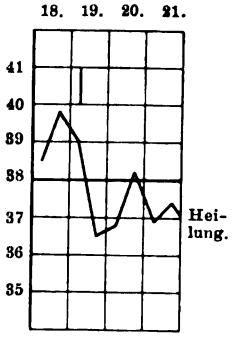

I	II	III	IV	V	Gesamtzahl
21	48	25	6	—	14 600

Normales Blutbild mit Leukocytose. Am 19. abends Eröffnung des Exsudats, dessen Eiter Stäbchen und Kokken verschiedener Art enthält. Fieberabfall und Heilung, die sich nur dadurch verzögert, dass sich die Fistel im Douglas sehr langsam schliesst.

Fall 4.

Frau D. Entbindung am 3. IV. 1905. Aufnahme am 9. IV. Entfernung von Plazentarresten. Im Uterussekret Gonokokken. Blutentnahme am 19. IV., kurz vor einer Fieberperiode:

I	II	III	IV	V	Gesamtzahl	Eosinophile Zellen
36	50	14	—	—	19 100	sehr zahlreich

In diesem Falle ist schon eine deutliche Häufung der Zellen in den Gruppen I und II und eine Verringerung bezw. ein Verschwinden derjenigen in den Gruppen III und IV vorhanden. Leukocytose mit mässiger Schädigung des neutrophilen Blutbildes, daneben viel eosinophile Zellen. Im weiteren Verlaufe Fieber, am 3. V. eine rechtsseitige Phlegmasie, vom 9. V. fieberfrei. Geheilt entlassen am 7. VI. 1905.

Fall 4. IV. 05.

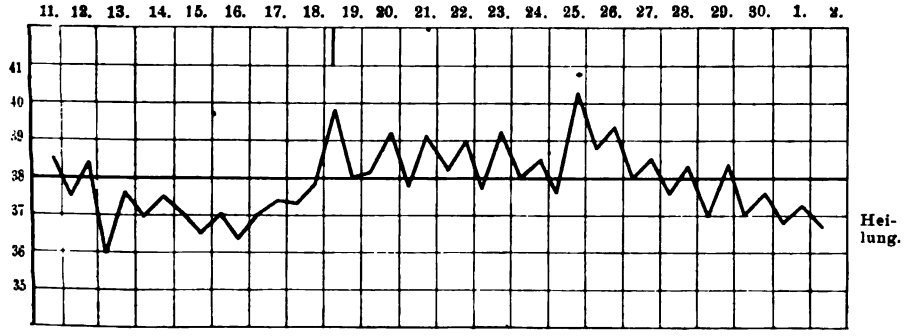

Fall 5.

Frau S. Entbindung im 10. M. Nach derselben Eklampsie und Fieber. Am 7. IV. 1905 Aufnahme. Rechtsseitiges septisches Empyem mit zahlreichen Streptokokken im Eiter. Am 8. IV. 1905 Rippenresektion. Am 13. IV. während fortbestehenden Fiebers Blutuntersuchung:

I	II	III	IV	V	Gesamtzahl	Eosinophile Zellen
37	34	24	3	—	16 800	zahlreich

Geheilt entlassen am 19. V. 1905.

Fall 5. IV. 05.

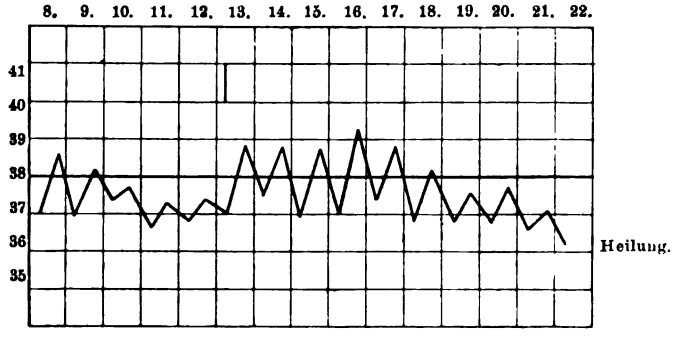

Fall 6.

Marie G. Abort im 5. Monat, aufgenommen am 25. I. 1905, ausgeräumt am 26. I. 1905. Im Uterussekret Streptokokken. Blutuntersuchung am 4. II. 1905:

I	II	III	IV	V	Gesamtzahl	Eosinophile Zellen
42	36	18	3	1	21 400	

Bildung von Adnextumoren. Geheilt entlassen am 27. III. 1905.

Fall 6. I. 05.

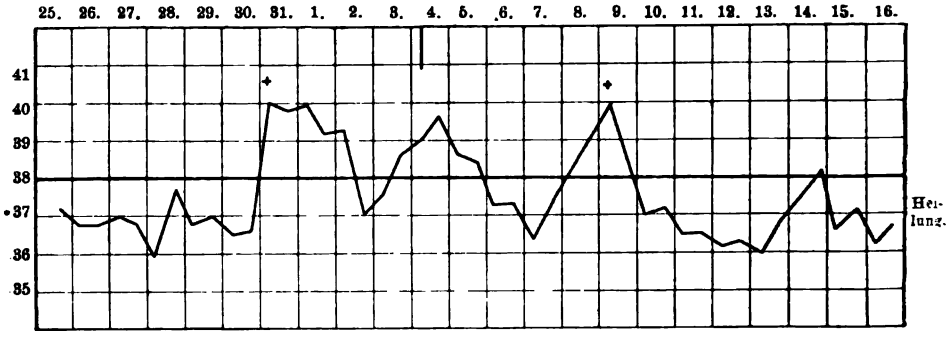

Fall 7.

Anna Sch. Abort im 2. Monat. Phthisis incipiens. Ausräumung am 22. IV. 1905. Danach kurze Zeit subfebrile Temperaturen. Heilung mit Bildung eines kleinen Adnextumors. Blutbild vom 25. IV. 1905:

Fall 7. IV. 05.

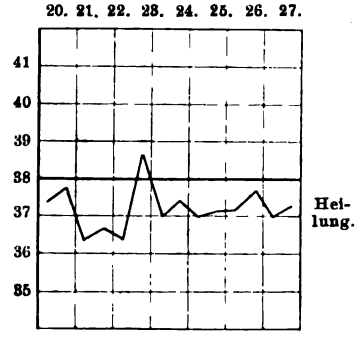

I	II	III	IV	V	Gesamtzahl	Eosinophile Zellen
44	44	10	2	—	14 900	vorhanden

Fall 8.

Frau Sp. Entbindung im 10. M. am 1. II. 1905. Aufnahme am 9. II. 1905. Entfernung von Plazentarresten. Es entwickelte sich eine Pyämie, deretwegen am 20. III. die Unterbindung der linken Vena hypogastrica ausgeführt wurde. Nach derselben blieben die Schüttelfröste weg. Es bildete sich jedoch ein rechtsseitiges Empyem mit zahlreichen Streptokokkenketten aus, nach dessen Eröffnung

am 26. III. die Patientin akut an demselben Tage einging, da ihr Herz mit der durch den Ausfall der einen Lunge gesetzten Zirkulationsstörung nicht mehr fertig werden konnte. Blutbild am 23. III. 1905:

I	II	III	IV	V	Gesamtzahl	Eosinophile Zellen
46	33	18	3	—	23 200	—

Sonstige Leukocytenzählungen: 9. II. 1905: 16800
13. II. 1905: 17100
17. II. 1905: 11100
15. III. 1905: 18000
23. III. 1005: 23200

Die Sektion ergab eine ausgedehnte septische Thrombophlebitis der Uterusvenen bis in die Vena cava hinein.

Fall 9.

Emma K., aufgenommen am 19. V. 1905 wegen Verdachts auf septische Peritonitis. Schwere peritonitische Reizerscheinungen. Hohe Pulsfrequenz (149). Erbrechen. Blutuntersuchung am 20. V. 1905:

I	II	III	IV	V	Gesamtzahl
44	46	10	—	—	24 800

Die wegen fortbestehender peritonitischer Reizerscheinungen am 31. V. ausgeführte Probelaparotomie ergab Eiter enthaltende Adnextumoren. Heilung.

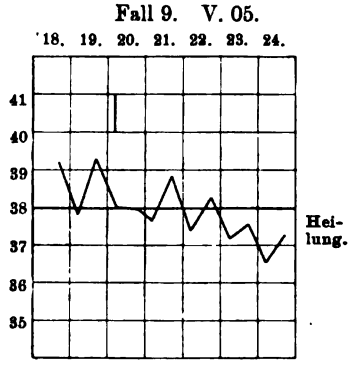

Fall 10.

Franziska L. Entbindung am 3. XII. 1904. Entwicklung einer diffusen Peritonitis, die am 11. XII. diagnostizierbar wurde. Drainage der Bauchhöhle am 11. XII. In dem Eiter nur Saprophyten. Heilung. Blutbilder vom 9. und 12. XII.:

	I	II	III	IV	V	Gesamtzahl	Eosinophile Zellen
9. XII. 1904	46	38	14	2	—	7000	keine
12. XII. 1904	30	44	23	7	—	18 600	vorhanden

Fall 10. XII. 04.

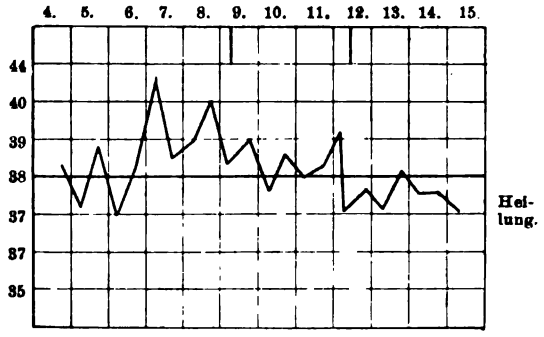

Fall 11.

Martha H. Entbindung am 25. IV. 1905. Bei derselben sehr starke Blutung. Aufnahme am 26. IV. Entfernung von Plazentarresten. Stuporöse, unorientierte Patientin. Im Uterussekret Staphylokokken. Blutuntersuchung am 27. IV. und 2. V.:

	I	II	III	IV	V	Gesamtzahl	Eosinophile Zellen
27. 4.	47	45	7	1	—	r. Bl. 884 000 w. Bl. 47 400	keine
2. 5.	63	31	5	1	—	r. Bl. 880 000 w. Bl. 50 600	keine

Fall 11. IX. 05.

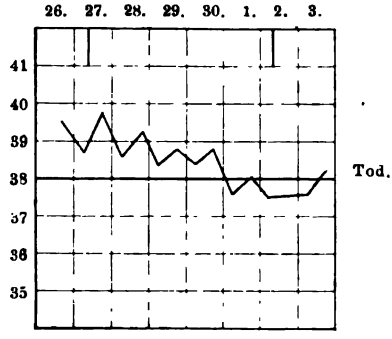

In beiden Präparaten war Poikilocytose sowie eine grosse Masse von Blutplättchen vorhanden, in dem zweiten fanden sich auch kernhaltige und polychromatophile rote Blutkörperchen. Tod am 7. V. 1905. Die Sektion ergab eine septische Peritonitis sowie sonstige schwere septische Veränderungen der Organe, von einer septischen Endometritis ausgehend.

Fall 12.

Pauline P. Entbindung im 10. M. am 26. XII. 1904. Aufnahme am 30. XII. 1904 mit einem Thrombus vulvae, Puerperalgeschwüren der Portio, die reichlich Streptokokkenketten enthielten und einer rechtsseitigen Parametritis. Sehr blasse, elende Person. Blutbild am 1. I. 1905:

I	II	III	IV	V	Gesamtzahl
52	27	16	3	1	15000

Patientin wurde am 1. II. 1905 geheilt entlassen.

Fall 12. XII. 04.

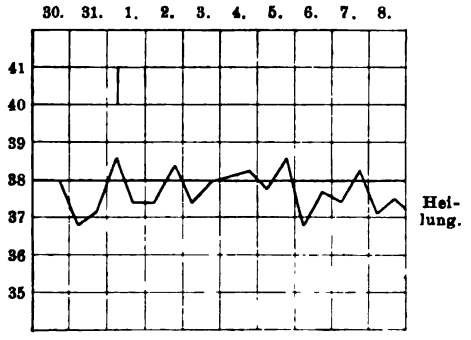

Fall 13.

Frau B. Entbindung im 10. M. am 20. IX. 1904. Aufnahme am 17. X. 1904. Im Uterussekret Streptokokken, ebenso in einem am 5. XI. 1904 eröffneten metastatischen Wadenabszess. Am 24. XI. Unterbindung der linken Hypogastrica und Femoralis. Tod am 26. XI. Die Sektion ergab eine septische Thrombophlebitis der Hypogastrica, Iliaca, Femoralis, septischen Uterus, Nierenінfarkte, Pneumonie. Blutuntersuchungen:

	I	II	III	IV	V	Gesamtzahl	Eosinophile Zellen
28. X. 1904	53	37	10	—	—	13 900	—
31. X. 1904	55	43	2	—	—	11 000	—
4. XI. 1904	69	31	—	—	—	10 400	—
6. XI. 1904	71	25	4	—	—	11 400	—
10. XI. 1904	73	21	6	—	—	12 200	—
22. XI. 1904	73	26	1	—	—	11 100	—
25. XI. 1904	87	13	—	—	—	12 900	—

In dem letzten Präparat fanden sich auch polychromatophile und kernhaltige rote Blutkörperchen.

Fall 13. X. 04.

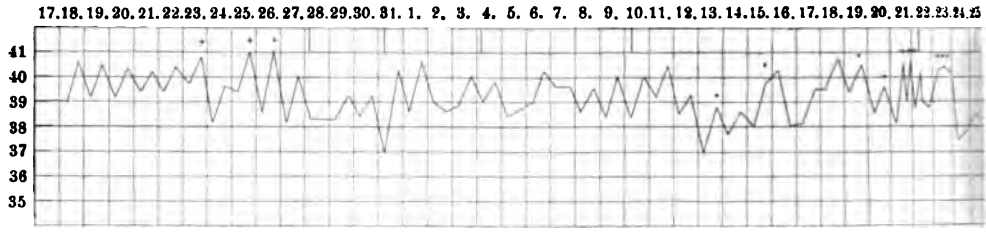

Fall 14.

Frau St., Abort im 2. Monat. Aufnahme am 24. V. 1905 wegen Pyämie. Unterbindung der rechten Vena hypogastrica am 5. VI. 1905. Darauf Fortbleiben der Fröste. Entfieberung. Blutbilder:

		I	II	III	IV	V	Gesamtzahl	Eosinophile Zellen
vor Operation	25. V. 1905	58	39	3	—	—	20700	vorhanden
	5. VI. 1905	57	35	7	1	—	—	—
nach Operation	13. VI. 1905	31	43	23	3	—	6300	vorhanden
	26. VI. 1905	28	38	29	5	—	8800	sehr zahlreich

Fall 14. V. 05.

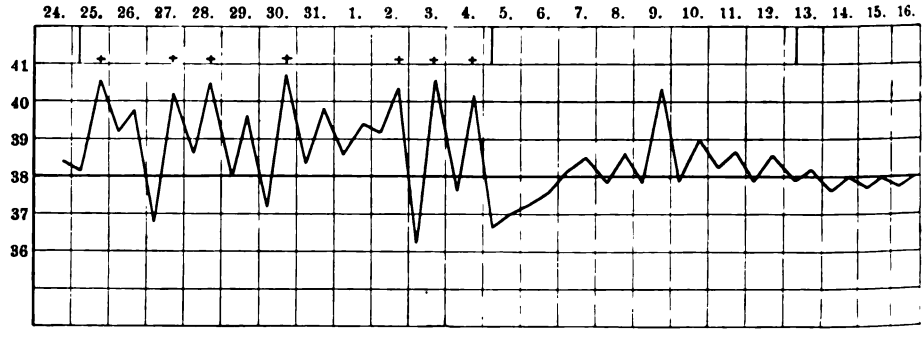

Fall 15.

Frau G., Abort. Am 14. V. Ausräumung. Danach hohes Fieber und schwerer Allgemeinzustand. Aufnahme am 23. V. 1905. Blutuntersuchung an diesem Tage;

I	II	III	IV	V	Gesamtzahl	Eosinophile Zellen
55	42	3	—	—	22300	viel

Schnelle Entfieberung mit Bildung von Adnextumoren.

Fall 15. V. 05.

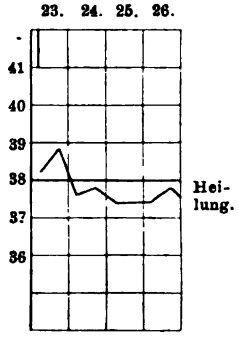

Fall 16. V. 05.

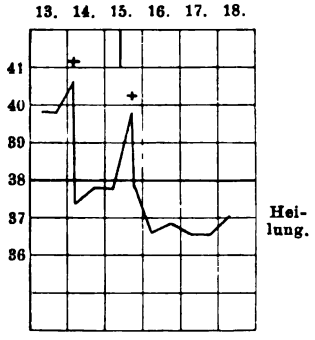

Fall 16.

Frau M. Septischer Abort im 3. Monat. Schwere Nephritis mit 20‰ Albumen. Seit 3 Tagen Schüttelfröste und hohes Fieber. Aufnahme am 13. V. 1905. Metreuryse. Digitale Ausräumung am 15. V. An diesem Tage noch Frost, dann Entfieberung. Geheilt entlassen am 21. V. 1905. Blutbild vom 15. V. 1905:

I	II	III	IV	V	Gesamtzahl	Eosinophile Zellen
56	37	7	—	—	7200	keine

Fall 17.

Frau W. Entbindung am 6. I. 1905 im 10. M. Am 16. I. freie Peritonitis. Am 17. I. Drainage der Bauchhöhle. In dem entleerten Eiter sowoh im Ausstrich wie in der Kultur Streptokokkenketten. Geheilt entlassen am 6. III. 1905.

	I	II	III	IV	V	Gesamtzahl	Eosinophile Zellen
19. I. 1905	60	36	4	—	—	18300	keine (viel Blutplättchen)
26. I. 1905	54	36	10	—	—	12100	vorhanden
2. II. 1905	57	33	9	1	—	11900	zahlreich

Fall 17. I. 05.

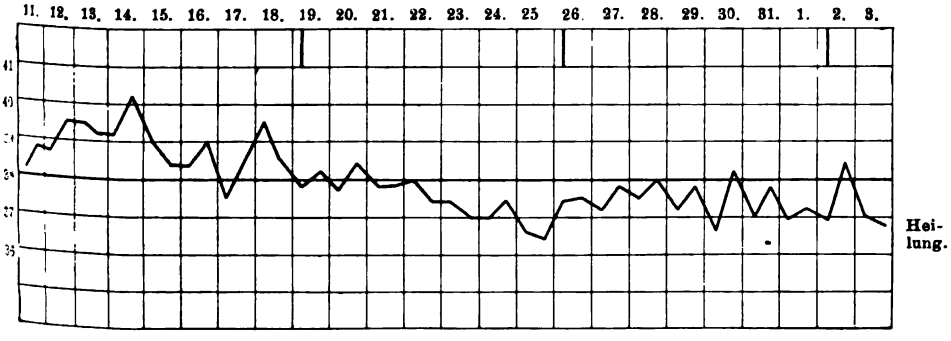

Fall 18.

Frau H. Entbindung am 30. V. 1905. Aufnahme am 6. VI. 1905 mit freier Peritonitis in desolatem Zustande. Im peritonitischen Eiter Streptokokken. Tod ohne vorausgegangene Operation am 7. VI. 1905. Blutuntersuchung vom 7. VI. 1905:

Fall 18. VI. 05.

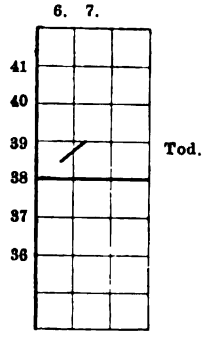

I	II	III	IV	V	Gesamtzahl	Eosinophile Zellen
65	33	2	—	—	—	keine

Fall 19.

Lina F. Entbindung am 26. XII. 1904. Aufnahme am 4. I. 1905 wegen Fiebers. Eitrige Sekretion aus dem Uterus mit Stäbchen und nicht charakteristischen Kokken. Doppelseitige Adnextumoren. Heilung. Blutuntersuchungen:

	I	II	III	IV	V	Gesamtzahl	Eosinophile Zellen
13. I. 1905	65	27	8	—	—	9800	2%
6. II. 1905	34	31	25	9	—	10200	17%

Fall 19. I. 08.

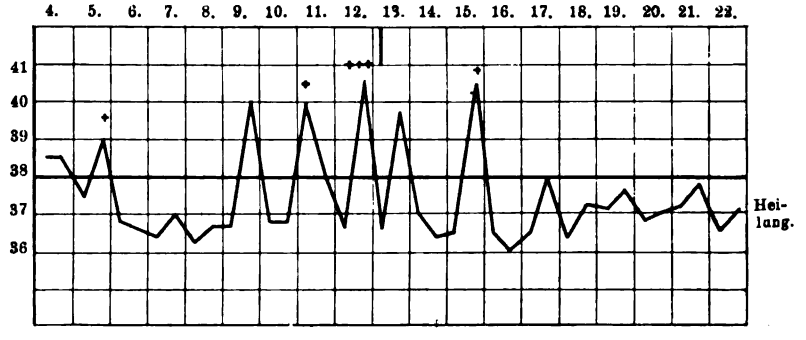

Fall 20.

Frau E. Septischer Abort. Aufnahme am 17. V. Spontanausstossung. Blutuntersuchung am 19. V.:

I	II	III	IV	V	Gesamtzahl	Eosinophile Zellen
66	29	5	—	—	9900	—

Pat. machte einen schwerkranken Eindruck, hatte fortgesetzt Erbrechen. Im Uterussekret Streptokokken. Es bildeten sich Adnextumoren. Geheilt entlassen am 15. VI. 1905.

Fall 20. V. 05.

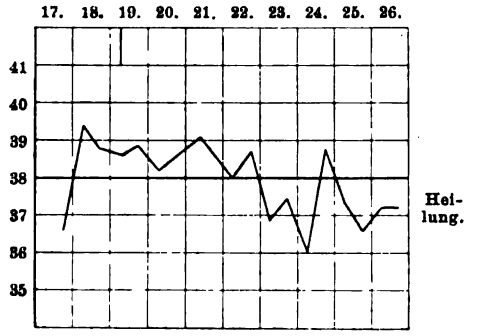

Fall 21.

Frau D. Extrauteringravidität, die zu mehrfachen Blutungen in die freie Bauchhöhle geführt hatte. Aufnahme am 12. V. Verdacht auf Peritonitis. Laparotomie am 15. V., die neben Tubenschwangerschaft beginnende Peritonitis feststellt. Entfernung der Tube und Tamponade der Bauchhöhle. Geheilt entlassen am 8. VI. 1905. Blutuntersuchungen.

	I	II	III	IV	V	Gesamtzahl	Eosinophile Zellen
vor der Operation 12. V. 1905	67	27	6	—	—	14200	—
nach der Operation 16. V. 1905	57	33	8	2	—	13200	—

Fall 21. V. 05.

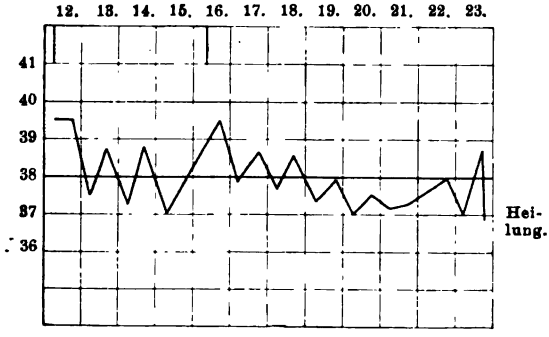

Fall 22.

Frau St. Entbindung am 10. IV. 1905. Manuelle Plazentarlösung. Aufnahme am 15. IV. 1905. Es bildete sich eine schwere Pyämie aus, welche am 9. V. 1905 den Tod herbeiführte und als deren Grundlage die Sektion eine septische Thrombophlebitis beider Hypogastricae und Spermaticae erwies. Ausserdem septische Parametritis, Niereninfarkte. Streptokokken wurden zwar nicht im Uterussekret, wohl aber nach Eintreten der Niereninfarkte im Urinsediment gefunden. Blutuntersuchungen:

	I	II	III	IV	V	Gesamtzahl	Eosinophile Zellen
17. IV. 1905	69	27	4	—	—	10700	keine
19. IV. 1905	54	32	13	1	—	12300	keine
24. IV. 1905	69	27	3	1	—	13600	keine
3. V. 1905	53	38	9	—	—	10400	keine
8. V. 1905	78	21	1	—	—	6600	keine

Im letzten Präparate vom 8 V. 1905 waren auch Veränderungen der roten Blutkörperchen unter der Form der Poikilocytose vorhanden.

Fall 22. IV. 05.

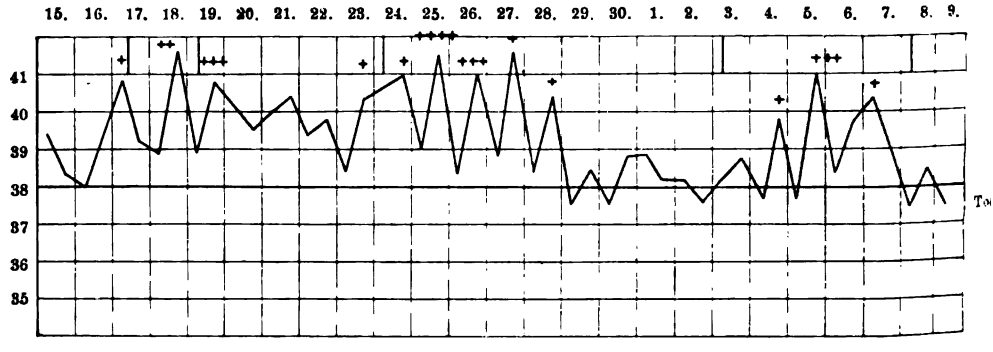

Fall 23. IV. 05.

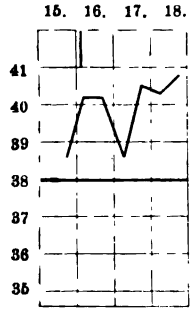

Fall 23.

Frau B. Ausstossung einer 5 monatlichen Frucht am 11. V. 1905. Aufnahme am 15. V. 1905. Schwere Septikämie. Streptokokkenketten im Uterus. Tod am 18. V. 1905. Blutuntersuchung vom 16. V. 1905:

I	II	III	IV	V	Gesamtzahl	Eosinophile Zellen
70	29	1	—	—	7100	—

Fall 24.

Frau R. Entbindung am 20. III. 1905. Seitdem Fieber und elender Allgemeinzustand. Aufnahme am 14. IV. 1905. Septische Parametritis und septische Phlegmone des retroperitonealen Bindegewebes mit Perforation in die Vagina, aus welcher sich in grossen Massen Streptokokken enthaltender Eiter entleert. Rechtsseitiges Pleuraexsudat. Der Zustand der Patientin, der anfangs hoffnungslos schien, besserte sich allmählich. Ende Mai hörte das Fieber auf, und die Eiterung nahm ab. und im Juli konnte die Frau geheilt entlassen werden. Blutbefunde:

	I	II	III	IV	V	Gesamtzahl	Eosinophile Zellen
21. IV. 1905	71	23	6	—	—	24800	vorhanden (viel Blutplättchen)
11. V. 1905	40	38	20	2	—	20800	sehr zahlreich (viel Blutplättchen)
29. VI. 1905	29	41	26	4	—	6300	vorhanden

Fall 24. IV. 05.

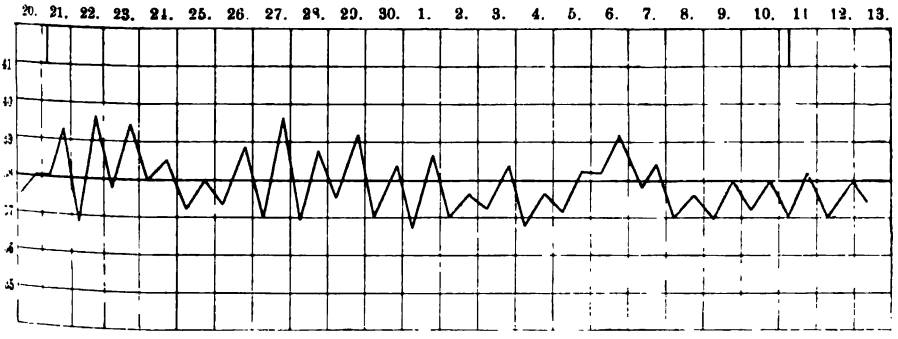

Fall 25.

Hedwig K. Abort im 3. Monat am 31. XII. 1904. Aufnahme am 3. I. 1905. Vom 6. I. 1905 Erbrechen und sonstige Erscheinungen von Peritonitis. Am 8. I. 1905 Laparotomie, Eröffnung peritonitischer Herde. Exitus an demselben Tage. Blutuntersuchungen:

	I	II	III	IV	V	Gesamtzahl	Eosinophile Zellen
4. I. 1905	29	47	21	3	—	12100	—
8. I. 1905	79	19	2	—	—	21600	—

Die Sektion ergab eine Endometritis gangraenosa mit Perforation in die freie Bauchhöhle und allgemeiner Peritonitis.

Fall 25. III. 05.

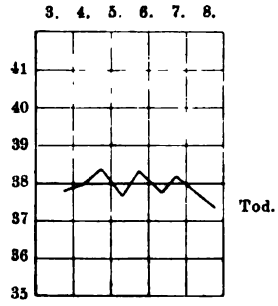

Fall 26.

Frau M. Entbindung am 20. V. 1905. Aufnahme am 24. V. Es entsteht eine allgemeine Peritonitis. Laparotomie und Drainage am 27. V. 1905. Streptokokken im Peritonealexsudat. Darauf Besserung, aber Patientin erholt sich nur langsam. Einzelne Fröste infolge Eiterretention. Seit dem 28. VI. kein Fieber, aber die Pulsfrequenz bleibt noch hoch. Geheilt entlassen am 19. VII. 1905. Blutuntersuchungen:

		I	II	III	IV	V	Gesamtzahl	Eosinophile Zellen
unmittelbar vor der Operation	27. V. 1905	72	24	3	1	—	22500	keine
nach der Operation	9. VI. 1905	45	43	10	2	—	6500	1
	10. VII. 1905	42	37	18	3	—	8500	ganz ausserordentl. zahlreich

Fall 27.

Ida H. Entbindung am 13. VI. 1905. Nach 3 Tagen Fieber. Streptokokken im Uterussekret. Zunehmende Benommenheit. Am 25. VI. Tod an Sepsis. Die Sektion ergab ausser einer septischen Endometritis keine Lokalisationen. Blutbefunde:

	I	II	III	IV	V	Gesamtzahl	Eosinophile Zellen
21. VI. 1905	52	34	12	2	—	13300	keine
24. VI. 1905	64	28	8	—	—	—	1 eosinophile; viel kernhaltige rote Blutkörperchen

Fall 27. IV. 05.

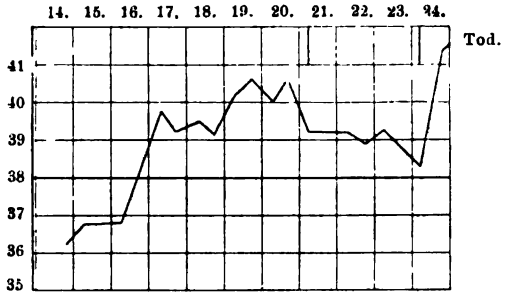

Fall 28.

Frau R. Entbindung am 7. VII. 1905. Nach 2 Tagen: Fieber, zunehmende Benommenheit. Tod. Blutbild:

	I	II	III	IV	V	Gesamtzahl	Eosinophile Zellen
10. VII. 1905	72	22	6	—	—	—	keine

Sehr viel kernhaltige rote Blutkörperchen.

Die Sektion ergab ausser einer Endometritis nichts Besonderes. Es hat sich also um eine ganz foudroyante Sepsis gehandelt.

Fall 28.

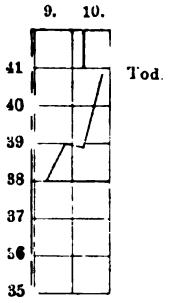

Ich komme nun zu einer kritischen Würdigung der Untersuchungsbefunde und einer Festlegung der aus ihnen zu ziehenden prognostischen Schlüsse, und zwar zuerst derjenigen, die sich aus den Veränderungen des neutrophilen Blutbildes ergeben. Zu diesem Zwecke ist der besseren Übersichtlichkeit wegen eine graphische Darstellung der Blutbilder angefügt. In dieser bezeichnen die am oberen Seitenrande stehenden Zahlen 1, 2, 3, 4, 5 diejenigen Spalten, in welche bei den einzelnen Blutbildern die Zellen mit 1, 2, 3, 4 und 5 Kernen eingetragen sind. Für jeden Leukocyten ist in derjenigen Spalte, in welche er nach seiner Kernzahl hineingehört, ein qmm geschwärzt.[1]) So kommt eine schwarze nach

[1]) Anmerkung: Durch ein Versehen der Druckerei ist ein Teil der Längsspalten nicht in 10, sondern nur in 9 Unterspalten geteilt. Da jedoch die Vergleichbarkeit der Bilder, auf die es ja hier in erster Linie ankommt, durch diesen Fehler nicht erheblich leidet, habe ich wegen der Schwierigkeit der Herstellung der lithographischen Tafel von einer Korrektur dieser Unrichtigkeit abgesehen.

oben durch eine gebrochene Linie begrenzte Figur zustande, deren grösste Höhe sich in normalen Fällen in der Spalte 2 befindet. Je stärker der Blutbefund pathologisch verändert wird, desto mehr schiebt sich die schwarze Fläche nach links zusammen, so dass sie an der linken Grenzlinie ihre grösste Höhe erreicht und gleichzeitig in ihrer Ausdehnung nach rechts abnimmt. Die Leukocytengesamtzahl befindet sich unter dem Blutbild.

Betrachtet man auf dieser Tafel die Bilder des Falles XIII, so springt in die Augen, dass die schon anfangs vorhandene starke Verschiebung des Blutbildes nach links — man vergleiche Bild 13a mit den drei normalen Bildern — im Verlaufe der Erkrankung immer grösser wird, bis schliesslich kurz vor dem Tode in 13g fast alle Zellen in Spalte 1 angehäuft sind. Dieselbe zunehmende Ansammlung der Zellen auf der linken Seite der Figur erkennt man in Fall XIa und b, in Fall XXVa und b, in Fall XXVIIa und b und endlich, allerdings mit einzelnen Schwankungen, in Fall XXIIa—e. Alle diese Fälle führten zum Tode. Umgekehrt findet sich in Fall XXIV eine zunehmende Verschiebung der Zellen nach rechts. Während in Bild a 71% aller neutrophilen Leukocyten der Gruppe 1 angehören, Gruppe 4 ganz, Gruppe 3 fast völlig entleert ist, sind in b nur noch 40% in Gruppe 1, dagegen schon 20 in Gruppe 3 vorhanden, und in c entspricht das Mischungsverhältnis der neutrophilen weissen Blutkörperchen der Norm. Dasselbe sieht man in Fall XIXa und b, ferner, hier durch operative Eingriffe bedingt, in Fall XIVa—d, in XXVIa—c und, weniger ausgesprochen, in Fall Xa und b und Fall XXIa und b. Alle diese Fälle wurden geheilt. So ergibt sich naturgemäss der Schluss: Zunehmende Verschiebung des Blutbildes nach links — Sieg der septischen Noxe, Unterliegen des Organismus, schlechte Prognose; zunehmende Verschiebung nach rechts — Sieg des Organismus, Unterliegen der septischen Noxe, gute Prognose.

Versteht man unter Schwere der Infektion die Resultante aus der Giftentfaltung der Bakterien einerseits und der Widerstandskraft des menschlichen Körpers andererseits, so geht aus den angeführten Blutbildern weiter hervor, dass die Veränderung des Blutbildes der Schwere der Infektion parallel geht. Man kann demnach nicht nur aus einer Reihe solcher Blutuntersuchungen, sondern auch schon aus einer einzigen prognostische Schlüsse ziehen. Findet man ein normales oder nahezu normales Blutbild wie in Fall I, II, III, IV, V, so handelt es sich um eine leichte, findet man ein

schwer verändertes, wie in Fall XXVIII, XXIII, XVIII, um eine schwere Infektion. Eine leichte Infektion wird meist in baldige Heilung, eine schwere meist in längere Krankheit oder in den Tod ausgehen. Dessen jedoch muss man hierbei stets eingedenk bleiben, dass unter besonderen Verhältnissen eine leichte Infektion plötzlich zu einer schweren werden kann, und umgekehrt. Einerseits kann ein ursprünglich kleiner, umgrenzter Herd, aus dem nur wenig resorbiert wird, ganz plötzlich unter günstigere Ausbreitungsbedingungen gelangen und nun auf einmal den Körper mit Giftstoffen überschwemmen. So war es in Fall XXV, in welchem anfangs nur eine lokale Endometritis, die das Befinden wenig alterierte (Bild XXVa), vorhanden war, und in welchem dann durch das Eindringen der Infektionserreger in das Peritoneum eine ganz akute Vermehrung derselben und ihrer Giftwirkung und in Kürze unter dem Bilde schwerster Blutschädigung (XXVb) der Tod eintrat. Andererseits kann eine schwere Infektion unschädlich werden dadurch, dass ihr Ausgangspunkt spontan oder operativ abgeschlossen oder entfernt wird. In Fall XXIV verschwand das schwere Bild a, nachdem eine Abkapselung des Prozesses in den Parametrien und im retroperitonealen Bindegewebe eingetreten war. In Fall XXVI, XXI und X besserte sich die schwere Schädigung des Blutbildes nach Eröffnung und Drainage der Bauchhöhle, in Fall XIV nach Unterbindung der Hypogastrica, in Fall XVI trat trotz der durch die Blutuntersuchung erwiesenen nicht leichten Infektion schnellste Heilung ein nach Ausräumung des Uterus. Umgrenzung eines im Grunde stark infektiösen Prozesses ist wohl auch als Erklärung heranzuziehen bei einer Reihe septischer Aborte, die auffallend schnell entfieberten, obwohl das erst einige Zeit nach der Ausräumung erhobene Blutbild mehr oder weniger erheblich gegen die Norm verändert war. Es sind dieses die Fälle VI, VII, XV und XX, von denen VI und XX Streptokokkeninfektionen waren. Diese Fälle heilten nämlich unter Bildung von Adnextumoren. So scheint es umgekehrt fast, dass in solchen Fällen, in welchen eine stärkere Veränderung der Leukocytenmischung nachgewiesen war, auffallend schnelles Abfallen des Fiebers und auffallend schnelle Besserung des Allgemeinbefindens auf das Entstehen von Adnextumoren oder anderer komplizierender, aber lokalisierter Prozesse hindeutet.

Dies ist das, was sich aus meinen Untersuchungen für die prognostische Verwertung des neutrophilen Blutbildes bei puerperaler

Sepsis ergibt. Doch ist noch eine Reservatio nötig. Das Obige gilt unmodifiziert nur, wenn bei der Patientin nicht noch andere infektiöse Erkrankungen vorliegen, welche ebenfalls eine Verschiebung des Blutbildes nach links bedingen. In Fall VII bestand neben der septischen Infektion noch eine Phthise, die nach Arneths Feststellung auch die mehrkernigen Zellgruppen verschwinden lässt. Ich glaube, dass es fast stets möglich sein wird, solche Krankheiten durch die körperliche Untersuchung auszuschliessen oder sie, wenn vorhanden, bei der Beurteilung entsprechend zu berücksichtigen.

Doch nicht nur die weissen, auch die roten Blutkörperchen erleiden durch die septische Infektion Veränderungen, die prognostisch von Bedeutung sind, allerdings, da sie nur in den schwersten Fällen kurz vor dem Tode beobachtet wurden, von absolut infauster Bedeutung. Ein Teil von ihnen geht zugrunde — als Zeichen des beginnenden Verfalles sieht man Poikilocytose und Polychromasie — und wird durch unfertige, kernhaltige Formen ersetzt.[1]) In den zuletzt vor dem Exitus angefertigten Präparaten der Fälle XI, XXIII, XXVII, XXVIII fanden sich reichlich kernhaltige rote Blutkörperchen, in denjenigen der Fälle XI und XIII war ausserdem Polychromasie, in denen der Fälle XI und XXII Poikilocytose und in Fall XI eine Abnahme der roten Blutzellen auf 880000 im ccm vorhanden.

Bezüglich der eosinophilen Zellen orientiert man sich am besten ebenfalls an der Hand der graphischen Darstellung, und zwar kommen nur diejenigen Befunde in Betracht, bei welchen sich ein besonderer Vermerk über die eosinophilen Zellen befindet. Da zeigt sich: Eosinophile Zellen waren von Anfang an vorhanden in allen leichten und mittelschweren, günstig verlaufenen Fällen: I, II, IV, V, VII und in den schwereren Fällen mit günstigem Ausgang: XIV, XV, XIX, XXIV. Sie traten während des Krankheitsverlaufes als Zeichen der beginnenden Besserung auf oder nahmen, wenn schon vorher da, an Zahl erheblich zu in den zur Heilung gelangenden Fällen: X (Präp. b), XIV, XVII, XIX. XXIV, XXVI (Präp. b und c). Einmal wurden eosinophile Zellen, allerdings ganz vereinzelt, auch im Verlaufe einer Erkrankung gefunden, die sich verschlimmerte und zum Tode führte (XXVIIb). Die eosinophilen Zellen fehlten, aber nur zu Beginn, in einem

[1]) Vergl. Grawitz, Klinische Pathologie des Blutes. S. 566.

schweren, aber glücklich endenden Falle (XXVIa). Sie fehlten völlig in allen zum Tode kommenden Fällen mit Ausnahme des schon erwähnten XXVII(b), nämlich in den Fällen XI, XVIII, XXII und XXVIII. Als Fazit ergibt sich demnach: Prognostisch günstig ist das Vorhandensein, noch mehr das Neuauftreten, beziehungsweise die Vermehrung der eosinophilen Zellen, prognostisch ungünstig ihr Fehlen.

Was die Gesamtzahl der weissen Blutkörperchen anbetrifft, so ist das Folgende zu sagen. Berechnet man die Durchschnittsziffer aller zur Genesung gelangten Fälle abzüglich der operativ geheilten, sowie diejenige aller gestorbenen mit Ausnahme des eine Sonderstellung einnehmenden Falles XI; bestimmt man ferner die Durchschnittszahl aller Zählungen kurz vor dem Tode, wieder abgesehen von Fall XI, diejenige aller Erkrankungen mit Eiteransammlung (Adnextumoren, Peritonitis, Empyem u. s. w.) und endlich diejenige aller Erkrankungen ohne Eiteransammlung, so erhält man das nachstehende Resultat.

Durchschnittsleukocytengesamtzahl

aller Fälle, die spontan heilten	aller Fälle, die starben, ausser Fall XI	aller Zählungen kurz vor dem Tode ausser Fall XI	aller Fälle mit Eiteransammlung	aller Fälle ohne Eiteransammlung
16800	12800	14100	18100	13700

Es war demnach die Leukocytengesamtzahl im allgemeinen grösser in den Fällen, die zur Heilung gelangten als in denjenigen Fällen, die zum Tode führten, und grösser in den Fällen, welche mit Eiterung einhergingen, als in jenen ohne Eiterung. Doch sind die Differenzen so klein, dass mir die prognostische und diagnostische Verwertbarkeit dieses Verhaltens der Leukocytengesamtzahl nur gering scheint. Einer besonderen Besprechung bedarf nun noch Fall XI. In diesem war eine Gesamtzahl der weissen Blutkörperchen von 47400 bezw. 50600 vorhanden gegenüber 884000 bezw. 880000 roten Blutkörperchen. Demnach bestand ein Verhältnis der weissen Blutkörperchen zu den roten von $^1/_{19}$ bis $^1/_{17}$, während in der Norm auf 600 rote Blutkörperchen erst ein weisses kommt. Beim Blicke in das Mikroskop hatte man den Eindruck einer Leukämie, um so mehr, als sich Myelocyten und Übergangsformen in dem Präparat befanden. Zweifellos gehört dieser Fall zu jenen,

auf Grund deren Lenhartz[1]) schreibt: „Weniger bekannt ist, dass es im Verlaufe der Sepsis zu einer schweren Bluterkrankung kommen kann, die in mancher Hinsicht mit dem Bilde der akuten Leukämie übereinstimmt.“ Dass Fälle mit so erheblicher Änderung der Blutzusammensetzung stets letal enden, ist wahrscheinlich, durch die eine Beobachtung aber natürlich nicht erwiesen.

Ich fasse nun noch einmal kurz zusammen, welche Fingerzeige sich auf Grund meiner Arbeit aus der mikroskopischen Untersuchung des Blutes für die Prognose des Puerperalfiebers ergeben.

1. Prognostisch günstig ist: Keine oder geringe Schädigung des neutrophilen Blutbildes, Vorhandensein eosinophiler Zellen.

2. Prognostisch ungünstig ist: Leukocytose um 50 000, schwere Schädigung des neutrophilen Blutbildes, Fehlen eosinophiler Zellen, starke Verminderung der Zahl der roten Blutkörperchen.

3. Auf Besserung deutet: Besserung des neutrophilen Blutbildes, Auftreten bezw. Vermehrung der eosinophilen Zellen.

4. Auf Verschlimmerung deutet: Verschlechterung des neutrophilen Blutbildes, Verminderung bezw. Verschwinden der eosinophilen Zellen.

5. Prognostisch absolut infaust ist: Auftreten von Poikilocytose, verbunden mit Polychromasie und Kernhaltigkeit der roten Blutkörperchen.

Als Anhang erwähne ich kurz, dass es interessant wäre, bei den Untersuchungen über Phagocytose darauf zu achten, ob diejenigen Leukocyten, in welchen Phagocytose beobachtet wird, den mehrkernigen Gruppen 5, 4 und 3 angehören oder nicht. Besteht die Annahme wirklich zu Recht, dass diese Zellgruppen deshalb aus dem Kreislauf verschwinden, weil sie im Kampfe gegen die Infektion verbraucht werden, so könnte man erwarten, sie als Phagocyten wieder zu treffen.

Zum Schlusse erfülle ich die angenehme Pflicht, Herrn Geheimrat Bumm für die Anregung zu dieser Arbeit verbindlichsten Dank zu sagen, ebenso denjenigen Unterärzten, welche mir bei der Zählung der Blutkörperchen behilflich gewesen sind, meinen Dank abzustatten.

---

[1]) Lenhartz, Die septischen Erkrankungen, in Nothnagels Sammelwerk 1903.

Anmerkung während der Korrektur: Nach Abschluss dieser Arbeit ist eine Nachprüfung der Arnethschen Untersuchungen von Flesch und Schlossberger erschienen.[1]) Dieselben färbten ebenso wie ich nicht, oder doch nur ganz selten, mit Triacid, fast stets vielmehr mit Kernfarben, Hämatoxylin, Methylenblau, und fanden ebenso wie ich viel mehr Prozent einkerniger Zellen im normalen Blute als Arneth, aber auch mehr als ich, eine gute Illustration zu der eingangs meiner Arbeit ausgeführten und begründeten Ansicht, die Grundzahlen eines jeden Untersuchers würden anders ausfallen. Zur Charakteristik dieses Umstandes lasse ich die Bilder, wie sie für Blut Gesunder von Arneth, Flesch und Schlossberger und mir gefunden sind, hier folgen.

	I	II	III	IV	V
Arneth	7	37	39	16	1
Kownatzki	25	41	25	9	—
Flesch u. Schlossberger	36	45	15	3	vereinzelt

Im übrigen bestätigen die beiden Autoren, dass bei einer Reihe von Infektionskrankheiten, insbesondere auch bei Eiterungen, die mehrkernigen Leukocyten durch einkernige ersetzt werden, das Blutbild sich also nach links verschiebt. Sie sind jedoch der Meinung, dass ein Zusammenhang zwischen der Schwere der klinischen Erscheinungen und dem Grade dieser Veränderung nicht besteht. Fälle von Puerperalfieber haben sie nicht untersucht.

[1]) Flesch und Schlossberger, Die Veränderungen des neutrophilen Blutbildes bei Infektionskrankheiten (Jahrbuch für Kinderheilkunde, Bd. 62, Heft 3).

Aus der Frauenklinik der Universität Kiel.

Über die künstliche Blasenfüllung bei gynäkologischen Operationen, insbesondere bei Laparotomien, als Mittel zur Verhütung nachfolgender Harnverhaltung und zur Ausschaltung toter Räume im Becken.

Von

Dr. **Kurt Frankenstein**, Assistenzarzt.

In der Nachbehandlung operierter Frauen, bei denen gynäkologische Eingriffe vorgenommen wurden, spielt von jeher die Sorge für spontane Urinentleerung eine wesentliche Rolle, ohne dass es bisher gelungen wäre, eine Methode zu finden, welche die normale Miktion post operationem gewährleistet. Mannigfach sind die Vorschläge, die zur Erreichung dieses Zweckes von den verschiedensten Autoren gemacht wurden; bis in die neueste Literatur setzen sich die Angaben neuer Verfahren zur Verhütung der postoperativen Ischurie und deren Folgeerscheinungen fort. Um nicht durch Aufzählung bekannter Tatsachen zu ermüden, sei hier nur kurz auf die in den letzten Jahren erschienenen Arbeiten von Taussig[14], Rosenstein[12,13], Kolischer[8], Baisch[1,2,3] und Gutbrod[7] hingewiesen.

An und für sich ist es ja wohl einleuchtend, dass ein Organ, dessen Funktion schon bei normalen Frauen durch geringe Veranlassungen leicht alteriert wird, durch operative Eingriffe in seiner nächsten Umgebung funktionell geschädigt werden kann. Anscheinend besteht wohl schon normaliter bei einer grossen Zahl von Frauen eine gewisse Innervationsschwäche der beim Entleerungsmechanismus der Blase beteiligten Muskulatur; geringe Veranlassungen genügen oft, um eine Störung der Urinentleerung herbeizuführen. Bekannt ist das plötzliche Sistieren der Urinentleerung infolge Erschreckens, die Erschwerung der Miktion bei Anwesenheit anderer

Personen, endlich die nicht selten zu beobachtende Unfähigkeit, auf direkte Aufforderung Urin zu lassen. Auch scheint die gewöhnlich beim Miktionsakte eingenommene Stellung die Urinentleerung wesentlich zu erleichtern; vielen Frauen fällt es schwer, in horizontaler Rückenlage ohne weiteres zu urinieren, zum mindesten ist meist eine geringe Erhebung des Oberkörpers notwendig, um die Miktion in Gang zu bringen.

Dieses Moment spielt sicher bei der postoperativen Ischurie eine wenn auch untergeordnete Rolle; ausschlaggebend ist dieser Faktor nicht, wie uns mehrfach konsequent durchgeführte Versuche bewiesen, den Frauen die Urinentleerung in horizontaler Rückenlage einzuüben. Leider stehen mir hierüber keine zahlenmässigen Belege zur Verfügung; immerhin haben wir den allgemeinen Eindruck gewonnen, dass wir allein durch diese Massnahmen keine Verminderung der postoperativen Ischurie erzielen konnten.

Weiterhin wirkt oft erschwerend auf die Miktion post operationem der Ausfall des normalen Gefühls des Urindrangs, der ähnlich wie bei der frisch entbundenen, bei der operierten Frau erst bei stärkerer Ausdehnung der Blase, oft erst bei einer gewissen Überdehnung der Blasenwand sich bemerkbar macht. Ferner ist in den meisten Fällen, nach Laparotomien wohl stets, ein Ausfall der, physiologisch beim Miktionsakte beteiligten, Bauchpresse zu konstatieren, sei es, dass die vorher durch intraabdominale Tumoren o. ä. ausgedehnten Bauchdecken eine genügende Mitwirkung der Bauchpresse nach der Operation nicht zulassen, sei es, dass der mit ihrer Aktion auftretende Wundschmerz ihre Tätigkeit hemmt. Der Vollständigkeit halber sei hier noch kurz an die Schädigungen erinnert, denen die Blase bei vielen gynäkologischen Operationen, besonders bei vaginalem Vorgehen, ausgesetzt ist, bei denen sie sozusagen direkt im Operationsgebiete liegt. Lageveränderungen der Blase, Zerrungen, mechanische Läsionen der äusseren Schichten der Blasenwand, Unterbrechung von Nerven- und Gefässbahnen in der nächsten Umgebung der Blase sind oft nicht zu vermeiden; diese Momente dürften ebenfalls geeignet sein, die spontane Harnentleerung post operationem zu erschweren.

Jedenfalls ist die Harnverhaltung nach Laparotomien und nach vaginalen Operationen in bezug auf Entstehungsursache und Verhütungsmöglichkeit verschieden zu beurteilen. Sie ist auch nach Laparotomien, bei denen die Blase in keiner Weise berührt wird, an sich häufig, aber mit einer in der Kieler Frauenklinik geübten

Methode mit nahezu vollständiger Sicherheit auszuschliessen, was für die Harnverhaltung nach vaginalen Operationen und nach Verkürzung der Ligamenta rotunda nicht gilt.

Im Jahre 1898 gab Herr Geheimrat Werth[17] zur Verhütung der nach Laparotomien auftretenden Harnverhaltung die künstliche Füllung der Blase als Schlussakt jeder Laparatomie vor völligem Verschluss des Peritoneums an. Die ersten Versuche mit dieser Methode wurden etwa im Jahre 1888 ausgeführt. Ursprünglich wurde beabsichtigt, durch dieses Mittel den Nachteilen entgegenzuwirken, welche aus der, bei Geschwülsten der unteren Bauchhöhle gewöhnlich vorhandenen, Ausweitung des Douglasschen Raumes für den Verlauf der Rekonvaleszenz resultieren können. Bei den aus diesem Gesichtspunkte ausgeführten, Versuchen stellte sich nun heraus, dass durch die Blasenfüllung auch die spontane Harnentleerung der laparotomierten Frauen wesentlich erleichtert wurde. Die Erfolge der ersten Versuchsreihen sind in einer Dissertation von Flatau[5] niedergelegt. Dieser konnte nachweisen, dass die Harnverhaltung nach Laparotomien seit regelmässiger Ausführung der Blasenfüllung an unserer Klinik zu den Ausnahmen gehörte. Während in früherer Zeit 55 % aller laparotomierten Frauen längere oder kürzere Zeit nach der Operation an Harnverhaltung litten, trat nach der Blasenfüllung nur in ca. 9 % der Fälle postoperative Ischurie auf.

Die Technik der Blasenfüllung, wie sie an unserer Klinik geübt wird, ist folgende. Bei Laparotomien wird am Ende der Operation, vor dem völligen Verschluss der Bauchhöhle, die Blase mit Flüssigkeit von Körpertemperatur mittels eines sterilen Glasirrigators, an den ein Katheter angeschlossen ist, gefüllt. In früheren Jahren wurde als Füllungsmedium steriles Wasser genommen, seit ca. 5 Jahren verwendeten wir steriles 2 % Borwasser, seit ca. $1^1/_2$ Jahren 0,9 % steriles Salzwasser, gelegentlich unter Beimengung von ca. 10—20 ccm Jodoformemulsion. Die Blasenfüllung erfolgt bei horizontaler Rückenlage oder nur geringer Beckenhochlagerung; das Peritoneum wird vom oberen Wundwinkel her zunächst so weit geschlossen, dass eine genügende Öffnung bleibt, um die direkte Kontrolle des Füllungsgrades der Blase zu ermöglichen. Diese direkte Beobachtung der Spannung der Blasenwand ist insofern nötig, da man auf diese Art am sichersten die nötige Menge der einzugiessenden Flüssigkeit feststellen kann, da einerseits die Blasenkapazität bei den einzelnen Frauen verschieden, anderseits der vorhandene Füllungszustand der Blase mitin Rechnung

zu ziehen ist. Die Durchschnittsmenge der zur genügenden Auffüllung der entleerten Blase notwendigen Flüssigkeit betrug ungefähr 350—400 ccm, nur in einzelnen Fällen waren Flüssigkeitsquanten bis zu 600 ccm und darüber nötig, um den erforderlichen mittleren Spannungsgrad der Blasenwand zu erzielen. Das wesentlichste Erfordernis für den Erfolg der Blasenfüllung ist, wie uns mehrere Fälle aus der ersten Zeit unserer Versuche bewiesen, deren Ausführung bei offener Bauchhöhle. Wegen der Wichtigkeit dieser Voraussetzung hebe ich diese Tatsache hier noch einmal besonders hervor.

Entgegen den an unserer Klinik gemachten Erfahrungen scheint nämlich die Blasenfüllung sich anderwärts nicht so bewährt zu haben. Wenigstens spricht Baisch[3] dieser Methode die „durchgreifende Wirkung" ab. Statt dessen schlägt er vor, die postoperative Ischurie durch Injektion von 20 ccm einer 2prozentigen, sterilisierten Borglyzerinlösung in die volle Blase am Abend des Operationstages zu bekämpfen. „Die nahezu regelmässig eintretende Wirkung ist, dass meist schon nach 5 Minuten die erste spontane Urinentleerung erfolgt. Hat die Patientin einmal spontan uriniert, so kann sie es auch weiterhin." Eine Einschränkung erfuhr dieser Satz in jüngster Zeit durch die von Pforte[11] aus der Königsberger Frauenklinik veröffentlichten Nachprüfungen des Baischschen Verfahrens, der nur in 50 % der Fälle Erfolg von der Borglyzerininjektion sah. An unserer Klinik wurde die Borglyzerininjektion nur 5mal versucht. Jedesmal beobachteten wir wohl eine starke Vermehrung des schon ohnedies quälenden Harndranges, welcher der Patientin starke Schmerzen bereitete; spontane Urinentleerung erfolgte aber nicht, so dass wir nach $^1/_2$ Stunde zur erneuten Einführung des Katheters gezwungen wurden. Obwohl wir bei diesen Fällen, ebenso wie Pforte, keine Reizung der Blase durch das Borglyzerin konstatieren konnten, so verboten doch die starken subjektiven Beschwerden der Frauen eine häufigere Anwendung des Mittels. Letzterer Übelstand fällt um so schwerer in die Wagschale, als ja nach Baisch[1] selbst bei schwierigeren Fällen z. B. nach der erweiterten abdominalen Exstirpation des Uterus (Wertheim), die Injektion meist erfolglos geblieben ist. Als weiterer Nachteil dieses Verfahrens ist hervorzuheben, dass es mindestens einmaligen Katheterismus erfordert, falls nicht etwa bei ausbleibendem Erfolge nochmals der Katheter notwendig wird, ein Vorgehen, das neben der Cystitisgefahr eine beträchtliche Belästigung der Kranken involviert.

Die Anwendung des Katheters zur Ausführung der Blasenfüllung dagegen lässt sich leicht vollkommen steril gestalten, da sie am Schlusse der Operation erfolgt, während die Patientin noch in der Narkose liegt. Die Frauen wachen dann gleich mit dem Gefühle des Harndrangs auf; oft gelingt es ihnen schon kurze Zeit nach der Operation, meist noch am Abend des Operationstages, spontan Wasser zu lassen. Nur bei stärkerem, quälendem Harndrang wurden wir zum Katheterismus gezwungen, dann genügte oft eine einmalige Katheterisation, um die spontane Miktion dauernd in Gang zu bringen, wenn die Blase mittels Katheters nicht vollständig entleert wurde. Im allgemeinen konnten wir auch mit der einmaligen Anwendung des Katheters sehr sparsam vorgehen, ohne dass wir durch längeres Hinausschieben der künstlichen Blasenentleerung schwerere Nachteile sahen. In diesen Fällen ist natürlich eine genaue ärztliche Beobachtung unerlässlich, um die Gefahren einer übermässigen Dehnung der Blasenwand und einer evtl. daraus resultierenden, reflektorischen Detrusorparese zu umgehen, die ein längeres Brachliegen der Blasenmuskulatur bedingen könnte.

Ich gehe nunmehr zum zahlenmässigen Nachweis der an unserer Klinik mit der Blasenfüllung erzielten Resultate über; um nicht durch die Veröffentlichung der umfangreichen Tabellen zu ermüden, will ich mich darauf beschränken, die Ergebnisse meiner statistischen Erhebungen in kurzen Tafeln zusammenzustellen. Unter Heranziehung der schon von Flatau[5] veröffentlichten Fälle, aus den Jahren 1896—99, verfüge ich über eine Beobachtungszeit von 9 Jahren, in der die Blasenfüllung konsequent durchgeführt wurde. In den ersten 3 Jahren ist die Blasenfüllung durchgehends nur bei Laparotomien vorgenommen worden, bei vaginalen Methoden nur vereinzelt; erst seit ca. 6 Jahren wurde sie konsequent auch bei vaginalen Operationen und erst in den letzten Jahren bei Verkürzung der Ligamenta rotunda nach Alexander-Adams ausgeführt. Aus diesem Gesichtspunkte und aus anderen, weiter unten noch zu erörternden Gründen muss ich die Erfolge der Blasenfüllung in 3 getrennten Gruppen behandeln.

I. Resultate der Blasenfüllung bei Laparotomien.

Zur Darlegung der mit der Blasenfüllung bei Laparotomien erzielten Ergebnisse dient Tabelle 1. Dieselbe umfasst die durch Flatau[5] ermittelten Zahlen aus den Jahren 1896—1899, die Erhebungen wurden von mir bis zum April 1905 fortgeführt. Die

Zahlen der Jahre 1885—1889 sind nur zum Vergleiche eingesetzt; sie stellen Fälle ohne Blasenfüllung dar.

Tabelle 1.

Jahreszahl	Zahl der Laparotomien	Harnverhaltung	Cystitis	Bemerkungen
1885/89	91	57 (55 %)	10 (11 %)	keine Blasenfüllung
1896/97	109	33 (30,2 %)	4 (3,6 %)	
1897/98	95	14 (14,7 %)	1 (1,05 %)	
1898/99	130	12 (9,2 %)	3 (2,3 %)	
1899/00	96	6 (6,2 %)	5 (5,2 %)	
1900/01	86	3 (3,5 %)	3 (3,5 %)	Blasenfüllung
1901/02	88	3 (3,4 %)	1 (1,1 %)	
1902/03	80	10 (12,5 %)	3 (3,7 %)	
1903/04	83	7 (8,4 %)	2 (2,4 %)	
1904/05	88	7 (7,9 %)	6 (6,8 %)	

Aus dieser Zusammenstellung geht hervor, dass die Harnverhaltung von 55 % der Operierten durch die Anwendung der Blasenfüllung bis auf 3,4 % herabgemindert werden konnte; dies bedeutet also eine Verringerung der postoperativen Ischurie um 51,6 %.

Zur Erzielung der Durchschnittsresultate verfüge ich aus den Jahren 1896—1905 über 875 Laparotomien mit Blasenfüllung, bei denen wir 85mal postoperative Ischurie beobachteten, d. h. in 9,7 % der Fälle. Stellen wir diese Durchschnittszahl dem Ergebnis der Laparotomien ohne Blasenfüllung aus den Jahren 1885—1889 entgegen, so können wir eine Herabminderung der Harnverhaltung im Mittel um 45,3 % konstatieren.

Unter den 85 Fällen, bei denen die Blasenfüllung nicht den beabsichtigten Erfolg hatte, sind zunächst 20 besonderer Beachtung wert. In diesen Fällen war aus verschiedenen Gründen eine Tampondrainage des Beckens zur Vagina ausgeführt und der tamponierte Raum unter Dachbildung durch frontale Vernähung des oberen Beckenperitoneums gegen die freie Bauchhöhle abgeschlossen worden. Es leuchtet wohl ein, dass die feste Ausfüllung des freien Beckenraumes mit Gaze durch den auf die Blase ausgeübten Druck leicht deren Funktion schädigen kann. Noch deutlicher tritt der nachteilige Einfluss dieser Tampondrainage auf die postoperative Harnentleerung zutage durch die Feststellung, dass ich im ganzen über 52 derartig tamponierte Fälle verfüge; Ischurie wurde hier also bei 38,4 % der Operierten beobachtet. Da nun diese 20 Fälle

nahezu $^1/_4$ aller nach Laparotomien mit Blasenfüllung beobachteten Ischurien ausmachen, ist wohl zu bemerken, dass unsere Resultate ohne diese schwereren Fälle noch bedeutend bessere sein würden. Interessant ist fernerhin noch der Umstand, dass bei fast der Hälfte der Fälle von Harnverhaltung nach Tampondrainage des Beckens, nämlich 9 mal, die spontane Urinentleerung im Anschluss an die teilweise oder vollständige Entfernung der Gaze in Gang kam.

Weiterhin scheint die postoperative Ischurie relativ häufig durch entzündliche Veränderungen des Pelveoperitoneums begünstigt zu werden, sei es, dass das Blasenperitoneum direkt an derartigen Prozessen beteiligt ist, oder indirekt durch mehr oder weniger ausgedehnte Verwachsungen im Becken die Blase in Mitleidenschaft gezogen wird. Unter den Fällen, bei denen trotz der Blasenfüllung Ischurie eingetreten war, fand ich 25 mal, d. h. in 29,4 %, derartige Veränderungen verzeichnet. Dieser hohe Prozentsatz legt den Gedanken nahe, dass sich die postoperative Harnverhaltung unter Umständen ähnlich, wie die nach gröberen Insulten des Peritoneume beobachtete Darmparese, durch eine reflektorisch entstandene Detrusorparese erklären lässt.

12 mal, d. h. bei 14,1 % der erfolglos nach unserer Methode behandelten Frauen, waren schon vor der Operation Funktionsstörung der Blase verzeichnet, die sich hauptsächlich durch Erschwerung der Harnentleerung bemerkbar machten, z. B. bei Druck von Tumoren (Myomen u. ä.) gegen die Blasenwand. Einige Frauen hatten vordem, so z. B. in früheren Wochenbetten, an Harnverhaltung gelitten.

2 mal endlich war die Blasenfüllung erst nach Schluss der Peritonealhöhle vorgenommen worden; in beiden Fällen schloss sich eine 5 und 8tägige Ischurie an, die vielleicht durch die zweckmässigere Füllung der Blase vor Schluss des Peritoneums zu vermeiden gewesen wäre. In ca. $^1/_4$ der trotz Blasenfüllung eingetretenen Ischurien ist eine Ursache der Harnverhaltung aus der Krankengeschichte nicht ersichtlich; erwähnenswert sind nur noch 2 Frauen, von denen die eine 8 Tage lang nur nachtsüber spontan Urin entleeren konnte; die andere liess vom zweiten Tage ab spontan Urin, sobald sie von den übrigen Kranken durch Bettschirme getrennt wurde.

Die Dauer der von uns trotz der Blasenfüllung beobachteten Ischurien betrug 1 bis 13 Tage, im Gegensatz zur Höchstdauer von 23 Tagen vor Anwendung derselben; die meisten Fälle davon hielten

nur die ersten 4—5 Tage post operationem an. Infolgedessen erzielten wir durch die bedeutende Herabminderung und Verkürzung der Dauer der Ischurie und die hierdurch seltener benötigte Anwendung des Katheters auch eine Abnahme der postoperativen Cystitis. Während wir in der Zeit vor der Blasenfüllung bei 11 % der Operierten Cystitis auftreten sahen, fand ich nach regelrechter Ausführung derselben bei 875 Laparotomien nur 26 mal, d. h. in 2,9 %, Cystitis verzeichnet. Dies entspricht also einer Herabminderung der Cystitis um 8,1 %; dabei sind selbstverständlich auch die Fälle (10 an Zahl) eingerechnet, bei denen Cystitis auftrat, ohne dass vorher Harnverhaltung bestanden hatte. Ich komme weiter unten nochmals auf die Ätiologie der Cystitis bei diesen Fällen zu sprechen.

II. Resultate der Blasenfüllung bei Alexander-Adams und bei vaginalen Operationen.

Da sich aus den bei Laparotomien erzielten Resultaten als zweckmässig ergab, die Blasenfüllung stets bei geöffneter Bauchhöhle unter direkter Beobachtung des Spannungsgrades der Blasenwand auszuführen, war von vornherein anzunehmen, dass diese bei der Verkürzung der Ligamenta rotunda nach Alexander-Adams und bei vaginalen Operationen weniger gute Erfolge zeitigen musste. Es wäre ja höchstens bei vaginalen Laparotomien möglich gewesen, die Blasenfüllung bei geöffneter Peritonealhöhle vorzunehmen, ein Verfahren, das wir nach mehrfachen Versuchen wieder verlassen mussten, da sich die Blase bei künstlicher Füllung zu sehr in die Höhe zieht. Infolgedessen wird die Peritonealwunde leicht trichterförmig eingezogen, so dass ihr Verschluss technisch ausserordentlich erschwert wird, falls man nicht Knopfnähte durch das Peritoneum legt und diese erst nach der Blasenfüllung knüpft. Anderseits wird aber nach Vereinigung der Peritonealwunde der subperitoneale Raum durch dies Zurückweichen der Blase derartig vertieft, dass sich leicht ein toter Wundraum bilden kann.

Diese Fehler könnte man nur durch eine geringere Füllung der Blase umgehen (ca. 150—200 ccm), die wiederum zur Erzielung spontaner Miktion post operationem nicht auszureichen scheint.

Wir haben also bei diesen Operationen die Blasenfüllung bei geschlossener Bauchhöhle ausgeführt, wodurch wir uns vieler Vorteile unserer Methode begeben mussten; vor allem ist infolge des Fortfalls der direkten Beobachtung des Spannungsgrades der Blasenwand

eine Individualisierung hinsichtlich des Füllungsquantums nahezu unmöglich. Den einzigen Anhalt bot die Beobachtung, dass sich die genügende Füllung der Blase bei mittlerem Druck der einlaufenden Flüssigkeit durch Verlangsamung der Einlaufsgeschwindigkeit markierte. Wir mussten uns bei diesen Fällen begnügen, eine mittlere Menge (ca. 350—400 ccm) Flüssigkeit in die Blase zu bringen; ein Quantum, das keineswegs immer zur vollständigen Füllung der Blase ausreicht. Brauchten wir doch bei den 875 Laparotomiefällen 72 mal, d. h. in 8,2 %, eine Flüssigkeitsmenge, die obige Mittelwerte bis um 350 ccm überstieg, um einen genügenden, mittleren Spannungsgrad der Blase zu erzielen. Trotzdem wir uns diese Übelstände von vornherein nicht verhehlten, ermutigten uns die bei Laparotomien erzielten Erfolge der Blasenfüllung, diese auch bei vaginalen Operationen und Alexander-Adamsfällen anzuwenden.

IIa. Resultate der Blasenfüllung bei Alexander-Adamschen Operationen.

Von der Anwendung der Blasenfüllung wurde bei diesen Fällen in der ersten Zeit Abstand genommen, da die Befürchtung nahe lag, dass der Uterus durch die gefüllte Blase leicht nach hinten verdrängt werden und eine zu starke Belastung der eben fixierten Ligamenta rotunda entstehen könnte, wie wir dies mehrfach auch durch Füllung der Blase vor Fixierung der Bänder an ihrer stärkeren Spannung erkennen konnten. Erst in den letzten Jahren haben wir unsere Methode auch bei dieser Operation konsequenter durchgeführt, ohne üble Erfahrungen bezüglich des Operationsresultates zu machen (vgl. Fuchs[6]). Allerdings sind die Erfolge, die wir durch die Blasenfüllung erzielten, nicht so günstige wie bei den Laparatomien (vgl. Tabelle 2 und 3); der Grund dafür dürfte einerseits in den geringeren Füllungsquanten (ca. 150 bis 250 ccm) zu suchen sein, die wir auf Grund obiger Überlegungen verwandten; anderseits scheinen die in früherer Zeit öfter als jetzt mit der Alexander-Adamsschen Operation verbundenen Kolporrhaphien den Erfolg der Blasenfüllung ungünstig beeinflusst zu haben.

Tabelle 2 führt sämtliche Alexander-Adamsfälle aus den Jahren 1899/1905 auf, sei es, dass sie allein, oder in Verbindung mit einer Scheidenplastik ausgeführt wurden. Tabelle 3 zeigt das Verhalten der Blasenfunktion nach Alexander-Adamsscher Operation ohne Kolporrhaphie.

Tabelle 2

Anzahl der Operationen	Harnverhaltung	Cystitis	Bemerkungen
122	59 (48,3%)	4 (3,3%)	keine Blasenfüllung
67	24 (35.8%)	4 (5,9%)	Blasenfüllung

Tabelle 3

Anzahl der Operationen	Harnverhaltung	Cystitis	Bemerkungen
42	14 (33,3%)	1 (2,4%)	keine Blasenfüllung
18	2 (11,1%)	0	Blasenfüllung

Aus dieser Zusamenstellung ersehen wir, dass die Ischurie nach Alexander-Adams durch die Blasenfüllung um 12,5—22,2% herabgesetzt werden konnte, d. h. der Einfluss der Methode wird erheblicher bei reinen Alexander-Adamsfällen. Weiterhin geht bei Gegenüberstellung beider Tabellen auf das deutlichste hervor, wie sehr eine neben der Alexander-Adamsschen Operation ausgeführte Kolporrhaphie die postoperative Blasenfunktion beeinträchtigt. Einmal tritt die Urinverhaltung bei reinen Alexander-Adamsfällen an und für sich seltener auf (um ca. 15%); ferner lässt sich die postoperative Harnfunktion bei diesen Fällen viel leichter durch die Blasenfüllung beeinflussen. Die Zahl der Harnverhaltungen nach Blasenfüllung ist bei reinen Alexander-Adamsfällen um fast 10% niedriger, als bei kombinierten Fällen.

Endlich ist noch zu betonen, dass die gleichen Verhältnisse in den für die postoperative Cystitis gefundenen Zahlen zum Ausdruck kommen. Einen anderen Grund für den relativ hohen Prozentsatz der gefüllten Fälle in Tabelle 2 vermochte ich nicht zu eruieren.

IIb. Resultate der Blasenfüllung bei vaginalen Operationen.

Die Anwendung der Blasenfüllung bei vaginalen Operationen wurde an unserer Klinik seit dem Jahre 1899 durchgeführt; die Beobachtungszeit, über die ich verfüge, beträgt also 6 Jahre. Zur Beurteilung der Resultate dient Tabelle 4.

Tabelle 4

Anzahl der Operationen	Harnverhaltung	Cystitis	Bemerkungen
310	172 (55,5%)	29 (9,3%)	keine Blasenfüllung
399	154 (38,6%)	37 (9,3%)	Blasenfüllung

Wir ersehen hieraus, dass die postoperative Ischurie nach vaginalen Operationen keineswegs so günstig durch die Blasenfüllung beeinflusst wurde, wie nach Laparotomie (vgl. Tabelle 1); das Verhältnis der Harnverhaltung nach Laparotomien ohne Blasenfüllung (55%) entspricht dabei ungefähr den analog behandelten vaginal operierten Fällen. Die Herabsetzung der Harnverhaltung durch die Blasenfüllung betrug bei diesen Fällen nur 16,9%, im Gegensatze zur Herabminderung um 45,3% bei Laparotomien. Ein selteneres Auftreten von Cystitis konnte hier durch die Blasenfüllung nicht erreicht werden; bei Laparotomien betrug die Herabminderung der Cystitis 8,1%.

Der Grund für diese relativen Misserfolge unserer Methode bei vaginalen Operationen dürfte in den, schon oben kurz erwähnten, direkten oder indirekten Schädigungen der Blase zu suchen sein, die bei den meisten vaginalen Operationen kaum zu umgehen sind. Das Abschieben der Blase von der Cervix bei der Colpotomia anterior, die Verlagerung derselben bei allen Cystocelenoperationen lässt sich kaum ohne Zerrung oder Druck auf die Blasenwand, ohne Unterbrechung zahlreicher Nerven- und Gefässverbindungen bewerkstelligen. Auch die Urethra ist leicht ähnlichen Schädlichkeiten ausgesetzt. Da nun diese Faktoren zu den schon bei den Laparotomien angeführten Momenten hinzutreten, welche die Harnentleerung post operationem erschweren, so dürfte wohl dadurch der hohe Prozentsatz der Ischurien nach vaginalen Operationen trotz der Blasenfüllung erklärlich sein.

Um nun im einzelnen die Harnfunktion und deren Beeinflussung durch die Blasenfüllung nach den verschiedenen vaginalen Operationsarten darzulegen, habe ich die Resultate nach einfacher Scheidenplastik, nach Interpositio uteri vesicovaginalis (Wertheim-Schauta), nach vaginaler Totalexstirpation des Uterus und nach Vaginaefixatio uteri (Dührssen) in Tabelle 5 zusammengestellt.

Tabelle 5.

Art der Operation	Zahl der Fälle	Harnverhaltung	Cystitis
Einfache Kolporrhaphie	165 ohne } Blasen- 101 mit } füllung	84 (50,9 %) 31 (30,7 %)	12 (14,3 %) 6 (5,9 %)
Interpositio uteri vesico-vaginalis	19 ohne } Blasen- 54 mit } füllung	10 (52,6 %) 17 (31,5 %)	4 (21 %) 7 (12,9 %)
Vaginale Totalexstirpation des Uterus	57 ohne } Blasen- 102 mit } füllung	31 (54,4 %) 41 (40,2 %)	4 (7 %) 11 (10,8 %)
Vaginaefixatio uteri	69 ohne } Blasen- 142 mit } füllung	47 (68,1 %) 60 (42,2 %)	9 (13 %) 13 (9,2 %)

Wir können an der Hand dieser Tabelle zunächst feststellen, dass die Zahl der postoperativen Ischurien ohne Blasenfüllung ungefähr dem Verhältnis entspricht, in dem die Blase bei den einzelnen Operationsarten mehr oder weniger direkt in das Operationsgebiet fällt und während des Eingriffs grösseren oder geringeren Insulten ausgesetzt ist. Die Zahl der Harnverhaltungen nach gewöhnlicher Kolporrhaphie bleibt noch etwas unter dem bei Laparotomien (Tabelle 1) gefundenen Prozentsatze (55 %), desgleichen die Anzahl der Ischurien nach vesico-vaginaler Interposition und vaginaler Totalexstirpation des Uterus. Auffallend dagegen ist das ausserordentlich häufige Eintreten der Harnverhaltung nach Vaginaefixation, das in fast $^2/_3$ der Fälle ohne Blasenfüllung zn konstatieren ist. Die ausgiebige Verlagerung der Blase und Fixierung derselben in der veränderten Situation durch Antefixation des Uterus dürfte nicht allein die Störung der Harnfunktion post operationem bedingen, sonst müssten wir einen gleich hohen Prozentsatz nach der Wertheim-Schautaschen Prolapsoperation erhalten. Allerdings ist zu bedenken, dass bei diesen die geringe Anzahl der zur Verfügung stehenden Fälle vielleicht nicht ohne Einfluss auf das Verhältnis der Ischurie geblieben ist. Am wahrscheinlichsten erscheint mir die Annahme, dass durch die Antefixation des Uterus nach Dührssen neben der ausgiebigen Blasendislokation auch ein eventuell zustandekommender Druck des Fundus uteri gegen das Trigonum Lieutaudii die Blasenfunktion erschwert.

Immerhin handelte es sich bei der Mehrzahl dieser Fälle nur um kurzdauernde Harnverhaltung, die meist nur 1—2 Tage anhielt. Dies Verhalten findet den besten Ausdruck durch die relativ nie-

drige Zahl der nach dieser Operation beobachteten Cystitis. Besonders leicht hingegen scheint die Blase bei der vesico-vaginalen Interposition des Uterus Schädigungen ausgesetzt zu sein; der Schwere der Harnverhaltung, welche dieser Operation zu folgen pflegte, entspricht der hohe Prozentsatz der Cystitis (21 %); allerdings könnte für dieses Moment auch die Ungenauigkeit der kleinen Zahlen verantwortlich gemacht werden.

Die Verminderung der postoperativen Harnverhaltung durch die Blasenfüllung ist nun ja bei allen vaginalen Operationen deutlich und schwankt ungefähr zwischen 20 und 25 %; doch ist nochmals zu betonen, dass diese Zahl weit unter dem analogen Wert, der für die Laparotomien gefunden wurde (45,3 %), bleibt. Ausserdem fällt auf, dass der Einfluss der Blasenfüllung auf die postoperative Harnfunktion bei der vaginalen Totalexstirpation des Uterus noch geringer ist, als bei den anderen vaginalen Methoden; hier beträgt die Herabsetzung der Ischurie nur 14,2 %. Ich bemerke hierzu, dass wir bei vaginaler Totalexstirpation des Uterus nach isolierter Vernähung der Peritonealränder den subserösen Wundraum offen lassen.

Offenbar lässt die bei diesen Fällen ausgeführte Tamponade des subperitonealen Wundraumes und der Scheide die Vorteile der Blasenfüllung nicht recht zur Geltung kommen; wir konnten das Gleiche bei der Laparotomie nach Tampondrainage des freien Beckenraumes zur Vagina konstatieren.

Eine Stütze findet dieser Gedanke durch die Beobachtung, dass häufig die erste spontane Harnentleerung mit dem Termin der Entfernung oder wenigstens der ausgiebigen Kürzung der Tamponade zusammenfällt. Unter 73 derartig tamponierten Fällen trat 21 mal, d. h. in 28,8 %, die erste spontane Miktion am gleichen Tage ein, an dem die Tamponade entfernt wurde.

Gehen wir nun zu dem Auftreten von Cystitis nach den einzelnen Operationen über, so zeigt uns zunächst Tabelle 5, dass die Zahl der Cystitisfälle durchaus nicht dem Prozentsatze der Ischurien entspricht. Am seltensten wurden Blasenaffektionen bei vaginalen Totalexstirpationen beobachtet (7 %), am häufigsten nach vesico-vaginaler Interposition des Uterus (21 %). Eine Erklärung für diese hohe Ziffer im Vergleiche zu der bei weitem niedrigeren Zahl bei Vaginaefixationen (13 %) zu geben, sehe ich mich ausser stande; ebenso habe ich keinen Anhaltspunkt finden können für die sonderbare Steigerung der Cystitis durch die Blasenfüllung bei vagi-

nalen Totalexstirpationen von 7 % auf 10,8 %. Vielleicht dürfte eine weniger zuverlässige Journalführuug in der Zeit vor Ausführung der Blasenfüllung für diese Momente ausschlaggebend sein.

III. Zusammenfassende Beobachtungen.

Eine Zusammenfassung aller in obigen Tabellen verwerteter Fälle ist bei der Verschiedenheit der erzielten Resultate untunlich. Bei der Durchsicht der 1864 Fälle umfassenden Listen fielen mir aber noch mehrere Punkte auf, die ich des Interesses halber kurz anführen möchte, ohne daraus wesentliche Schlüsse ziehen zu wollen. Es geht nämlich aus meinen Aufzeichnungen deutlich hervor, dass bei länger dauernden Ischurien die erste spontane Miktion zeitlich abhängig ist einmal von der ersten Stuhlentleerung, anderseits von dem Auftreten von Cystitis.

Unter 375 Fällen von postoperativer Harnverhaltung, die länger als einen Tag währte, fiel die erste spontane Urinentleerung 84 mal, d. h. in 22,4 %, mit der ersten Stuhlentleerung zusammen. Rechne ich die Fälle ab, bei denen die erste spontane Miktion schon vor der ersten Defäkation eintrat, so finde ich das Zusammentreffen von erstmaliger Urin- und Kotentleerung in 45,4 % der Fälle. Dies Verhalten dürfte einmal bei der Gleichartigkeit der Funktion unter physiologischen Bedingungen nicht wunder nehmen, d. h. die spontane Harnentleerung tritt auf Grund physiologischer Mitbewegung bei der Defäkation auf; anderseits wird durch diese Beobachtung die Annahme gestützt, dass bei der Ätiologie der postoperativen Ischurie ähnliche Faktoren mitspielen, wie bei dem Zustandekommen der postoperativen Darmparese.

Unter 72 Fällen, bei denen Cystitis im Anschlusse an postoperative Harnverhaltung beobachtet wurde, trat die erste spontane Miktion 36 mal, d. h. in 50 % der Fälle, am gleichen Tage ein, an dem sich die ersten Anzeichen der Blasenaffektion bemerkbar machten; bei Abrechnung der Fälle, bei denen die Cystitis erst nach Wiederherstellung der normalen Harnfunktion auftrat, stellt sich das Verhältnis sogar auf 56 %. Daraus liesse sich vielleicht der Schluss ziehen, dass der Entzündungsreiz und die dadurch hervorgerufene stärkere Blutzufuhr in analoger Weise auf die motorischen Elemente der Blasenwand wirken, wie die verschiedenen chemischen, intravesikal applizierten Mittel zur Verhütung der Ischurie, z. B. die Borglyzerininjektion nach Baisch.

Endlich sei noch erwähnt, dass wir Cystitis auch relativ häufig bei Frauen auftreten sahen, bei denen post operationem keine Ischurie bestanden hatte, also auch nie der Katheterismus notwendig war. Unter 90 Fällen von Cystitis war 21 mal, d. h. in 23,3 %, vom Operationstage ab spontan Urin gelassen worden. Die Entstehung der Cystitis ist bei diesen Frauen wohl so zu erklären, dass die spontane Miktion nicht immer zu einer vollständigen Entleerung der Blase führte; die allmählich steigende Menge des Residualharnes gibt dann ein günstiges Nährmedium für die bakteriellen Cystitiserreger ab. Dabei kann die spontan entleerte Harnmenge relativ gross sein und dennoch immer noch Resturin in der Blase zurückbleiben: in einem Falle z. B. entwickelte sich die Blase zu einem bis zum Nabel reichenden Tumor, trotzdem 1200—1500 ccm pro die Urin entleert wurde. Meistenteils dürfte die Blase allerdings nicht so starker Ausdehnung fähig sein; das wohlbekannte Bild der Ischuria paradoxa zeigt das Maximum der Dilatationsfähigkeit der Blase an. Über die Art und Weise, wie die Infektion bei diesen nicht katheterisierten Frauen zustande gekommen ist, und über die bakteriologischen Befunde stehen mir leider zu wenig Angaben zur Verfügung.

Immerhin dürfte es interessieren, wie sich die Cystitis bei den nicht katheterisierten Frauen auf die Fälle mit und ohne Blasenfüllung verteilt. Bei obigen 90 Cystitisfällen war 34 mal keine Blasenfüllung vorgenommen, d. h. in 37,8 %, und 56 mal, d. h. in 62,2 %, war die Blase bei der Operation gefüllt worden. Cystitis trat unter den 34 Fällen der ersten Kategorie 5 mal, d. h. in 14,7 %, auf, ohne dass vorher Harnverhaltung bestanden hatte, die die Anwendung des Katheters erfordert hätte; unter den 56 Fällen der zweiten Kategorie 16 mal, d. h. in 28,6 %. Durch diese Zahlen scheint der Gedanke nahegelegt zu werden, dass die Infektion der Blase doch hier und da einmal trotz peinlichster Asepsis bei Ausführung der Blasenfüllung stattgefunden hat; doch glaube ich, dass diese Fälle nur vereinzelt dastehen. Anderseits wird sich dieser Infektionsmodus wohl mit Sicherheit vermeiden lassen, und diese Gefahr dürfte im Vergleich zu den Erfolgen unserer Methode bei Laparotomien kaum in die Wagschale fallen. Ausserdem ist noch zu erwähnen, dass wir durch Beimischung von 10—20 ccm Jodoformemulsion zur Blasenfüllung bei Operationen, die nach obigen Untersuchungen besonders leicht zur Cystitis führen, diese Gefahr wesentlich abschwächen konnten.

IV. Die Ausschaltung toter Räume im Becken durch die künstliche Blasenfüllung.

Wie schon Herr Geheimrat Werth[17, 18] vor 6 Jahren anführte, entsteht nach der Exstirpation von Tumoren am inneren Genitalapparate der Frau, die vollkommen oder auch nur teilweise dem hinteren Beckenraume eingelagert sind, eine Erweiterung und Vertiefung des Douglasschen Raumes, die mancherlei Gefahren in sich birgt. Und zwar betrifft die Kapazitätszunahme dieses Raumes hauptsächlich den unteren, engeren Teil, den Fundus excavationis rectouterinae (vgl. Waldeyer[16]), dessen obere Begrenzung die Plicae rectouterinae bilden. Während dieser physiologisch einen Komplementärraum darstellt, indem die vordere seröse Rektumwand der serösen Wand des oberen Scheidengewölbes und der unteren Fläche der Cervix uteri dicht anliegt, wird er durch Tumoren, die von der hinteren Uteruswand oder von den Adnexen ausgehend in den hinteren Beckenraum hineinragen, entfaltet. Der ganze Douglassche Raum erfährt dadurch eine wesentliche Ausweitung in sagittaler und auch in vertikaler Richtung.

Infolgedessen ist die Möglichkeit gegeben, dass nach der Exstirpation derartiger Tumoren der Fundus excavationis Douglasii eine weite Höhle darstellt, die geeignet ist, bewegliche, intraperitoneal gelegene Organe oder pathologischen Inhalt der Bauchhöhle in sich aufzunehmen, wie dies ja in dem oberen Abschnitt der Exkavation, im Atrium, die Norm ist. Es sammelt sich hier leicht Blut oder Flüssigkeit an, die vor oder während der Operation in die Bauchhöhle ergossen war. Wenn es auch meistenteils gelingt, diese am Schlusse der Operation eventuell in extremer Beckenhochlagerung zu entfernen, so besteht doch immer die Gefahr, dass nachher derartiger Inhalt, der sich etwa noch im oberen Teile der Bauchhöhle befand, in die Exkavation einsickert. Erfahrungsgemäss erfolgt aber die Resorption der Flüssigkeit an dieser Stelle nicht so rasch, als bei der Verteilung im oberen Bauchraum. Diese bleibt also einige Zeit gestaut und bietet so einen ausserordentlich günstigen Nährboden für allenfalls bei der Operation dahin gelangte Keime.

Füllt man nun am Schlusse der Operation die Blase künstlich auf, so nimmt sie den im Becken evtl. entstandenen Raum ein. Vermöge ihrer Ausdehnung in sagittaler Richtung wird der Uterus aufgerichtet und in toto gegen die hintere Beckenwand gedrängt.

Dem Zuge der Cervix folgt das hintere Scheidengewölbe; dieses wird gehoben und seine seröse Wand der Rektumserosa angelegt. Durch die Blasenfüllung werden also durchaus normale Verhältnisse wiederhergestellt; der Douglassche Raum gewinnt wieder seine Eigenschaft als Komplementärraum. Die vordem darin angesammelte Flüssigkeit wird durch die Ausdehnung der Blase nach dem Beckeneingang heraufgehoben und kann, da die Blasenfüllung ja vor vollständigem Verschluss des Peritoneums vorgenommen wird, bei geringer Kopfhochlagerung durch die Bauchwunde nach aussen entleert werden. Auf die gleiche Weise entfernen wir jedesmal am Schlusse der Laparotomie die in die Peritonealhöhle eingedrungene Luft unter seitlicher Kompression des Abdomens.

Fernerhin besteht die Gefahr, dass in den erweiterten unteren Abschnitt des Douglasschen Raumes Dünndarmschlingen einsinken. Der durch diesen Zufall freiwerdende Raum der oberen Bauchhöhle kann alsdann durch Querkolon oder Magen eingenommen werden, die, soweit dies ihre Befestigungen gestatten, nach abwärts verlagert werden. Es entsteht also eine akute Enteroptose, die weiterhin unter Mitwirkung der, evtl. infolge der Operation auftretenden, Darmparese leicht zu einer Abknickung des Darmrohres, zum Ileus, führen kann. Da ausserdem bei Lösung von Adhäsionen im Douglasschen Raume leicht Wundflächen geschaffen werden, deren Überdeckung mit unverletztem Peritoneum nicht möglich ist, so können sich nach der Operation, ebenfalls durch die postoperative Darmparese begünstigt, leicht Verwachsungen zwischen der Wand des Douglasschen Raumes und den eingesunkenen Darmschlingen bilden. Durch Aneinanderlagerung der serösen Wände der Excavatio rectouterina infolge der Blasenfüllung werden nun einerseits die eingesunkenen Därme wieder aus dem Becken herausgehoben, anderseits werden etwa vorhandene wunde Stellen des Douglasperitoneums vor der dauernden Berührung mit den Därmen geschützt. Vielmehr wird eine Verklebung der serösen Vorder- und Hinterwand der Exkavation begünstigt, die allenfalls zu einer Verödung ihres unteren Abschnittes führen kann, als notwendige Folge der Blasenfüllung ist dieser Zustand aber nicht anzusehen. Aus diesen Ausführungen geht als selbstverständlich hervor, dass die Blutstillung bei allen Operationen peinlich exakt sein muss; eine geringe Blutung post operationem würde die Vorteile der Blasenfüllung durch erneute Ausdehnung des Douglasschen Raumes illusorisch machen.

Ferner erleichtert unsere Methode auch die plastische Verwendung der Blasenserosa bei der Peritonisierung eines intraperitoneal zu versorgenden Uterus- oder Adnexstumpfes dadurch, dass durch die künstliche Ausdehnung der Blase sich leicht eine Falte des hinteren Blasenperitoneums zur Deckung des Stumpfes mit heranziehen lässt, ohne dass eine Zerrung der fixierten Peritonealfläche zu befürchten steht. Da ausserdem auch die seitlichen Abschnitte der Blase sich durch die künstliche Füllung stark in sagittaler Richtung ausdehnen, werden auch die seitlichen Partien des Beckenbauchfellsackes von vorn nach hinten zusammengedrängt und zugleich unter Hebung ihres Bodens von oben nach unten verengt bezw. ganz aufgehoben. Ersteres kommt wesentlich bei der Dachbildung nach Tamponade des Douglasschen Raumes nach der Scheide hin zu statten, indem durch die Ausdehnung der Blase sowohl eine Verkleinerung des mit Tampondrainage zu versorgenden Raumes, als auch eine Annäherung der Vorder- und Hinterwand der Excavatio recto-uterina erzielt wird; hierdurch wird die Vereinigung der oberen Wandabschnitte der Exkavation durch Naht wesentlich erleichtert. Weiterhin ist gerade die Ausdehnung der seitlichen Blasenabschnitte bei der Versorgung grösserer Wundhöhlen im Ligamentum latum von Vorteil, die evtl. nach der Entfernung von intraligamentär entwickelten Tumoren zurückbleiben. Durch die Vergrösserung der Blase werden auch derartige Wundräume in sagittaler und vertikaler Richtung verengert, wodurch ihre Ausheilung wesentlich begünstigt wird. Unter Umständen lässt sich auf diese Weise die Tamponade derartiger Räume vermeiden, wenn sich die Blutung vollständig stillen lässt.

Endlich hat sich uns die Blasenfüllung als besonders vorteilhaft bei der Anwendung des von Pfannenstiel[10] angegebenen suprasymphysären Fascienquerschnittes bewährt. Durch die ausgiebige Ablösung der Fascie von der Muskulatur bei dieser Schnittführung bildet sich leicht ein toter Raum zwischen oberflächlicher Fascie und Muskel, der durch Hämatombildung oder Stauung des Wundsekretes Störungen der Wundheilung verursachen kann; hier entstehen leicht subfasciale Abszesse, wie dies von Tiegel[15], Daniel[4], Menge[9] u. a. berichtet worden ist. Durch die Füllung der Blase wird diese Gefahr vermieden, indem ein zwischen Fascie und Muskulatur etwa zurückbleibender Spaltraum aufgehoben wird. Durch die Ausdehnung der Blase wird nämlich der prävesikale Raum verkleinert, und die Bauchdecken erfahren wenigstens in ihrem unteren Abschnitte eine

leichte Kompression von hinten nach vorn, da hier die Recti dicht auf der Harnblase aufliegen, welche den früher vorhandenen Raum ausfüllt. Infolgedessen liegen die einzelnen Schichten der Bauchwand nach Anlegung der Bauchnaht flach aneinander. Ich glaube, dass ausser der peinlichen Asepsis die konsequente Anwendung der Blasenfüllung dazu beigetragen hat, dass an unserer Klinik unter 62 Fällen, bei denen der suprasymphysäre Fascienquerschnitt ausgeführt wurde, nur 2mal ein Bauchdeckenabszess zur Beobachtung kam (vgl. Werth[19]). Beides sind Tuberkulosefälle, bei denen die Gefahr der tuberkulösen Infektion der Wunde überhaupt erhöht ist.

Gegen obige Darstellung liesse sich wohl anführen, dass die durch künstliche Blasenfüllung geschaffenen topographischen Verhältnisse keinen Dauerzustand darstellen. Dagegen ist vor allem zu bedenken, dass gerade die unmittelbar auf den Eingriff folgenden Stunden hindurch die Blasenfüllung ihren günstigen Einfluss geltend macht, falls es nicht in die durch die Blasenfüllung aufgehobenen Räume blutet. Auf andere Weise können sich diese Räume jedenfalls nicht wiederherstellen. Denn auch nach der ersten Miktion ist ja nach Entfernung der Luft aus der Bauchhöhle und nach sorgfältiger Blutstillung kein Medium innerhalb der Peritonealhöhle vorhanden, das die durch die Blasenfüllung versorgten Wundräume wieder entfalten könnte. Im gleichen Sinne, d. h. gegen die Entfaltung derartiger Räume, wirkt auch der Druck der Baucheingeweide auf die Beckenorgane.

Zum Schlusse gestatte ich mir, meinem hochverehrten Chef, Herrn Geheimrat Werth, für die Anregung zu dieser Arbeit und gütige Unterstützung bei derselben meinen ergebenen Dank zu sagen.

Literatur.

1. Baisch, Erfolge in der prophylaktischen Bekämpfung der postoperativen Cystitis. Zentralbl. f. Gyn. 1904, S. 380.

2. Derselbe, Die Prophylaxe der postoperativen Cystitis. Münch. med. Wochenschrift 1903, S. 1628.

3. Derselbe, Bakteriologische und experimentelle Untersuchungen über Cystitis nach gynäkologischen Operationen. Hegars Beiträge z. Geb. u. Gyn. Bd. VIII, S. 297.

4. Daniel, Über den suprasymphysären Fascienquerschnitt nach Pfannenstiel. Zentralbl. f. Gyn. 1902, S. 390.

5. Flatau, Über künstliche Blasenfüllung bei der Laparotomie als Mittel zur Verhütung nachfolgender Harnverhaltung. Inaug.-Diss. Kiel 1899.

6. Fuchs, Zur Alexander-Adamsschen Operation. Zentralbl. f. Gyn. 1905, Nr. 20, p. 613.

7. Gutbrod, Die Vermeidung von Blasenstörungen nach gynäkologischen Operationen. Zentralbl. f. Gyn. 1905, S. 291.

8. Kolischer, Postoperative Cystitis in Women. Am. journ. of obst. 1903, S. 349.

9. Menge, Über den suprasymphysären Fascienquerschnitt nach Pfannenstiel. Monatsschrift f. Geb. u. Gyn. 1903, Bd. 17, S. 1259.

10. Pfannenstiel, Über die Vorteile des suprasymphysären Fascienquerschnittes für die gynäkologischen Köliotomien. Sammlung klin. Vorträge, Neue Folge Nr. 268, 1900.

11. Pforte, Borglyzerin bei Ischurie. Vortrag, gehalten in der Ost- und Westpreussischen Gesellschaft für Gynäkologie. Ref. Monatsschrift f. Geb. und Gyn. 1905, Bd. 21, S. 397.

12. Rosenstein, Ein Doppelkatheter zur Verhütung der Cystitis bei Frauen. Zentralbl. f. Gyn. 1902, S. 569.

13. Derselbe, Zur Prophylaxe der postoperativen Cystitis bei Frauen. Ebenda 1904, S. 865.

14. Taussig, Über postoperative Harnverhaltung und deren Folgen. Münch. med. Wochenschr. 1902, S. 1646.

15. Tiegel, Über die Vorteile des suprasymphysären Fascienquerschnittes nach Pfannenstiel. Inaug.-Diss. Breslau 1901.

16. Waldeyer in Joessel-Waldeyers Lehrbuch der topographisch-chirurg. Anatomie, Bonn 1899.

17. Werth, Über künstliche Blasenfüllung bei der Laparotomie als Mittel zur Verhütung nachfolgender Harnverhaltung. Vortrag, gehalten im Physiol. Verein Kiel 1898. Autoref. Münch. med. Wochenschr. 1898, S. 909.

18. Derselbe, Verhandlungen der Gesellschaft Deutscher Naturforscher und Ärzte, München 1899.

19. Derselbe, Über die Erfolge eines verschärften Wundschutzes bei der gynäkologischen Laparotomie. Sammlung klinischer Vorträge, Neue Folge Nr. 389, 1905.

Aus der Frauenklinik der Universität Tübingen.
Direktor: Prof. Dr. Döderlein.

Bakteriologische Beiträge zur puerperalen Wundinfektion.

Von
Dr. **H. Hellendall**, Assistenzarzt.

II. Teil.[1])

Über die Bedeutung des infizierten Fruchtwassers für Mutter und Kind.

Bei dem Studium der Ursachen für die Gefährdung der Frucht durch Infektionskrankheiten der Mutter während der Schwangerschaft ist bisher vorwiegend die hämatogene Übertragung von Bakterien betont worden. Gewiss verdient die plazentare Infektion in allererster Linie berücksichtigt zu werden, und man ist jetzt berechtigt, zu sagen, dass in einzelnen seltenen Fällen die plazentare Scheidenwand von den Bakterien durchbrochen und damit ein Übertritt in das kindliche Blut, also durch den Nabelstrang in den Fötus, ermöglicht wird.

Der Übergang von Typhusbakterien ist wiederholt beobachtet worden. Eberth, H. W. Freund u. E. Levy, Hildebrandt wiesen Typhusbazillen beim Fötus und in der Plazenta nach. Speier, Dürk u. Etienne konstatierten sie in den fötalen Organen allein, Giglio nur in der Plazenta. Auch die Kokken septischer Prozesse gehen auf den Fötus über. Lebedeff u. Thierry beobachteten Infektion der Frucht nach Erysipel, ersterer beschrieb dabei endokarditische Auflagerungen und eitrige Peritonitis bei einem totgeborenen Fötus. Orth berichtet über einen Fall von Mycosis septica bei einem Neugeborenen, und ähnliche Fälle beobach-

[1]) I. Teil: Untersuchungen über den septischen Abort. Bd. X, Heft 1, Hegars Beiträge.

teten Eberth, Fränkel u. Kiderlen. Bei Cholera wiesen Tizzoni u. Catani, bei Pneumonie Netter u. Birch-Hirschfeld die Bazillen beim Fötus nach. Recurrensspirillen wurden von Spitz u. Albrecht im Blut der Frucht gefunden.

Es gibt aber noch einen anderen Modus, durch den die Bakterien in den Fötus eindringen können, das ist seine Infektion vom Fruchtwasser aus.

Über die Wege, auf denen die Bakterien in das Fruchtwasser eindringen können, liegen bisher nur wenige Untersuchungen vor Simon[1]) hat im Jahre 1889 nach subkutaner Einverleibung von Milzbrandbazillen ihr Einwachsen in das Fruchtwasser hinein von den Eihäuten aus festgestellt. Schmorl[2]) hat im vorigen Jahre den Nachweis des Einbruchs von Tuberkelbazillen in die Fruchthöhle von einem in der Nachbarschaft des Amnion gelegenen tuberkulösen Plazentarherdes aus erbracht. Er hat dann die Ansicht ausgesprochen, dass nunmehr mit der Möglichkeit gerechnet werden müsse, dass der Fötus vom Fruchtwasser aus durch Verschlucken der Tuberkelbazillen eine angeborene Magen-Darm-Tuberkulose oder mesenteriale, bezüglich Halslymphdrüsentuberkulose erwerben könne.

Wenn wir nun die Frage aufwerfen, auf welchen Wegen das Fruchtwasser infiziert werden kann, so sind zunächst, da die Eihöhle von der Uteruswand umschlossen ist, welche in den Tubenöffnungen und in dem Muttermunde Unterbrechungen zeigt, theoretisch drei Möglichkeiten gegeben:

1. von der Scheide aus bei stehender und gesprungener Blase;
2. von der Bauchhöhle aus durch das Lumen der Tube und dann durch die Eihäute hindurch;
3. von der Uteruswand aus.

Dass nach erfolgtem Blasensprung durch Aszendenz und Kontaktinfektion Bakterien in das Fruchtwasser eindringen können, ist festgestellt. Ob auch bei intakten Eihäuten eine Infektion des Fruchtwassers erfolgen kann, ist bisher unbewiesen. Krönig[3]) hält allerdings theoretisch das Durchwandern von Mikroorganismen durch die intakten Eihäute für möglich. Die klinische Erfahrung lehrt, dass bei stehender Blase Fieber und Zersetzung des Frucht-

[1]) Ztschr. f. Geb. u. Gyn. Bd. XVII S. 133.
[2]) Münch. med. Wochenschr. 1904. S. 1677.
[3]) Bakteriol. d. weibl. Genitalkanals II. S. 143.

wassers auftreten kann. Ihm[1]), Lehmann[2]), Charpentier[3]), Briegleb[4]), Lindenthal[5]), Mauriceau, Jencks u. Schuhl[6]) berichten über Fälle, wo der künstliche Blasensprung gemacht wurde und sich übelriechendes Fruchtwasser entleerte.

Ich habe diese Frage experimentell geprüft und zu diesem Zwecke 7 Tierversuche angestellt. Virulente Bakterien (Streptokokken von parametranem Eiter, Staphylococcus aureus von mastitischem Eiter, virulentes Bacterium coli durch künstlichen Ileus am Kaninchen gewonnen) wurden in die Scheide von trächtigen Kaninchen verbracht. Viermal wurde der wundgemachte Scheideneingang verschlossen, dreimal offengelassen. Bei letzteren drei Versuchen wurde das Tier 5—6 Stunden in Morphium-Äther-Narkose aufgespannt erhalten. Bei 5 Versuchen füllte ein Gazetampon die Scheide aus. Nach 12—48 Stunden erfolgte Laparotomie und Totalexstirpation des Uterus. Die Fruchtblasen wurden peritonealwärts beginnend, vaginalwärts aufhörend mit dem Paquelin verschorft und nun entweder punktiert und aspiriert, oder durch Scherenschnitte eröffnet. Das Fruchtwasser wurde in Abstrichpräparaten, Kulturen und Platten untersucht, Uterusquerschnitte nach Weigert und Romanowski ausgeführt. Es hat sich dabei herausgestellt, dass es das Beste ist, will man ein positives Resultat erreichen, ein virulentes, in die Gewebe eindringendes Bakterium mit starker Eigenbewegung zu wählen, und als solches hat sich das Bacterium coli am besten bewährt, welches wir stark virulent durch Unterbindung einer Dünndarmschlinge bei einem Kaninchen nach 2 mal 24 Stunden gewinnen konnten.

Das bakteriologische Ergebnis dieser Untersuchung ist: Bei 4 Fällen (Versuch 5, 7, 8, 9) waren in sämtlichen Fruchtblasen Keime nachzuweisen, bei zweien (Versuch 5, 8) nur spärlich, in einem Falle in den vaginalwärts gelegenen auffallend mehr als in den peritonealwärts befindlichen Fruchtblasen.

Bei 2 Fällen wurde in den vaginalwärts gelegenen Fruchtsäcken ein mehr oder weniger reichlicher Keimgehalt festgestellt, in den peritonealwärts gelegenen ein solcher vermisst (Versuch 6, 10).

---

[1]) Ztschr. f. Geb. u. Gyn. Bd. 52. H. 1. S. 45 u. 46.
[2]) Thèse de Paris 1899.
[3]) Soc. obstétric. et Gyn. de Paris 1894.
[4]) Ztrlbl. f. Gyn. 1892. Nr. 29.
[5]) Mtsschr. f. Geb. u. Gyn. Bd. VII. S. 284.
[6]) Cf. Lehmann l. c.

In einem Falle — das ist der mit Bacterium coli geimpfte — waren die rechten 3 Fruchtsäcke keimhaltig, von den linken 4 waren die 2 tubarwärts gelegenen keimfrei (Versuch 11).

Ein Durchwandern virulenter stark eigenbeweglicher Bakterien durch die intakten Eihäute muss demnach als durchaus möglich angenommen werden.

In 2 Fällen (Versuch 7, 8) konnte an zahlreichen Uterusquerschnitten festgestellt werden, dass die Bakterien innerhalb der decidualen Schleimhautpartie von der Vagina bis zur Tube hinaufwanderten, während sie den Uterusquerschnitt freiliessen. Dies waren Fälle, wo die Vulva verschlossen worden war.

Die Bakterien verbreiten sich also zwischen Uteruswand und Eihäuten aufwärts und dringen durch die Eihäute in das Fruchtwasser.

In 3 Fällen wurde das Herzblut des Muttertieres bakteriologisch untersucht. Es ergab sich 2 mal das Herzblut keimhaltig, einmal bei offengelassener Vulva und Impfung mit Bacterium coli war das Herzblut keimfrei (Versuch 11).

Die Nichtbeteiligung des Herzblutes in diesem letzten Falle beweist also, dass die Infektion der Fruchtblase in diesem Falle auf hämatogenem Wege ausgeschlossen ist. —

Die Frage, ob von der Bauchhöhle aus das Ei und das Fruchtwasser infiziert werden kann, ist bisher noch nicht bakteriologisch geprüft worden. Zu ihrer Entscheidung wurden 6 intraperitoneale Impfungen an trächtigen Kaninchen vorgenommen, darunter 4mal am Ende der Zeit.

Bei den im Anfang trächtigen Tieren konnten die Keime in den Tuben und in den Verbindungsstücken zwischen den trächtigen Anschwellungen der Uterushörner reichlich nachgewiesen werden, nicht aber dagegen in der sie umschliessenden Wandung (Versuch 13, 17).

In den trächtigen Partien konnten 2 mal die Keime in den Eihäuten, im Lumen der Fruchtblase und im Gewebe des Embryo durch Schnittuntersuchung konstatiert werden.

In 2 Fällen vom Ende der Trächtigkeit wurde je eine sukzessive Abnahme des Keimgehaltes der Fruchblasen festgestellt, wenn man sie der Reihe nach von der Bauchhöhle aus in der Richtung nach der Vagina zu punktierte (Versuch 14, 15).

Fünfmal wurde nachgewiesen an verschiedenen Stücken der Uteruswand, dass, während die Bakterien reichlich in der Serosa und in der Schleimhaut gefunden wurden, die ganze Strecke der Wand zwischen Serosa und Schleimhaut, also auch die intramural gelegenen Gefässe bakterienfrei waren (Versuch 13, 14, 15, 16, 17).

Ausserdem mag hervorgehoben werden, dass in einem Falle der fötale Teil der Plazenta bei 3 Plazenten reichlicher mit Bakterien erfüllt war als der materne (Versuch 14).

Aus all dem folgt, dass die Bakterien vom Peritoneum in die Tube eindrangen, in den Eihäuten emporwanderten, diese durchsetzten und in die Fruchtblase gelangten, von wo aus die Infektion des Fötus und der Plazenta statthatte. Jede folgende Fruchtblase wurde dann in derselben Weise von der vorhergehenden infiziert. Gegen eine gleichzeitige Infektion sämtlicher Fruchtblasen vom Blute der Mutter aus spricht vor allem das gänzliche Freibleiben der Uteruswandung, die doch Bakterien enthalten müsste, wenn eine von der Mutter ausgehende plazentare Infektion vorliegt, und ferner das Fehlen von Bakterien im Herzblut des Muttertieres bei Infektion sämtlicher Fruchtblasen.

Diese Untersuchungen bringen eine neue Erklärung für das Absterben der Früchte in Fällen von Perityphlitis.

Die Sterblichkeit der Kinder bei Perityphlitis in der Schwangerschaft ist nach den Berichten von Jarca[1]) u. Pinard[2]) eine sehr hohe. Sie beträgt nach Abrahams 85,7 %. Es liegen jetzt in der Literatur über 110 Fälle von Perityphlitis in der Schwangerschaft vor, und es wird verschiedentlich berichtet, dass die Kinder entweder tot geboren oder in kurzer Zeit nach der Geburt an septischen Erscheinungen zugrunde gegangen sind. König[3]) berichtet von einem Falle von Gemini, wo die beiden Fruchtblasen infiziertss Fruchtwasser enthalten hätten, und Krönig[4]) beschreibt einen solchen Fall mit genauer bakteriologischer Untersuchung. Die Autoren nehmen zur Erklärung der Fruchtwasserinfektion entweder den hämatogenen Weg an, oder sie glauben, wie Krönig, dass vom Uterusquerschnitt aus die Bakterien in die Eihöhle ge-

[1]) Thèse de Paris 1898. L'appendicite pendant la grossesse et les suites de couches.

[2]) Annales de gyn. Bd. 49. 1898. L'appendicite et la puerpéralité.

[3]) Hegars Beitr. Bd. III.

[4]) l. c. p. 107.

langt sind. Krönig fiel es aber schon auf, dass der Querschnitt des Uterus auffallend wenig Bakterien enthielt und frei von entzündlicher Reaktion war. Fellner[1]) hält deshalb den Modus der Überwanderung von Bakterien von der Tube aus für wahrscheinlicher, wie ihn Semb[2]) in einem Falle beweisen konnte. Der Sektionsbefund in seinem Falle (siehe Ztrlbl. f. Gyn. S. 774 1901. T. I) lautete: Abgekapselter perityphlitischer Abzsess von Perforation des Appendix. In der Abszesswand rechte Tube und Ovarium eingebettet. In der Tube pus. Um die Einmündungsstelle im Uterus herum wurde ein talergrosses Stück der Decidua purulent infiltriert und von einem schmutzigen diphtherischen Belag bedeckt gefunden. Die Schleimhaut des Uterus sonst normal. Da kein anderer Weg gefunden wurde, scheint es unzweifelhaft, dass die Infektion hier vom Appendix durch die Tube gewandert ist (Fruchtwasser stinkend, Kind eben abgestorben).

Auch für alle übrigen Formen der Peritonitis, ganz gleich von welchem Organ sie ihren Ausgang nehmen, wird durch diese Untersuchungen die Möglichkeit einer Gefährdung des Kindes in der Schwangerschaft und im Verlaufe der Geburt nahe gelegt, und wenn Gauchery (Thèse de Paris 1903: Etude sur les occlusions intestinales pendant la puerpéralité) von 47 Fällen mit Darmverschluss in der Schwangerschaft mit oder ohne Perforationsperitonitis, mit oder ohne operativen Eingriff berichtet und bei einer mütterlichen Mortalität in 31 Fällen, also von 33 %, eine kindliche Mortalität von 21 Fällen (44 %) feststellt, so ist mit Recht daran zu denken, da doch dieser Krankheitsprozess, wenn er zum Tode führt, auch Peritonitis hervorruft, dass in gleicher Weise wie bei der Perityphlitis eine bakterielle Infektion der Eiblase von der Bauchhöhle aus für die hohe kindliche Mortalität in diesen Fällen ursächliche Bedeutung hat.

Es bleibt noch die Frage zu beantworten, ob von der Uteruswand aus das Fruchtwasser infiziert werden kann, und dabei ist zu trennen, ob eine Infektion von der Plazenta aus oder von den Blutgefässen der Uteruswand aus eintreten kann. Durch 6 intravenöse Injektionen von Bakterien am Kaninchen und eine subkutane Injektion am Hunde ist diese Frage experimentell untersucht worden.

[1]) Die Beziehungen innerer Krankh. z. Schwangersch., Geb. u. Wochenb. S. 109. 1903.

[2]) Cf. Fellner S. 109.

Meine Ergebnisse sind folgende:

1. In sämtlichen Fällen konnte die bakteriologische Untersuchung der einzelnen Fruchtblasen einen mehr oder weniger reichlichen Bakteriengehalt des Fruchtwassers feststellen.

2. Bereits 3 Stunden nach der intravenösen Einverleibung finden sich Bakterien in den Fruchtblasen (Versuch 22). — Nach 12—24 Stunden sind sie massenhaft darin (Versuch 20, 23, 24).

3. Die Uteruswand und ihre Gefässe blieben frei, während gleichzeitig Plazenta und Eihäute reichlich Bakterien enthielten (1 Fall Versuch 20). In diesem Fall ist die Fruchtwasserinfektion von der Plazenta her zu erklären. Oder es wird bei gleichzeitiger Erfüllung der Plazenta und Eihäute mit Bakterien eine weitgehende Bakterieninfiltration der Lymphgefässe der Uteruswand bis an das Peritoneum heran, mit geringer Beteiligung auch der Blutgefässe, konstatiert (2 Fälle Versuch 21, 23). Bei Durchsicht der Präparate gewinnt man den Eindruck, dass auch hier die Eihäute von der Plazenta her infiziert werden, und dass die Infektion der Uteruswand ebenfalls von der Plazenta her abzuleiten ist. Wenn überhaupt, spielt die Infektion der Eiblase von den Gefässen der Uteruswand aus nur eine untergeordnete Rolle. Die Infektion des Fruchtwassers dagegen von der Plazenta her durch die Eihäute stellt eine wichtige, regelmässig wiederkehrende Tatsache dar. Da bei Infektionskrankheiten, bei denen die Erreger ins Blut übergehen, nur selten eine hämatogene Infektion des Fötus bisher nachgewiesen werden konnte, auch manche Widersprüche bei den Untersuchungen dieser Föten bisher unerklärt sind, wie z. B. der Nachweis der Erysipelkokken in den fötalen Organen durch Lebedeff[1]) u. Thierry[2]), denen ihre Feststellung in der Plazenta und den Nabelstranggefässen dabei nicht gelang, so wird es auf Grund dieser Untersuchungen richtig sein, in allen künftigen Fällen dieser Art auf die von der Plazenta her erfolgende Fruchtwasserinfektion zu achten, womöglich bei stehender Blase unter aseptischen Kautelen Fruchtwasser zu aspirieren und bakteriologisch zu verarbeiten, desgleichen bei den Fötusuntersuchungen ein ganz besonderes Augenmerk auf die von dem Respirations- und Digestionstraktus ausgehende Fruchtwasserinfektion zu richten und deshalb den Inhalt dieser Organe bakteriologisch zu prüfen.

---

[1]) Cf. Fellner l. c. p. 241.

[2]) Gaz. méd. de Paris 1890. Erysipel u. Gravidität.

Die Infektion des Fötus von keimhaltigem Fruchtwasser aus haben wir an 13 menschlichen Früchten aus den verschiedensten Zeiten der Schwangerschaft und an 11 nach intraamniotischer Einverleibung von Bakterien bei 4 trächtigen Hunden (Versuch 1, 2, 3, 4) gewonnenen Föten studiert. Auch in einem Falle von intraperitonealer Einverleibung von Bakterien (Versuch 14), wo eine Infektion von 8 Fruchtblasen nachgewiesen werden konnte, wurde an 4 Föten eine Fruchtwasserinfektion verfolgt. Es sind ferner in 2 Fällen von vaginaler Impfung 5 infizierte Föten untersucht worden (Versuch 6, 7). Wir verfügen also ausser den 13 menschlichen Früchten über 20 Fötusuntersuchungen beim Hund und Kaninchen.

Die Resultate, die an den 13 menschlichen Föten durch bakteriologische Sektion möglichst sofort nach der Geburt, kulturelle Prüfung und Schnittuntersuchung gewonnen wurden, sind folgende:

Es wurden in den Organen der menschlichen Föten festgestellt:

1. Gramfeste Stäbchen: bei Fall XXIX Teil I dieser Arbeit.
2. Streptokokken: bei Fall XXXI Teil I dieser Arbeit.
3. Kokken: bei Fall XLIII Teil I dieser Arbeit.
4. Streptokokken: Fötus I.
5. Streptokokken: Fötus II.
6. Gramfeste Stäbchen: Fötus III.
7. Streptokokken: Fötus IV.
8. Stäbchen: Fötus V.
9. Staphylococcus albus, Streptokokken, Stäbchen: Fötus VI.
10. Staphylococcus albus, Stäbchen: Fötus VII.
11. Bacterium coli: Fötus VIII.
12. Streptokokken und gramfeste Stäbchen: Fötus IX.
13. Bacterium coli, gramfeste Stäbchen, Kokken: Fötus X.

Es sind also bei den 13 menschlichen Föten 5 mal Streptokokken, 2 mal Staphylococcus albus, 3 mal gramfeste Stäbchen, 2 mal Bacterium coli, 3 mal andere Stäbchen gefunden worden.

Der Nachweis von Bakterien gelang 9 mal, gleichzeitig am Respirations- und Digestionstractus (Fall XXXI, XLIII Teil I, Fötus I, II, VI, VII, VIII, IX, X), darunter überwiegt die Bakterienansammlung 3 mal am Respirationstractus (Fall XXIX, XLIII, Fötus IX), 2 mal am Digestionstractus (Fötus VII u. X). Ein alleiniges Vorkommen von Bakterien im Digestionstractus wurde nicht konstatiert, wohl aber ein solches 2 mal am Respirationstractus (Fötus IV u. V).

Eine Bevorzugung der saprophytischen Bakterien für den Darm, wie es Krönig[1]) behauptet, welcher ähnliche Untersuchungen an 14 menschlichen Föten vorgenommen hat, konnte nicht beobachtet werden. Vielmehr wurden unter 13 Fällen 5 mal reichlich Streptokokken im Magen-Darmkanal gefunden (Fall XXXI, Teil I, Fötus II, IV, VI, IX).

Wenn die Bakterien sich im Digestionstractus fanden, so waren sie in der Mundhöhle, im Ösophagus, im Magen und Dünndarm vorhanden, und wenn wir sie im Respirationstractus feststellten, so wurden sie in der Nasenhöhle, im Kehlkopf, in der Trachea, in den Alveolengängen bis in die Alveolen hinein konstatiert.

In 5 Fällen (Fall XXIX, XLIII Teil I, Fötus I, II, IX) waren die Alveolen erweitert, in einem sehr ausgesprochen (F. IX). wo es sich um einen durch Nabelschnurvorfall intrauterin erzeugten Erstickungstod gehandelt hat.

Es kann also durch intrauterine Atmung eine Aspiration septischen Fruchtwassers eintreten. Die Ansicht Veits[2]). dass die Kinder bei infiziertem Fruchtwasser an Fäulnisgasen, die sie vorzeitig eingeatmet hätten, zugrunde gehen, dürfte demnach nicht richtig sein. Wenn Veit u. Hammer[3]) betonen, dass der Obduktionsbefund in diesen Fällen negativ ausfiel, so erklärt sich dies wohl aus dem Mangel einer bakteriologischen Sektion.

In 3 Fällen (Fötus VII, VIII und X), bei denen eine deutliche Alveolenerweiterung fehlte, bleibt, umsomehr, als in zweien dieser mazerierte Früchte vorlagen, zur Erklärung des Bakterienbefundes in den Lungen nur eine Spontanimmigration der Keime übrig (Fötus VIII u. X).

In den Magen-Darmkanal können die Bakterien durch den Schluckakt des Fötus gelangen, der ja als solcher durch andere Untersuchungen bewiesen ist. Sie können aber auch in die Verdauungswege spontan einwandern, wofür einmal spricht, dass sie bei mazerierten Früchten in ihnen nachzuweisen sind, was aber auch andererseits gestützt wird durch die Tatsache, dass bei bakterienfreiem Dickdarm die Keime im Rektum gefunden wurden (Fötus VIII u. X).

Es kann also durch Verschlucken des Fruchtwassers, durch vorzeitige Atmung und durch spontane Immigration

[1]) l. c. u. Centralbl. f. Gyn., Bd. XVIII, pag. 749.

[2]) Münch. med. Wochenschr. 1904, Nr. 38.

[3]) Zeitschr. f. Geb. u. Gyn. 1903, pag. 218.

der Bakterien in die Körperöffnungen (Mund, Nase, Mastdarm) eine Einwanderung von Keimen in den Fötus erfolgen.

Bei den untersuchten 13 Föten wurde eine Allgemeininfektion der Frucht 4 mal konstatiert (Fall XXIX, XXXI Teil I, Fötus III und XIII). Dabei waren die Bakterien in den Lungen und im Herzen nachweisbar, während sie in den Gefässen der Magen-Darmwand fehlten, obgleich sie das Darmlumen erfüllten.

In Fällen also, wo eine Allgemeininfektion eintritt, ist ihre Entstehung im allgemeinen von den Lungen abzuleiten. Diese Ansicht hat auch Krönig ausgesprochen. In dieser Beziehung ist Fötus III ganz besonders interessant, weil es sich bei ihm um eine Gassepsis gehandelt hat, durch die eine siebförmige Durchlöcherung der Parenchymgewebe zustande gekommen ist, wodurch die Organe ein charakteristisches Aussehen gewonnen haben. Auch mag an dieser Stelle an Fall XLIV Teil I dieser Arbeit S. 21 (Hegars Beiträge B. X, H. 1) erinnert werden, in dem eine Kokkenembolie der Plazentargefässe festgestellt wurde, deren Entstehung wir, wie Krönig in seinem Falle, durch Allgemeininfektion vom Herzen des Fötus aus erklärt haben.

Eine Infektion vom Querschnitt des Nabelstrangs aus konnte in unseren Fällen nicht beobachtet werden. Die Bakterien drangen wohl in die Amnionoberfläche des Nabelstrangs ein, wurden auch gelegentlich in geringer Tiefe im Gewebe gefunden (6 mal Fall XXIX Teil I, Fötus I, III, IV, VIII, IX), aber eine Bedeutung als Entstehungsursache für die Allgemeininfektion des Fötus können wir mit Krönig dieser Nabelstranginfektion, wenigstens auf Grund obiger Fälle, nicht beimessen.

Ich habe die Fruchtwasserinfektion auch experimentell studiert, dadurch, dass ich bei 4 trächtigen Hunden, nachdem ich die Laparotomie gemacht, in dem vorgewälzten Uterus an verschiedenen Stellen die Fruchtblasen punktierte und in sie ein bis zwei ccm einer bakterienhaltigen Bouillon einspritzte. Nachdem der Stichkanal mit Kollodium verschlossen war, wurde der Uterus versenkt und der Bauchschnitt genäht.

Das Ergebnis dieser Versuche war:

In 3 Fällen (Versuch 1, 3, 4) wurden nach nicht ganz 2 mal 24 Stunden die Föten tot, meist vom Fruchtsack umschlossen, aus-

gestossen. In einem Falle (Versuch 2) wurden 3 lebende Föten geboren, die nach 2 Tagen zugrunde gingen, ein vierter Fötus kam tot zur Welt.

Die 7 Föten der Versuche 1, 3, 4 sind sämtlich an allgemeiner Sepsis gestorben. Der Respirations- und Digestionstractus sind in derselben Weise von Bakterien erfüllt, wie bei den menschlichen Früchten. Die Lungenalveolen waren bei 4 Föten erweitert, während bei dreien eine Erweiterung nicht deutlich war. Bei dreien waren in den Lungengefässen Bakterien vorhanden, was besonders bei Versuch 3 F. II hervortrat. Im Rektum waren die Bakterien bei keimfreiem Dickdarm bei 3 Föten nachzuweisen. Der Querschnitt des Nabelstrangs war bei zweien frei von Bakterien, bei dreien waren die Saftspalten und bei zweien die Oberfläche, der Querschnitt und die Gefässlumina von Bakterien erfüllt (namentlich bei Versuch 3 F. II).

Die gleichen Resultate geben die Befunde, die wir bei infiziertem Fruchtwasser an 5 Föten bei Versuch 6 und 7 nach vaginaler Einverleibung von Bakterien und an 4 Früchten bei Versuch 14 nach intraperitonealer Injektion von Bakterien gewonnen haben. Es soll hier jedoch noch besonders hervorgehoben werden, dass an den 4 Früchten von Versuch 14 die dichte Bakterienansammlung in den subamniotischen Saftkanälen des Nabelstrangs auffiel, dessen Gefässe freigeblieben waren.

Durch diese Untersuchungen, namentlich die Mastdarmbefunde, erfährt die Anschauung von der spontanen Einwanderung der Keime eine Stütze. Damit stimmt gut überein, dass Schild[1]), der bei 50 Neugeborenen den Rektuminhalt bakteriologisch untersucht hat, zu dem Resultate kommt, dass die Eingangspforte für die Bakterien des Neugeborenen der Mund und der Mastdarm sind, und dass beim Kinde eine Infektion per anum mit pathogenen Keimen möglich sei.

Es deuten ferner die Nabelstranguntersuchungen auf die Möglichkeit hin, dass bei infiziertem Fruchtwasser auch bei menschlichen Föten gelegentlich der ganze Querschnitt des Nabelstrangs infiziert werden kann, was natürlich für post partum sich vom Nabel aus entwickelnde Infektionskrankheiten des Kindes ätiologisch von Bedeutung werden könnte.

Es ist somit auch **experimentell** der Beweis erbracht, dass eine Bakterieneinwanderung in den Fötus vom Re-

[1]) Zeitschr. f. Hygiene 1894, Bd. XIX, pag. 129.

spirationstractus, vom Digestionstractus und vom Querschnitt des Nabelstrangs aus erfolgen kann, und es zeigt sich auch experimentell die Lunge als Haupteingangspforte der allgemeinen Sepsis.

In dem Falle (Versuch 2), wo 3 lebende und 1 toter Fötus geworfen wurden, starben von den lebend geborenen einer an Bronchopneumonie und 2 an allgemeiner Sepsis mit Bronchopneumonie. Bei den beiden ersteren trat eine starke bakterielle Invasion des Magendarmtractus hervor, wobei die Erfüllung der Mesenterialgefässe mit Bakterien auffiel, so dass man zu der Annahme berechtigt ist, dass auch gelegentlich vom Darm aus eine Allgemeininfektion des Fötus stattfinden kann.

Bei intraamniotischer Infektion kann also der Fötus intrauterin oder post partum absterben. Die Ursache des post partum eintretenden Todes ist entweder eine reine bakterielle Bronchopneumonie oder eine allgemeine Sepsis mit Bronchopneumonie. Auch eine Allgemeininfektion, die vom Darm ausgeht, ist möglich.

Der Nachweis von bronchopneumonischen Herden bei gleichzeitiger allgemeiner Sepsis der post partum abgestorbenen Früchte stimmt mit den Berichten derjenigen Autoren überein, die bei Tod der Neugeborenen in den ersten Lebenstagen im Anschluss an eine Infektion des Fruchtwassers den gleichen Befund erheben konnten. Einschlägige Fälle ohne bakteriologische Untersuchung teilten Küstner[1]) und Demelin[2]) mit. Letzterer beobachtete unter 20 Fällen mit üblriechendem Fruchtwasser 5 kranke und 4 teils intra partum, teils post partum gestorbene Kinder. Die 4 von Silbermann[3]) und die 5 von Geyl[4]) publizierten Fälle werden von Runge[5]) beanstandet. Mir scheint jedoch auf die fehlende Nabelgefässuntersuchung von ihm ein allzugrosses Gewicht bei Beurteilung dieser Fälle gelegt zu werden. Auch über eine vom Darm ausgehende Erkrankung des Fötus infolge Fruchtwasserinfektion sind Beobachtungen in der Literatur niedergelegt. So berichtet Baron[6]) über 3 Fälle von Brechdurchfall im Anschluss an eine Geburt mit übelriechendem Fruchtwasser.

[1]) Arch. f. Gyn. Bd. XI. 1877. p. 256 u. Med. Wchschr. 1893.
[2]) Arch. de gyn. et de tocol. Bd. XXIII. 1896. p. 679.
[3]) Arch. f. klin. Med. Bd. XXXIV. 1884. p. 334.
[4]) Arch. f. Gyn. Bd. XV. 1880. p. 884.
[5]) Krankh. d. ersten Lebenstage. 1893. p. 129.
[6]) Thèse de Paris 1898.

In einem Fall trat der Tod ein, in einem anderen erholte sich das Kind, und in einem dritten blieb eine Schwäche des Darmkanals während eines Jahres bestehen. Beobachtungen dieser Art mit gleichzeitiger genauer bakteriologischer Untersuchung des Fötus, mit oder ohne Fruchtwasserbefund, liegen vor von Demelin (l. c.), Orlowski[1]), Legry u. Dubrosay[2]), Krönig[3]), so dass auf Grund namentlich dieser letzteren Untersuchungen ein Zusammenhang zwischen post partum-Erkrankungen des Neugeborenen und Fruchtwasserinfektionen nicht mehr geleugnet werden kann.

Demelin berichtet von einem Fall, wo wegen übelriechenden Fruchtwassers unter der Geburt Forceps angelegt wurde. Das Kind kam schwer asphyktisch; es wurde wiederbelebt. Nach 52 Stunden starb es unter den Erscheinungen des Ikterus. Es fand sich Pleuropneumonie auf beiden Seiten. In den pneumonischen Herden und im Herzblut wurden Kokken nachgewiesen.

Orlowskis Fall ist folgender: Übelriechendes Fruchtwasser unter der Geburt, deswegen Forceps. Das Kind kam schwer asphyktisch. Es erholte sich aber. Am dritten Tage trat blutiges Erbrechen ein. Am vierten Tage Exitus. Die Sektion ergibt: Blut in der Bauchhöhle und Bronchopneumonie. Bacterium coli, Streptokokken und Staphylokokken in der Lunge, Bacterium coli in der Nabelvene.

Legry u. Dubrosay teilen folgende Beobachtung mit: Übelriechender Ausfluss unter der Geburt. Der Fötus kam schwer asphyktisch und spontan. Er wird wiederbelebt, stirbt aber unter Fieber und schwerem Ikterus 2 Tage später. Die Sektion ergibt Pleuropneumonie. In der Pleurahöhle und in den pneumonischen Herden: Streptokokken.

Krönigs Fälle sind folgende:

1. Fall: T. 39,7 während der Geburt. Forceps. Das Kind ist asphyktisch. Es stirbt 18 Stunden post partum. Der Magen-Darmkanal ist sehr aufgetrieben. Aus Magen, Dünndarm und Lunge werden massenhaft gasbildende Bazillen gezüchtet, aus dem Fruchtwasser, das während der Geburt abgenommen wurde, im wesentlichen Bacterium coli und eine Diplokokkenart.

2. Fall: T. 39, 8 während der Geburt. Spontangeburt. Das Kind stirbt nach 12 Stunden an septischer Pneumonie beider Unter-

[1]) Thèse de Paris 1896 97.

[2]) Arch. de tocol. 1894. Bd. XXXI u. Presse méd. 1894.

[3]) l. c. Teil II. p. 106. Fall III, p. 113. Fall I.

lappen. Im Herzblut und in den pneumonischen Lungenpartien Streptokokken. Im Fruchtwasser Streptokokken.

Demgegenüber will es nichts besagen, wenn gelegentlich Kinder die Fruchtwasserzersetzung glücklich überstehen, wofür Runge (l. c.) zwei Belege gegeben hat. Ihm berichtet, dass unter 210 Kindern, die bei Fieber intra partum geboren wurden, 36 an den Folgen der Infektion allein zugrunde gegangen sind. Unter seinen Fällen waren 15 Kinder, die an der Tympania uteri starben, bei 13 anderen war stinkender Ausfluss konstatiert, bei den übrigen 8 Kindern fehlte die stinkende Zersetzung. Er hatte 18% kindliche Mortalität infolge von Infektion. Winter fand an seinem Material 22% und Krönig 43%. Bei 44 Fällen unserer Klinik von Fieber in der Geburt infolge von Fruchtwasserinfektion sind 8 Kinder den Folgen der Infektion erlegen (19%), darunter sind 3 an putrider Intoxikation gestorben. Von den 12 Kindern, welche das Fieber unter der Geburt überlebten, starben 2, bei denen allerdings ihre Unreife mit in die Wagschale fällt. Ihr Fruchtwasser war übelriechend. Eine bakteriologische Untersuchung dieser Kinder ist nicht ausgeführt worden. Von 10 Kindern, die am Leben blieben, wurden 6 in gutem Zustand entlassen, 4 hatten eine erhebliche Gewichtsabnahme zu verzeichnen (60, 100, 270, 350). Ein Kind, in dessen übelriechendem Fruchtwasser sich Staphylococcus albus und gramfeste Stäbchen hatten nachweisen lassen, erkrankte in den ersten Lebenstagen an Fieber und Durchfall, erholte sich aber wieder, musste jedoch am 17. Tage mit einer Gewichtsabnahme von 270 g entlassen werden. Eine Beziehung der Erkrankung des Kindes zur Fruchtwasserzersetzung liegt hier sehr nahe. Bei 4 Kindern, die die Geburt überlebten, wurde übelriechendes Fruchtwasser konstatiert. 2 Kinder starben.

Die 4 Fälle sind folgende:

1. Fall: K. 39 J. VII. p. 8. Schwangerschaftsmonat. Dauer der Geburt 14½ St. Spontaner Verlauf. T. 38,5 während der Geburt. Übelriechender Ausfluss, 9 Tage leichtes Fieber nach der Geburt. Gewichtsabnahme des Kindes am 14. Tage um 100 g Fruchtwasseruntersuchung: Streptokokken.

2. Fall: B. 24 J. II. p. 8. Schwangerschaftsmonat. II. Schädellage. Kind lebt und ist klein. Vorzeitiger Blasensprung, 2 Tage ante partum. Spontangeburt. Hand neben dem Kopf. T. 37,5 in der Geburt. Das Ei riecht übel. An die Geburt anschliessend

7tägiges subfebriles Wochenbett. Lochien: Streptokokken. Kind lebt. 1460 g. Stirbt am 4. Tage.

3. Fall: Sch. 38 J. XV. p. 8. Monat. I. Schädellage. Kind lebt. Vorzeitiger Blasensprung, 4 Tage vor dem Wehenbeginn. Übelriechender Fruchtwasserabfluss. Spontaner Verlauf. T. 38,6 in der Geburt, dann Abfall zur Norm. Das Kind, welches 2000 g wog, starb am 10. Tage mit 1000 g Gewichtsabnahme.

4. Fall: K. T. 37,8 in der Geburt. Vorzeitiger Blasensprung. Fruchtwasser stinkend, deswegen Forceps. Im Fruchtwasser Staphylococcus albus und gramfeste Stäbchen. Das Kind erkrankte wenige Tage nach der Geburt unter Fieber und Durchfall, wurde aber am 17. Tage gebessert, jedoch mit — 270 g des Anfangsgewichtes entlassen.

Die Fruchtwasserinfektion des Fötus kann nach Demelin (l. c. p. 129) in 6 Formen in die Erscheinung treten:

1. Forme cutanée (erytème en placard).
2. Forme suppurative (abscès, ophthalmies, otites suppurées).
3. Forme ombilicale (omphalite suppurée, phlébite, erysipèle).
4. Forme hépatique (ictères graves).
5. Forme digestive (vomissements, selles fétides, infection gastro-intestinale).
6. Forme respiratoire (rhinite, bronchopneumonie).

Inwieweit diese Einteilung ihre Berechtigung hat, werden weitere Beobachtungen zu lehren haben.

Aus diesen Mitteilungen geht hervor, dass man bei allen fieberhaften Prozessen unter der Geburt an eine Infektion des Fruchtwassers denken muss, die entweder auf dem Blut- und Lymphwege oder von der Bauchhöhle oder von der Scheide aus zustande kommen kann. Vielleicht ist es späteren Untersuchungen vorbehalten, für die Pathologie der ersten Lebenstage noch weitere Aufschlüsse in dieser Richtung zu erhalten. Sicher dürfte schon jetzt sein, dass die Ansicht Runges (l. c. p. 136), welcher die Infektion durch Aspiration infektiöser Sekrete als einen zwar wahrscheinlichen, aber jedenfalls höchst seltenen Vorgang anspricht, nicht richtig ist; wenn wir nur immer bei stattgehabtem Fieber unter der Geburt auf das Befinden des Kindes unser sorgfältiges Augenmerk richten, dürfte es wahrscheinlich sein, dass leichtere Störungen mehr als bisher auffallen werden, und es steht zu hoffen. dass in ernsteren Erkrankungsfällen eine genauere bakteriologische Untersuchung der Kinder, falls solche ad exitum kommen, sofern man gleichzeitig

Fruchtwasser unter der Geburt abgenommen und bakteriologisch geprüft hat, manchen dunklen Punkt in den Krankheiten der ersten Lebenstage erhellen wird.

Aber auch für die Mutter ist die Infektion des Fruchtwassers, wie sie im Fieber innerhalb der Geburt zum Ausdruck kommt, von grosser Bedeutung.

Fieber unter der Geburt, worunter wir Temperatursteigerungen von 37,7 im Rectum an aufwärts verstehen, fassen wir jetzt allgemein, wenn wir von den akzidentellen Erkrankungen, in der Regel also Infektionskrankheiten, absehen, als die Folge der Einwirkung von Bakterien auf den mütterlichen Organismus auf, die entweder durch Aszendenz oder durch Ausseninfektion von der Scheide aus in die Gebärmutter gelangt sind. Temperatursteigerungen in der Geburt, die nach Glöckner und Winter durch die erhebliche Muskelarbeit der Wehentätigkeit zustande kommen sollten, können nach den Untersuchungen Krönigs nicht mehr anerkannt werden. Es stellt sich für jeden, der sich mit Fieber während der Geburt bakteriologisch beschäftigt, klar heraus, dass wir, wenn wir nur das Fruchtwasser oder auch die Plazenta und den Fötus in dieser Richtung untersuchen wollen, auch bei leichten Temperatursteigerungen, wie 37,7 u. 37,8, einen positiven bakteriellen Befund, auch den von Streptokokken, erheben können. Für Fälle aber, bei welchen eine solche Untersuchung negativ ausfällt, müssen wir eine andere Ätiologie ausfindig machen und sind auch, wenn wir den Allgemeinzustand genau prüfen, dazu im Stande. Das Fieber in der Geburt, soweit es auf Wundinfektion beruht und nicht auf akzidentelle Erkrankungen zurückgeht, bedarf also, will man wissenschaftlich sich mit ihm beschäftigen, der bakteriologischen Grundlage, und Arbeiten, bei denen diese fehlt, können doch in Bezug auf Schlussfolgerungen, die aus ihnen abgeleitet werden, nur mit einer gewissen Einschränkung berücksichtigt werden. Dieser Gesichtspunkt ist namentlich von Döderlein[1]) für das Fieber im Wochenbett hervorgehoben worden, gilt aber auch ganz besonders für das Fieber in der Geburt.

Was die bakteriologische Untersuchung bei Fieber unter der Geburt betrifft, so ist jedenfalls die Methode der Entnahme von Fruchtwasser unter der Geburt und dessen bakteriologische Ver-

[1]) Zur Entstehung und Verhütung des Puerperalfiebers. Verh. d. deutsch. Ges. f. Gyn., pag. 563.

arbeitung die am meisten einwandfreie. Weniger ist dies, aber doch durchaus berücksichtigenswert, die bakteriologische Sektion des totgeborenen Fötus und die kulturelle Untersuchung der steril aufgefangenen Plazenta. Als vierte Methode möchte ich die Uteruslochienuntersuchung nach Döderlein in den ersten Tagen nach der Geburt anführen. Krönig[1]) hat nachgewiesen, dass das Ergebnis der Lochienuntersuchung mit dem der Fruchtwasseruntersuchung übereinzustimmen pflegt, was ich durch meine Resultate bestätigen konnte. Krönig nimmt mit Recht an, dass in diesen Fällen Fieber in der Geburt und Fieber im Wochenbett durch dieselben Bakterien ausgelöst werden. Ich möchte auch daraus ableiten, dass bei fehlender Fruchtwasseruntersuchung der Lochienbefund denjenigen Bakterien entspricht, die das Fieber in der Geburt hervorgerufen haben. Ich werde demnach für meine nachfolgenden Erörterungen auch diejenigen Fieberfälle in der Geburt mit zugrunde legen, in denen ich nur über eine Lochienuntersuchung verfüge.

Von 88 Fällen von Fieber in der Geburt will ich nur 46 berücksichtigen, indem ich 8 Beobachtungen, wo aus akzidenteller Ursache Fieber auftrat (Typhus 1 mal, Gesichtserysipel 1 mal, Cystitis und Pyelitis 1 mal, Nephritis 1 mal, Icterus gravis 1 mal, Lungenerkrankung 3 mal), 28 Fälle ohne bakteriologische Untersuchung und 6 mit negativem bakteriologischem Befund ausschliesse. In diesen 46 Fällen wurde 10 mal das Fruchtwasser, 14 mal die Plazenta und 14 mal der Fötus bakteriologisch geprüft. In 14 Fällen stimmte der Fruchtwasserbefund mit dem Lochienbefund im Wochenbett überein. In 2 Fällen waren die Lochien steril, während der Fruchtwasserbefund positiv war. 21 mal wurde nur eine Lochienuntersuchung im Wochenbett ausgeführt.

Als wichtigstes ätiologisches Moment für Fieber intra partum wird übereinstimmend von den Autoren, namentlich von Ihm[2]), der vorzeitige Blasensprung angeführt, auf den in letzter Linie alle ursächlichen Faktoren zurückgehen. Diese Anschauung wird durch die Übersicht unserer Fälle bestätigt. Unter 46 Fällen ist 25 mal vorzeitiger Blasensprung angegeben, bei 11 fehlt über Blasensprung jede Angabe, und von den übrigen 10 wurde bei 5 vorzeitig die Blase künstlich gesprengt, und 5 mal wurde bei Placenta praevia behufs kombinierter Wendung die Plazenta und damit die Blase

[1]) Bakt. des weibl. Genitalkanals Teil II, pag. 153 und Centralbl. f. Gyn. Bd. 18, S. 749.

[2]) Zeitschr. f. Geb. u. Gyn. 1904, Bd. 52, Heft 1, pag. 30.

durchbohrt. In 29 Fällen trat Fieber nach dem Blasensprung auf, in den übrigen 6 war das Fieber in 5 Fällen bei Placenta praevia und in 1 Falle von Gesichtserysipel und allgemeiner Sepsis schon vor dem Blasensprung vorhanden.

Diejenigen Faktoren, welche erfahrungsgemäss den spontanen vorzeitigen Blasensprung bedingen, waren denn auch unter diesen 25 Fällen in ansehnlicher Anzahl vertreten. 8 mal konstatierten wir enges Becken [einfach plattes Becken conj. 10 (2 mal), conj. 6,2 (1 mal), rhachitisch plattes Becken conj. 8 (1 mal), allgemein verengtes Becken conj. 9, 3., 9., 7, 6., 7, 4], 9 mal fehlerhafte Lage des Kindes ohne enges Becken [Vorderhauptslage (1 mal), Handvorfall neben dem Kopf (1 mal)], Fusslage (3 mal), Steisslage (1 mal), Querlage (3 mal), 4 mal fehlerhafte Lage des Kindes mit engem Becken (Fusslage 1 mal, Querlage 1 mal). Becken und Lage waren bei 2 Fällen normal.

Die Blase sprang entweder bereits vor den Wehen (10 mal), oder nach dem Wehenbeginn vor Eröffnung des Muttermundes (12 mal).

Der Zeitraum in den Fällen, wo der Blasensprung vor Einsetzen der Wehen erfolgte, bis zum Beginn der Geburt erstreckte sich über 6 Stunden bis zu 4 Wochen [6, $8^1/_2$, 11, 16 Stunden (2 mal), 2, 4, 5 Tage (2 mal), 4 Wochen], und die Zeit vom Blasensprung in diesen Fällen bis zum Ende der Geburt dauerte $7^1/_2$, 17, 20, $28^1/_2$, 38, 53, 55, 103 Stunden, 6 Tage, 12 Tage, 4 Wochen und 17 Stunden.

Beim vorzeitigen Blasensprung nach Einsetzen der Wehen dauerte es vom Beginn der Wehen bis zum Blasensprung 9—72 Stunden und vom Blasensprung bis zum Ende der Geburt in diesen Fällen $7^1/_2$ Stunden bis 6 Tage [$7^1/_2$, 11, 13, $16^1/_2$ (2 mal), 20, 35, 48, 52, 53, 55 Stunden, $3^1/_2$ Tage, 6 Tage]. Es lässt sich also konstatieren, dass in diesen Fällen eine ungewöhnlich lange Zeit sowohl vom Blasensprung bis zum Einsetzen der Wehen als nach seinem Eintritt bis zum definitiven Ende der Geburt verstrich, wodurch für die Entwicklung von Bakterien, sei es, dass sie aszendieren, oder durch Ausseninfektion in die Eihöhle gelangen, wozu ja infolge der langen Dauer der Geburt durch häufige Untersuchung und vergebliche operative Versuche Gelegenheit gegeben ist, denkbar günstige Chancen geboten sind.

Wenn wir also in dem vorzeitigen Blasensprung das eine Hauptmoment für die Entstehung des Fiebers in der Geburt erkennen, so kann dies natürlich nur insofern gelten, als damit eben die Gelegen-

heit zum Eindringen der Bakterien gegeben ist. Bei den Fällen, in denen wiederholte innere Untersuchungen durch die auswärtige Hebamme und vergebliche operative Eingriffe des erstbehandelnden Arztes stattgefunden haben, müssen wir mit einer Ausseninfektion rechnen. Es stellt sich nun heraus, dass in unseren Fällen von vorzeitigem Blasensprung ausserhalb der Klinik vorausgingen: 1) einmalige oder wiederholte Untersuchungen durch die Hebamme (5 mal); 2) wiederholte Untersuchungen durch die auswärtige Hebamme und den Arzt (6 mal); 3) wiederholte Untersuchungen und operative Eingriffe durch die Hebamme oder den auswärtigen Arzt (10 mal): a) Tamponade durch die Hebamme 1 mal, b) Katheterisierung 1 mal, c) Tamponade durch den Arzt 3 mal, d) erfolglose Zangenversuche durch den Arzt 1 mal, e) ein- oder mehrfacher Wendungsversuch durch den Arzt 2 mal, f) ein Wendungs- und ein Dekapitationsversuch 1 mal, g) eine Blasensprengung durch die Hebamme, ein Wendungs- und ein mehrfacher (10 mal) Zangenversuch durch den Arzt 1 mal. In 21 von 25 Fällen mit vorzeitigem Blasensprung müssen wir also eine Ausseninfektion annehmen.

Bei vorzeitigem Blasensprung ging auswärts keinerlei Berührung 4 mal voraus. Da die Temperatursteigerung beim Eintritt in die Klinik konstatiert wurde, so sind wir in diesen 4 Fällen zur Annahme einer Aszendenz der Keime berechtigt.

Stellen wir weiter fest, wie oft überhaupt unter den 44 Fällen Untersuchungen, Manipulationen und operative Entbindungsversuche ausserhalb der Klinik stattgefunden haben, so ergeben sich 18 mal mehr oder weniger häufige Untersuchungen durch Arzt und Hebamme und 17 mal operative Eingriffe. 7 Fälle waren auswärts gar nicht berührt worden. Im ganzen können wir also nur 7 Fälle aussondern, bei denen eine Aszendenzinfektion wahrscheinlich ist.

Die Ausseninfektion spielt also beim Fieber intra partum eine weit grössere Rolle als die Aszendenzinfektion.

Aber auch bei stehender Blase kann Fieber intra partum eintreten. Fieber bei stehender Blase ist nicht ganz so selten. Die darüber in der Literatur mitgeteilten Fälle sind nicht einwandsfrei. Für sie muss ganz besonders verlangt werden, dass ein positiver bakteriologischer Nachweis erbracht wird, oder dass wenigstens beim Blasensprung die sichere Beobachtung gemacht wurde, dass übelriechendes Fruchtwasser sich entleerte. Ihm (l. c.) berichtet 16 Fälle von Fieber bei stehender Blase, bei denen die Temperatur-

steigerung aus einer anderen Ursache im Körper der Kreissenden sich nicht erklären liess, und 6 Fälle von Fieber bei stehender Blase bei Placenta praevia. Nur in zweien seiner Fälle war das beim Blasensprung sich entleerende Fruchtwasser übelriechend. Eine bakteriologische Untersuchung bringt er nicht. Lehmann, Charpentier, Lindenthal[1]) teilen Fälle mit, wo beim künstlichen Blasensprung übelriechendes Fruchtwasser sich entleerte. Wir verfügen über 7 Fälle von Fieber bei stehender Blase, darunter 5 bei Placenta praevia mit positivem Lochienbefund im Wochenbett. Von den übrigen 2 ist einer mit positivem Lochienbefund, und bei dem zweiten, ohne bakteriologisches Resultat, entleerte sich übelriechendes Fruchtwasser mit dem Blasensprung.

Wenn nun durch meine Versuche die Tatsache einer bakteriellen Infektion der Eihöhle bei intakter Eiblase experimentell erwiesen ist, so ist es zusammen mit den berichteten klinischen Erfahrungen demnach nicht mehr zweifelhaft, dass, wie Gebhard es bereits behauptet und Krönig es für theoretisch zulässig erklärt hat, ausnahmsweise ein Durchwandern der Mikroorganismen durch die intakten Eihäute stattfinden kann. Ein hoher unbemerkter Blasensprung braucht nicht mehr angenommen zu werden. Wenn diese Erklärung für die nicht mit Placenta praevia komplizierten Fälle von Fieber bei stehender Blase gilt, so liegt doch bei den Beobachtungen bei Placenta praevia, die in der Regel, wenn Fieber bestand, tamponiert eingeliefert waren, es näher, dass die Bakterien durch die Plazenta eindringen und, in die mütterlichen Bluträume gelangt, hier ihre infizierende Wirkung entfalten. Der positive bakteriologische Befund der Fruchtwasseruntersuchung bei stehender Blase beim Menschen in Fällen von Fieber in der Geburt steht übrigens noch aus.

Das klinische Bild des Fiebers in der Geburt setzt sich zusammen aus der Temperatursteigerung, den Schüttelfrösten und dem übelriechenden Ausfluss. Die beiden letzteren Symptome sind seltener. Die Temperatursteigerung ist das eigentliche Kriterium. Die höchste Temperatur in unseren 44 Fällen war 10 mal annähernd 38, 25 mal 38—39, 9 mal 39 und darüber. 2 mal kamen Schüttelfröste intra partum zur Beobachtung, und 17 mal wurde übelriechendes Fruchtwasser konstatiert.

Das übelriechende Fruchtwasser steht in sehr naher Beziehung zur Ausseninfektion, da wir unter 17 Fällen 5 mal Manipulationen

[1]) l. c.

und Operationen, 8 mal auswärtige Untersuchungen angegeben finden. Es kann aber übelriechendes Fruchtwasser auch durch Aszendenzinfektion allein entstehen, da wir in einem Falle keinerlei auswärtige Untersuchung und in einem anderen keinerlei Berührung überhaupt notiert haben. Das Gewöhnliche jedoch wird sein, dass in den meisten Fällen von Fieber in der Geburt sich beide Infektionsmodi kombinieren.

Bezüglich des klinischen Verlaufs unserer fieberhaften Geburten mag noch hinzugefügt werden, dass 14 Fälle spontan abliefen, 3 mal die Zange, 5 mal die kombinierte Wendung, 1 mal die innere Wendung und Extraktion, 2 mal die Extraktion mit dem stumpfen Haken, 6 mal Perforation (1 mal des lebenden Kindes), 3 mal Dekapitation, 1 mal vaginale Totalexstirpation ausgeführt worden ist.

Im Vordergrunde der Therapie stand also die operative Beendigung der Geburt.

Die Prognose für die Mutter bei Fieber intra partum ergibt sich aus folgenden Zahlen:

Ahlfeld[1]) hatte bei 62 fieberhaften Geburten in 35,5% ein normales Wochenbett, in 29,8% ein fast normales, in 35,5% ein fieberhaftes Wochenbett mit 3 Todesfällen.

Glöckner[2]) beobachtete unter 211 fiebernden Kreissenden 132 mit so gut wie fieberfreiem Wochenbett (62,55%), 32 mit leicht fieberhaftem Wochenbett (15,16%), 47 mit schwer fieberhaftem Wochenbett (22,27%). Dazu kommen 15 Fälle mit letalem Ausgang.

Ihm verzeichnet unter 190 fiebernden Kreissenden mit fieberfreiem Wochenbett 111 (58,43%), mit leicht fieberhaftem Wochenbett 48 (25,27%), mit schwer fieberhaftem Wochenbett 26 (13,69%). Dazu kommen 5 Todesfälle infolge der Infektion, dazu 3, die nicht an der Infektion gestorben sind.

Krönig hatte unter 37 Kreissenden bei 8 (21,6%) ein fieberfreies Wochenbett, bei 29 (78,4%) ein fieberhaftes Wochenbett. 7 starben (19%).

Unter meinen 44 Fällen hatten 2 ein fieberfreies Wochenbett (4,54%), 28 ein leicht fieberhaftes (63,63%), 8 ein mittelschweres 18,18%), 5 ein schwer fieberhaftes Wochenbett (11,36%). Dazu kommt ein Todesfall.

---

[1]) Ztschr. f. Geb. u. Gyn. Bd. 27. S. 494.

[2]) Ztschr. f. Geb. u. Gyn. Bd. 21. S. 409.

Aus einem Vergleich dieser Zahlen ergibt sich, dass nur der geringere Teil der fieberhaften Geburten ein schwer fieberhaftes Wochenbett zur Folge hat und dass der weitaus grössere Teil entweder gar keine Störungen im Wochenbett hervorruft, oder nur von leichtem Fieber gefolgt wird. Die Mortalität zeigt weitgehende Unterschiede: Glöckner hatte 15, Krönig 7, Ihm 5 resp. 8, Ahlfeld 3, Döderlein 1 Todesfall.

Der Verlauf des Wochenbettes gestaltete sich in unseren Fällen entweder so, dass unmittelbar im Anschluss an die fieberhafte Geburt Entfieberung eintrat (2 Fälle), oder es schlossen sich leichte bis mittelschwere Erkrankungen (28 mal) an die Geburt an, indem entweder eine allmähliche Entfieberung im Wochenbett in wenigen Tagen erfolgte (4 mal), oder in den ersten Tagen des Wochenbettes Fieberfreiheit bestand, dann aber eine einmalige Temperatursteigerung bis 39 eintrat (5 Fälle), oder ein rascher oder langsamer Abfall zur Norm geschah, worauf dann noch ein Anstieg von kürzerer oder längerer Zeit sich anschloss (10 mal), oder die Temperaturkurve längere Zeit hindurch ohne Unterbrechung subfebrile Temperaturen im Gefolge der Geburt zeigte (9 mal).

Eigentlich mittelschwere Fälle sind 8 Beobachtungen, bei denen das Fieber im Anschluss an die Geburt mehrere Tage dauerte und seine höchste Höhe am dritten oder vierten Tage erreichte. Als schwer fieberhafte Fälle sind 5 zu bezeichnen, bei denen die Temperatur 40 erreichte und bis zu einer Woche und länger dauerte. Ein Fall mit furibunder Sepsis kam unmittelbar post partum ad exitum.

Als höchste Temperaturen in der Geburt bei den leicht verlaufenden Wochenbetten notierten wir 37,7 bis 39 (37,7 einmal, 37,8 2 mal, 38 4 mal, 38,2 2 mal, 38,5 3 mal, 38,6 1 mal, 38,7 1 mal, 38,8 1 mal, 39 1 mal), bei den mittelschweren Fällen 37,8 bis 40 (37,8 2 mal, 38 2 mal, 38,3 2 mal, 38,4 1 mal, 38,5 1 mal, 38,8 1 mal, 39 1 mal, 39,1 1 mal 39,2 1 mal, 40 1 mal), bei den schweren Formen 37,5 bis 39 (37,5 1 mal, 37,8 1 mal, 38 2 mal, 38,8 1 mal, 39 2 mal).

Es ist also die Höhe des Fiebers in der Geburt nicht proportional der Schwere des Wochenbettverlaufs. Bei allen 3 Formen des Wochenbettes beobachteten wir annähernd dieselbe Temperaturhöhe der Geburt.

Es lässt sich also aus der Höhe des Fiebers in der Geburt für den Wochenbettverlauf keine Prognose ab-

leiten, worin wir uns in Übereinstimmung mit Winkel, Krönig und Ihm befinden.

Bei den 5 schweren und bei den 8 mittelschweren Formen des fieberhaften Wochenbettes fand sich je einmal, bei den 28 leicht fieberhaften Fällen 9 mal übelriechendes Fruchtwasser angegeben.

Es lässt sich daraus schliessen, dass durch den üblen Geruch des Fruchtwassers die Prognose für das Wochenbett nicht getrübt wird, eher ist ein leichter Verlauf zu erwarten. Wir befinden uns darin im Gegensatz zu Ihm, der den Satz ausspricht: „Die Geburtsfälle mit stinkendem Ausfluss haben eine schlechtere Prognose als solche, bei denen dieses Zeichen der Zersetzung fehlt." Wir stimmen vielmehr mit Krönig überein, der zu dem Resultate kommt, dass die durch den Geruch wahrnehmbare Zersetzung des Fruchtwassers keinen Anhaltspunkt für die Stellung der Prognose bietet.

Ob Ihm recht hat, wenn er die Bedeutung des Schüttelfrostes in der Geburt für die Prognose des Wochenbettes heruntersetzt, weil er bei 9 Fällen mit Schüttelfrost in der Geburt 5 mal ein ganz fieberfreies Wochenbett, 2 mal ein leicht fieberhaftes und 2 mal ein schwer fieberhaftes Wochenbett erlebte, will ich nicht entscheiden. Immerhin soll nicht unerwähnt bleiben, dass von 2 Fällen mit Schüttelfrost in der Geburt an unserer Klinik einer ein sehr schweres Wochenbett durchmachte und einer wenige Stunden nach der Entbindung durch Sepsis ad exitum kam.

Wir kommen nunmehr zu der Würdigung der bakteriologischen Befunde bei Fieber unter der Geburt, auf Grund deren Krönig folgendes ausspricht: „Die sicherste Prognose für das Wochenbett kann nur durch bakteriologische Untersuchung der Infektionskeime des Fruchtwassers gestellt werden. Sie ist deshalb so zuverlässig, weil mit einer an Sicherheit grenzenden Wahrscheinlichkeit angenommen werden kann, dass bei eintretenden Wochenbetterkrankungen dieselben Mikroorganismen die Ursache der Erkrankung bilden."

Der Gang des Fiebers in seinen Fällen war bei den verschiedenen Infektionen verschieden nach der Art der Infektionskeime. Bei der Staphylokokkeninfektion, bei der Infektion mit Bacterium coli, sowie bei der mit anaeroben Keimen war die Temperatursteigerung im allgemeinen nicht über 39. In seinen schweren Fällen von Wochenbetterkrankungen liess sich durchweg der Streptococcus pyogenes konstatieren. Krönig, der nächst Gebhardt, welcher über

6 Fruchtwasseruntersuchungen als erster berichtete, solche Prüfungen vorgenommen hat, verfügte über 18 Fälle.

Demgegenüber ergibt sich nun aus unseren Beobachtungen folgendes Resultat:

Bei 2 Fällen mit völlig fieberfreiem Wochenbett waren im Fruchtwasser 1 mal gramfeste Stäbchen, 1 mal Streptokokken.

In 28 leicht fieberhaft verlaufenden Fällen konstatierten wir 9 mal Streptokokken und zwar 4 mal allein, 5 mal in Mischinfektion (1 mal mit Bacterium coli, 1 mal mit Staphylokokken, 1 mal mit Staphylokokken und Bacterium coli, 1 mal mit Stäbchen), wir fanden 3 mal Bacterium coli und Staphylococcus albus in Mischinfektion, ferner 1 mal Stäbchen und Diplokokken, 3 mal Staphylococcus albus und Stäbchen zusammen. In 8 von diesen 28 Fällen erstreckte sich die Untersuchung auf Fruchtwasser, Plazenta oder Fötus.

In den 8 mittelschweren Fällen fanden wir 9 mal Streptokokken und zwar 2 mal allein und 7 mal in Mischinfektion (3 mal mit Bacterium coli, 2 mal mit Bacterium coli und Staphylococcus albus, 1 mal mit Staphylococcus albus und Stäbchen und 1 mal mit Stäbchen), 1 mal konstatierte man Bacterium coli allein, einmal Bacterium coli und Staphylococcus albus, 1 mal Stäbchen und Kokken, 1 mal intrazelluläre Kokken. An 5 von diesen 8 mittelschweren Formen wurde das Resultat durch Fruchtwasseruntersuchungen bezw. Fötus- und Plazentaprüfung gewonnen.

Bei den 5 schweren Fällen konstatierten wir 4 mal Streptokokken allein, 2 mal in Mischinfektion mit Bacterium coli, 1 mal waren gramfeste Stäbchen allein vorhanden (in dem letal verlaufenden Fall). In 3 von diesen 5 schweren Fällen fand eine Fruchtwasserabnahme bezw. Fötus- und Plazentauntersuchung statt.

Es ergibt sich also, dass bei den fieberfreien Wochenbetten, bei den ganz leicht fiebernden, bei den mittelschweren und schweren Formen des Wochenbetts nach Fieber unter der Geburt übereinstimmend Streptokokken gefunden werden können. Auch zwischen den sonstigen bakteriologischen Befunden bei den einzelnen Formen des fieberhaften Wochenbetts herrscht eine gewisse Übereinstimmung.

Es folgt daraus, dass für die Prognose der fieberhaften Geburt dem bakteriologischen Nachweis der Art der einzelnen Keime keine grosse Bedeutung zukommt, und es scheint, dass die Prognose nicht sowohl abhängt von der Art der Fruchtwasserkeime, als vielmehr von ihrer Virulenz und ihren invasiven Eigenschaften. Diese Momente

aber sind durch Untersuchung in keiner Weise zu fassen. Wenn wir also auch für die Prognose des Fiebers bei der Geburt nicht ein so grosses Gewicht, wie Krönig, auf die Fruchtwasseruntersuchungen legen möchten, so erkennen wir dennoch mit Krönig die grosse Bedeutung der bakteriologischen Prüfung des Fruchtwassers bei fieberhaften Geburten an und möchten namentlich betonen, dass ihr Resultat auf unser praktisches Handeln einwirken wird je nach der Qualität der Keime, die wir nachweisen; das gilt namentlich für die Fälle, wo frühzeitig Streptokokken festgestellt werden konnten, in denen man nach dem Vorgange Bumms[1]) die deletäre Wirkung dieser Bakterien durch prophylaktische Serumtherapie bekämpfen wird.

Wir schliessen demnach mit dem Satze, dass wir eine sichere Handhabe für die Prognose des Fiebers während der Geburt weder im klinischen Bilde, noch im bakteriologischen Untersuchungsbefunde besitzen. Wir lernen daraus, keine Temperatursteigerung unter der Geburt gleichgültig anzusehen, ganz besonders solche, die nach dem Blasensprung eintreten. Ist eine Temperatursteigerung eingetreten, so ist eine zweistündliche Temperaturkontrolle geboten. Eine Beschleunigung der Geburt soll dann angestrebt werden und sobald wie möglich operative Entbindung eintreten. Prophylaktisch ist hervorzuheben, dass es bei der Leitung jeder Geburt darauf ankommt, soweit es in unseren Kräften steht, den vorzeitigen Blasensprung hintanzuhalten, und nach erfolgtem vorzeitigem Blasensprung, die Untersuchung möglichst einzuschränken und operative Massnahmen zu vermeiden, die ein Übertragen von Keimen in die Scheide und von hier nach aufwärts unnötig befördern könnten.

I. Fötus- und Plazenta-Untersuchungen ohne Fruchtwasserabnahme:

Schnittuntersuchung nach Weigert und Romanowski.

Fall I. L. 15. I. 04. V. p. 33 J., Mitte des 9. Monats, 2. dorsoposteriore Querlage, Kind tot und klein. Wiederholt vom Arzte und der Hebamme ausserhalb untersucht. Ein Wendungsversuch und ein Dekapitationsversuch ausserhalb. Blasensprung ausserhalb der Klinik angeblich vor 4 Wochen nach einer Fahrt auf einem Leiterwagen. Seit dieser Zeit fortwährend Wasserabgang. T. 39°.

[1]) Berliner klin. Wochenschrift 1904.

Beim Eintritt in die Klinik übelriechender rahmiger Eiter am Muttermund. Die Frucht ist in ausgesprochener Zersetzung. Art der Hilfeleistung Dekapitation. Verlauf 5 Tage Fieber. Geheilt. In den Lochien am 2. Tage p. p. Streptokokken, Staphylococcus albus, Bacterium coli.

Untersuchung der Plazenta:

In den intervillösen Räumen reichliche Häufchen von Kokken, desgleichen in den Chorionzotten und in der Decidua da, wo die Chorionzotten wurzeln. Das Amnionepithel der Plazenta zeigt reichliche Häufchen von Kokken, die auch in das subamniotische Gewebe, nicht in das Chorion eindringen. Das Epithel des Nabelstrangs zeigt in verschiedenen Querschnitten dicht am Ansatz der Plazenta und in der Mitte Häufchen von Kokken. Auf dem Querschnitt selber und in den Gefässlumina fehlen die Kokken.

Untersuchung des Fötus:

Im Verlauf des Kehlkopfes und der Trachea sowie des Ösophagus findet sich innerhalb des das Lumen füllenden Gewebs-Detritus, sowie in den Epithelien und auch submucös reichliche Anhäufung von Streptokokken, am reichlichsten oralwärts. In der Mitte der Höhe des Kehlkopfes trifft man eine reichliche Ansammlung von Streptokokken im Muskelgewebe bei teilweiser Zerstörung desselben. Eine Rundzelleninfiltration fehlt hier. Die Anhäufung von Streptokokken ist reichlicher in der Trachea als im Ösophagus, in diesem reicht sie bis an die Stelle der Kardia. In der Lunge findet man Streptokokkenanhäufung interstitiell, sowie in den Bronchiolen, den Alveolargängen und den Alveolen. In den Bronchiolen bemerkt man eine Erweiterung des Lumens und starke Anhäufung von Zylinderepithelien, Rundzellen und nekrotisches Material mit Streptokokkenhaufen, die ihrerseits in das Epithel der Bronchiolenwand eindringen. Interstitiell finden sich Streptokokkenherde innerhalb stark nekrotischen Materials, eine Rundzellenanhäufung ist dagegen hier nicht deutlich. In den Alveolen, von denen ein Teil ein deutliches Lumen zeigt, der weitaus grössere Teil jedoch ein solches vermissen lässt, lassen sich ebenfalls, jedoch nur spärliche, Streptokokken nachweisen.

Im Magen- und Darmkanal, einschliesslich des Mastdarms, in der Leber, Milz, Niere, im Herzen finden sich keine Streptokokken.

Der Fötus hat also Streptokokken respiriert. Eine Ansammlung von Streptokokken im Magendarmkanal war nicht vorhanden. Er

hat also keine Streptokokken geschluckt. Dagegen hat sich unter dem Einfluss der Streptokokken in den Lungen eine stärkere, bis in die feinsten Verzweigungen hinein reichende Entzündung ausgebildet, wie an der Zellenansammlung, deren Nekrose und gleichzeitigen Streptokokkenanhäufung zu erkennen ist. Eine ausgiebigere Respiration hat wohl nicht stattgefunden, da nur ein Teil der Lungenalveolen entfernt ist.

Der interstitielle Muskelherd in der Höhe des Kehlkopfes deutet auf den Beginn eines Abszesses hin.

Die Verbreitung der Streptokokken auf die Mutter hat durch das Amnionepithel in die Plazenta stattgefunden.

Fall II. K. 28. 2. 04. XI. p. 40 J. Ab. m. IV. Auswärts Untersuchung. Maximaltemperatur 37,8.

Untersuchung des Fötus (Schnittuntersuchung):

Streptokokken in geringer Menge finden sich im Ösophagus, in der Trachea und in den Bronchien, im Lumen und im Epithel eingelagert, in reichlicher Menge in dem Detritus des Lumens und im Epithel der Bronchiolen und Alveolen, die zum Teil sehr weit sind; am reichlichsten innerhalb des Magendarmkanals, im Lumen und im Epithel. Im Herzen, der Leber, der Niere, der Milz sind sie nicht vorhanden.

Streptokokkenbefund also im Magendarmkanal und im Respirationstractus.

Fall III. B. 8. 1. 04. I. p. 32 J. Ende der Schwangerschaft. 2. Dorsoposteriore Querlage. Kind tot und gross. Becken normal. Wiederholt von der Hebamme und vom Arzte ausserhalb untersucht. Vorzeitiger Blasensprung, 6 Stunden vor dem Wehenbeginn. Schüttelfrost und Temperatur 39° 12 Stunden vor der Aufnahme. Hilfeleistung: Dekapitation und Perforation. Frau stirbt noch am selben Tage im Kollaps.

Schnittuntersuchung des Fötus und der Plazenta nach Weigert.

1. Der Fötus.

Nabelstrang: Die Gefässe sind frei von Bakterien, sowohl in seinem peripheren als in seinem zentralen Teile. Seine Amnionoberfläche ist stellenweise von Stäbchen durchsetzt. Der Querschnitt ist frei. Die Fortsetzung der Nabelvene im Ligamentum suspensorium ist frei von Bakterien.

Leber: Im ganzen sehr vergrössert. Auf der Oberfläche sind blasige Erhöhungen. Auf dem Durchschnitt grosse und kleine Löcher, wodurch ein siebförmiges Aussehen entsteht. Die einzelnen Löcher haben bis zu einem Zentimeter Durchmesser. Die Schnittuntersuchung ergibt: Die Löcher entsprechen zum Teil grossen Gewebslücken, zum Teil sind sie erweiterte Gefässlumina, namentlich Vena centralis und Vena interlobularis. Die interlobulär verlaufenden Pfortaderäste sind prall mit Stäbchen erfüllt, welche die Intima bedecken und diese durchdringen. Die Gefässe sind wie injiziert mit diesen Bakterien. Auch die interlobulären Venen weisen Bakterien auf. Sie verbreiten sich anscheinend von den interlobulären Ästen in die Leber hinein fort. Das lässt sich daraus schliessen, dass die Hauptansammlung der Bakterien sich in den extralobulär gelegenen Venen findet. Auch die Zentralvenen enthalten diese Bakterien. Die Gefässlumina sind überall erweitert, teils infolge der sehr dichten Bakterienansammlung, teils infolge von Gasbildung. Manche Löcher zeigen als innere Begrenzung eine hyaline Membran mit erhaltenen und degenerierten Kernen. Das sind wohl die ausgedehnten Zentralvenen. Manche dagegen haben als Begrenzung direkt das Lebergewebe selbst, welches zum Teil zertrümmert erscheint. Hier sind also die Gasblasen im Parenchym entstanden. Die Löcher sind übrigens nicht immer einfach rund, sondern stellen auch ausgesprochen zackige Figuren dar, die offenbar durch Konfluenz von Gasblasen, bei gleichseitiger Zertrümmerung des zwischenliegenden Gewebes, entstanden sind. Zahlreiche Septen von Lebergewebe, die innerhalb solcher Löcher vorspringen und frei endigen, beweisen diese Annahme. In der Vena cava, da wo die Lebervenen in sie einmünden, sind die Bakterien sowohl im Lumen als im Epithel der Intima zu finden.

Lunge: Die beschriebene siebförmige Durchlöcherung des Gewebes besteht auch hier, wenn auch nicht in dem Masse, wie in der Leber. Eine Gefässinfektion mit Bakterien besteht nicht. Dagegen trifft man doch hie und da Bakterienhäufchen in den Gefässen an, so einmal in einer grösseren Lungenvene. Auch gelegentlich in stark erweiterten Blutgefässkapillaren. Man sieht deutlich, wie die Bakterien von aussen in die Gefässe eindringen. Die Löcher im Gewebe sind offenbar die durch Gas erweiterten feineren Verzweigungen der Bronchien. Diese sind als solche kenntlich durch den Knorpelgehalt ihrer Wandungen, die Aufblähung der wandständigen Alveolen und das Zylinderepithel ihrer Schleimhaut.

In ihnen findet sich eine starke Anhäufung von Zellen: Zylinderzellen und Rundzellen mit dichten Bakterienhaufen. Denselben Stäbchen können wir überall begegnen, welche unter Zerstörung des Wandepithels in die tiefen Lagen des Gewebes eindringen, sogar durch die Drüsen bis auf den Knorpel. Das Schleimhautepithel ist stellenweise zertrümmert, nekrotisiert und ulzeriert durch diese Bakterien, deren Menge von der Oberfläche nach der Tiefe abnimmt. Während oberflächlich ein dichter Belag von Bakterien besteht, vermindert sich die Dichtigkeit nach der Tiefe wesentlich.

Magen: In ihm reichlicher Detritus und Bakterienanhäufung. Die Magenschleimhaut ist in ihren oberen Schichten von Bakterien durchsetzt und nekrotisiert. Die Bakterien dringen massenhaft in die Tiefe bis in den Fundus der Drüsen, jedoch über die Muscularis mucosae hinaus. Das Peritoneum ist stellenweise mit dicken Fibrinlagerungen besetzt. Hier finden sich wieder die Stäbchen. die auch etwas subperitoneal eindringen, so dass diese Stäbchen sicher von der Bauchhöhle aus eingewandert sind.

Darm: Reichliche Bakterienansammlung innerhalb der Schleimhaut bis in die Submucosa unter Zerstörung des Epithels.

Milz: Nur spärliche Bakterien in den kleinen Kapillaren.

Herz: In dem Blute beider Ventrikel Stäbchen, ebenso auch in dem Endokard der Mitralis und deren Auflagerungen, im rechten Herzen reichlicher als im linken. Im Herzbeutel und in der Thymusdrüse keine Bakterien.

Niere: Grosse Gasblasen haben das Gewebe auseinandergesprengt, nur noch wenig Nierensubstanz ist vorhanden. Die Bakterienansammlung vorwiegend zwischen den Kanälchen innerhalb des lockeren Bindegewebes, in den Glomerulis keine Bakterien.

In den grossen Gefässen des Mesenteriums reichliche Bakterienansammlung.

2. Die Plazenta.

Das Amnionepithel ist durchsetzt von Stäbchen derselben Art. die sich nach Weigert nicht entfärben. Sie dringen auch in die Membrana chorii ein, aber nicht tiefer. Die Zotten und die intervillösen Räume sind frei.

Eine Gassepsis des Fötus liegt vor, kenntlich an der Höhlenbildung der Lungen, der Leber, der Niere und an den in allen Organen verbreiteten, an die Blutgefässe sich vorwiegend haltenden Stäbchenbakterien. Im Magen-

darmkanal dringen sie nicht über die Submucosa hinaus. In der Lunge sind sie auch in den kleineren und grösseren Gefässen nachzuweisen. Die Entstehung der Sepsis des Fötus ist also von den Lungen abzuleiten.

Fall IV. X. grav. m. VIII. Anamnese: In 6 Tagen fortschreitendes Gesichtserysipel. Am 5. Tage Geburt eines 8monatlichen 40 cm langen Fötus. Exitus in 6 Tagen unter den Erscheinungen von Koma und Delirium.

Obduktionsdiagnose: Allgemeine Sepsis.

Fötusuntersuchung: Nach Kulturen (Abstrichpräparate, Bouillon, Agarstrich) und Schnittpräparaten nach Weigert. Reichlicher Streptokokkennachweis in der Mundhöhle, Nase, Ösophagus, Trachea, Magen, Darm, Nabelstrangoberfläche. Keine Streptokokken im Herzen, Lunge, Leber, Milz, Niere, Dickdarm, Mastdarm.

Da die Nabelstranggefässe frei sind, auch sonst Zeichen von embolisierten Streptokokkenherden im Fötus fehlen, so hätten wir es also zu tun mit einer sub partu erworbenen Sepsis des Fötus, ausgehend aller Wahrscheinlichkeit nach von den Erysipelkokken des Gesichts, die auf irgendeine Weise in die Scheide und von da in den Magen gelangt sein werden.

Fall V. B. Placenta praevia. Kombinierte Wendung. Vor dem künstlichen Blasensprung T. 38,2. Kind unreif. Resultat: Spärliche Stäbchen in den Abstrichpräparaten von Mund, Oesophagus, Magen, Darm des Fötus. Kulturen steril.

Fall VI. R. 1. VI. 05. T. 38,8. Vorzeitiger Blasensprung: Mazeriertes Kind in Steisslage. Extraktion. Resultat: Staphylococcus albus, Streptokokken, Stäbchen in Mund, Nase, Magen und Lungen. (Abstrichpräparate und Kulturen aus Dünn-, Dick- und Mastdarm: keine Bakterien).

Fall VII. B. 28. IV. 05. T. 37,8.

Fötusuntersuchung: Dekapitation wegen verschleppter Querlage, Kind tot und unreif. Die kulturelle Untersuchung (Abstrichpräparate: Bouillon und Agarstrich) des Fötus ergibt Staphylococcus albus und Stäbchen in Mund, Nase, Ösophagus, Trachea, Magen und Mastdarm. Dagegen sind keine Bakterien in der Lunge, im Herzen, im Darm, Leber und Milz. Schnittpräparate nach Weigert sind negativ.

Am 6. Tage p. p. Steigerung der T. bis 38,7. Untersuchung der Lochien ergibt reichlich Staphylococcus albus.

II. Fötus- und Fruchtwasseruntersuchungen.

Fall VIII. B. VI. p. Künstlicher Blasensprung 2 Tage vor der Geburt. T. 38,8 in der Geburt. Fiebert 4 Tage im Anschluss an die Geburt. Faultotes Kind. Fruchtwasserabnahme direkt nach der Geburt der Plazenta.

1. Resultat der Fruchtwasseruntersuchung: Reinkultur von Bacterium coli. 2 Tierversuche: 2—3 ccm einem Kaninchen subkutan mit dem Ergebnis: Rötung und Schwellung, keine Abszessbildung.

2. Plazenta- und Nabelstranguntersuchung: Nabelstrang: Stäbchen nicht in den Gefässen, nur in dem Amnionepithel. Im Blut, welches dem Amnion der Plazenta aufliegt, und in dem lockeren Zellgewebe zwischen Amnion und Chorion reichliche Anhäufung von Stäbchen, welche in grossen Scharen bis dicht an die intervillösen Räume heranreichen. In diesen finden sich Stäbchen nur vereinzelt. In der maternen Fläche der Plazenta sind sie ebenfalls selten. In der Decidua fehlen sie. Dagegen sind sie in den Blutcoagulis vorhanden, welche der Decidua aufliegen.

Das Bacterium coli dringt also durch das Amnion in die subamniotischen Lymphräume und von hier erstens in die intervillösen Räume spärlicher, zweitens reichlicher in die materne Fläche der Plazenta in die Zone der Trennungsschicht.

3. Fötusuntersuchung: Ösophagus und Trachea: In den losgestossenen Epithelien der Wand reichliche Stäbchen. Kein tieferes Eindringen in die Wandung selbst. Lunge: In den grossen Bronchien reichliche Stäbchen, einer ist völlig damit ausgegossen. In den stellenweise erweiterten Alveolen wenig reichliche Stäbchen. Im Herzen keine Stäbchen. Im Magen starke Ansammlung von Stäbchen im Detritus, kein tieferes Eindringen in die Wandung selbst. Darm und Mastdarm dasselbe. Die übrigen Organe zu sehr mazeriert.

In den Fötus ist das Bacterium coli durch den Oesophagus in den Magen- und Darmkanal, spärlicher durch die Trachea in die Lungen gelangt. Diese zeigen etwas erweiterte Alveolen. Wenn, wie die Krankengeschichte sagt, der Blasensprung schon vor dem eigentlichen künstlichen Blasensprung erfolgt ist, so kann während des Lebens des Fötus das Bacterium coli in ihn gelangt sein. Dafür spricht der Befund der Alveolenerweiterung in den Lungen.

Fall IX: M. Fusslage mit Nabelschnurvorfall. Kreissend und fiebernd eingetreten. T. 38°. Extraktion. Herzschlag des Kindes noch vorhanden, aber nicht wieder zu beleben. Fruchtwasserabnahme während der Geburt.

1. Resultat der Fruchtwasseruntersuchung: Streptokokken und gramfeste Stäbchen.

2. Fötusuntersuchung: Der Fötus kam unmittelbar nach der Geburt in 75% Alkohol. Nach 6 Stunden wurde die bakteriologische Sektion vorgenommen. Es wurde folgendes Resultat erhalten: Stäbchen aus dem Pharynx, aus dem Magen, der Lunge und der Milz. Nichts aus Herz und Leber. Ein Tierversuch mit 5 ccm Bouillon ergab deutliche Abszessbildung.

Resultat der Schnittuntersuchung. Weigert-Präparate.

a) Eingang zum Kehlkopf: Reichliche Bakterien im Detritus des Lumens. Stäbchen verschiedener Art und Kokken, die in die oberflächlichen Epithelien eindringen.

b) Ösophagus: Reichliche Bakterien der verschiedensten Art.

c) Lunge: Die Alveolen sind zum grösseren Teil stark erweitert, in ihnen finden sich reichliche rote Blutkörperchen, stellenweise auch Detritus. Die Gefässe, die grossen sowie die kapillaren, sind stark erweitert und mit roten Blutkörperchen strotzend gefüllt. In den grossen Ästen der Bronchien bis in die Alveolen hinein findet sich reichlich das Bakteriengemisch, nicht aber in den Gefässen.

d) Herz: 0.

e) Milz: 0.

f) Magen: Reichlich findet sich auch das Bakteriengemisch im Magen. Die Magenwand ist stellenweise in Zerfall begriffen. Kein tieferes Eindringen der Bakterien zu konstatieren.

g) Dickdarm: Reichlich dicke, lange Stäbchen, wie sie sonst in keinem anderen Organ gefunden werden.

h) Mastdarm: 0.

i) k) Leber und Niere: 0.

3. Plazenta: Amnionepithel und intervillöse Räume von Stäbchen durchsetzt. Die Amnionhülle des Nabelstrangs enthält Bakterien, der Schnitt nicht.

Die stark erweiterten Alveolen mit den reichlichen roten Blutkörperchen und dichten Bakterienhaufen beweisen, dass das Kind an Asphyxie zugrunde gegangen ist, vorzeitig geatmet und dabei infiziertes Fruchtwasser eingesogen hat. Da das Kind noch mit Herzschlag kam,

so können die Bakterienbefunde in diesem Falle unter keinen Umständen als postmortal gedeutet werden. Der Magendarmkanal ist voll des Bakteriengemisches, welches wohl durch Schluckbewegung hineingelangt sein wird. Eine allgemeine Infektion des Fötus, da im Herzen und in den Lungengefässen die Bakterien vermisst werden, noch nicht zu konstatieren.

Fall X: E. 7. I. 05. Faultotes Kind. T. während der Geburt 39,1°. Steisslage. Eventration. Extraktion.

1. Resultat der Fruchtwasseruntersuchung: Bacterium coli, gramfeste Bakterien und Pneumoniecoccus Fränkel ähnliche Bakterien.

2. Fötusuntersuchung, und zwar ausschliesslich kulturelle Untersuchung des Fötus: Mund, Kehlkopf, Darm, Lunge, Herz, Nabelstrang, ergeben das gleiche Resultat wie die Fruchtwasseruntersuchung.

Tierversuch mit 4 ccm Bouillon und Fruchtwasser: Abszessbildung.

Lochienabnahme am ersten Tage p. p. Bacterium coli und Staphylococcus albus.

III. Fruchtwasseruntersuchungen ohne Fötusuntersuchungen.

Fall I: B. 14. XI. 04. Alte Erstgebärende, Vorderhaupts lage. T. 38,2 während der Geburt nach dem Blasensprung. Scanzoni. Lebendes Kind. Fieber infolge vorzeitigen Blasensprungs und langer Geburtsdauer. Fruchtwasserabnahme während der Geburt.

Resultat: Abstrichpräparate und Kulturen enthalten gramfeste Stäbchen. Schnittuntersuchung der Plazenta negativ. Tierversuch mit 2 ccm Bouillon subkutan an einem Kaninchen negativ.

Fall II: W. 3. XII. 04. Abnahme des Fruchtwassers bei hochstehendem Kopfe. T. 37,2. Das Fruchtwasser ist hell und etwas rötlich.

Resultat der kulturellen Untersuchung: Staphylococcus albus non liquefac. Tierversuch mit 4 ccm Bouillon subkutan einem Kaninchen negativ.

Fall III: K. 16. I. 05. T. 37,8. Vorzeitiger Blasensprung, Fruchtwasser stinkend, Forceps.

Resultat der kulturellen Untersuchung: Staphylococcus albus und gramfeste Stäbchen.

Zur Krankengeschichte ist zu bemerken, dass das Kind wenige Tage nach der Geburt unter Fieber und Durchfall erkrankte, aber geheilt entlassen werden konnte.

Fall IV: Sch. 7. VI. 05. T. 38,1. Perforation der mazerierten Frucht.

Resultat der Fruchtwasseruntersuchung: Staphylococcus albus und Bacterium coli.

Fall V: K. 39. J. VII. p. T. 38,5 während der Geburt. Das Fruchtwasser ist übelriechend. Spontangeburt. Kind lebt und lebend entlassen.

Resultat: Streptokokken.

Fall VI: G. I. p. T. 38,8 während der Geburt. Forceps.

Resultat: Streptokokken.

Fall VIII. K. 38 J. XIII. p. I. Steisslage. Wiederholte Blutungen in der Schwangerschaft. Zweimal auswärts untersucht und tamponiert. Spontangeburt. T. 40 in der Geburt. Kind tot geboren.

Resultat: Staphylokokken.

Abimpfung von der Haut des Fötus.

Fall VIII: W. 34 J. I. p. I. Schädellage. Kind tot, klein. Mehrfache Untersuchungen durch Arzt und Hebamme. 67 Std. Geburtsdauer. T. 37,5 in der Geburt. Übelriechendes Fruchtwasser.

Resultat: Streptokokken.

IV. Abimpfungen von der steril aufgefangenen Plazenta.

1. W. 41 J. XII. p. II. dorsoposteriore Schulterlage. Kind tot. Blasensprung vorzeitig. Mehrfacher Wendungsversuch ausserhalb. T. 39,2 in der Geburt. Tympania uteri. Übelriechender Ausfluss. Dekapitation.

Resultat: Streptokokken und Stäbchen.

2. B. 41 J. II. p. I. Beckenendlage. 5 mal auswärts untersucht. Vorzeitiger Blasensprung. T. 39 in der Geburt. Übelriechender Ausfluss. Kind stirbt während der Geburt. Extraktion mit dem stumpfen Haken.

Resultat: Staphylokokken, Diplokokken, Kettenkokken, Stäbchen.

3. H. 23 J. I. p. I. Schädellage. Kind lebt. T. 38 in der Geburt, die beim Weiterkreissen bis auf 38,8 steigt. Spontangeburt. Kind lebt und bleibt am Leben.

Resultat: Streptokokken.

4. Sch. 22 J. I. p. I. Schädellage. Lange Dauer der Geburt: 51 Std. T. 38 in der Geburt. Übelriechender Ausfluss. Spontangeburt. Kind tot.

Resultat: Streptokokken und Stäbchen.

5. B. 43 J. XV. p. I. Querlage. Placenta praevia. Kind unreif. Von der Hebamme tamponiert hereingeschickt. T. 38,6 in der Geburt.

Resultat: Stäbchen und Diplokokken.

6. K. 30 J. I. p. I. Schädellage. Kind tot. Von der Hebamme die Blase gesprengt. Wendungsversuch und mehrfacher Zangenversuch durch den Arzt. Spontangeburt. T. 37,8 in der Geburt.

Resultat: Kokken und Stäbchen.

7. F. 24 J. I. p. II. Schädellage. Kind tot. Wiederholte Untersuchungen durch die Hebamme und den Arzt. Blasensprung vorzeitig. Fruchtwasser seit 2 Tagen stinkend. Conj. vera 6,2. Physometra. T. 38,5. Drohende Uterusruptur. Perforation.

Resultat: Staphylo- und Streptokokken.

Tierversuche.

I. Intraamniotische Injektionen von Bakterien: 4 Fälle.

Um die Wege zu verfolgen, auf welchen die Bakterien, nachdem sie in das Fruchtwasser gelangt sind, in den Fötus eindringen, wurden an hochträchtigen Hunden nach Laparotomie an verschiedenen Stellen die Fruchtblasen am herausgewälzten Uterus punktiert und in sie 1—2 ccm einer bakterienhaltenden Bouillon eingespritzt. Der Stichkanal wurde mit sterilem Kollodium verschlossen, der Uterus versenkt und der Bauchschnitt genäht.

1. Versuch: 2. I. 04. Laparotomie eines in der 8. Woche schwangeren Hundes. Die beiden Hörner sind stark vergrössert, in das rechte und das linke Horn werden an je 2 Stellen je 5 ccm bakterienhaltige Bouillon injiziert. Das Bakteriengemisch dieser Bouillon enthält: 1. Bac. prodigiosus, 2. tetragenus, 3. 1 gramfestes pathogenes Stäbchen, 4. Proteus vulgaris. Am 4. 1. 04 Ausstossung einer toten Frucht in den Eihäuten. Eine andere Frucht mit Nabelstrang liegt frei daneben. In dem Fruchtsack ist eine Öffnung zu erkennen, die offenbar von der eingestochenen Kanüle herrührt. Aus ihr strömt trübe Flüssigkeit. Beide Früchte sind stark übelriechend.

A. Bakteriologische Sektion: 1. Fötus: Aus Herz und Leberblut mit Kapseln versehene Stäbchen in Abstrichpräparaten, bei der kulturellen Prüfung ergibt sich Proteus vulgaris. 2. Fötus: Im

Herz und Leberblut kapselfreie Stäbchen, welche kulturell jenes pathogene gramfeste Stäbchen sind.

B. Schnittuntersuchung: 1. Fötus: Färbung nach Weigert negativ. Färbung mit Thionin.

Im Nabelstrang sind die Saftspalten, die Arterien und die Venen, sowie der ganze Querschnitt erfüllt mit Stäbchen. In den Gefässen auffallend weniger als im eigentlichen Querschnitt. Am meisten, je näher der Peripherie des Nabelstranges. Die Bakterien sind offenbar von aussen eingedrungen. Dasselbe Bild im fötalen wie im plazentaren Teil des Nabelstranges.

Die Eihäute sind völlig von Stäbchen durchsetzt.

Die Plazenta: Die Stäbchen sind in grossen Massen dem Amnion angelagert und dringen in dichten Scharen von da in die Plazenta. Hier liegen sie in intervillösen Räumen.

Leber: Zahlreiche Stäbchen in den Kapillaren. Die Pfortaderäste und die Vena centralis sind mit Stäbchen erfüllt.

Lunge: Die Verzweigungen der Bronchien enthalten Detritus und massenhafte Stäbchen, die bis in die Alveolen hinabreichen. Erweiterte und geschlossene Alveolen wechseln miteinander ab. Die Stäbchen liegen in Lumen und in der Wandung. Die Blutgefässe enthalten Stäbchen.

Herz: Der Herzmuskel ist von Bakterien durchsetzt. Die Hohlräume des rechten und linken Ventrikels sind erfüllt mit Blutcoagulis, die von Stäbchen durchsetzt sind.

Niere: Glomeruli und gerade Harnkanälchen sind gut gefärbt. Die gewundenen sind stark verändert. Stäbchen diffus im Gewebe, reichlicher in der Gegend der gewundenen Harnkanälchen. Einzelne Venen mit Bakterienthromben.

Magen: Im Lumen reichlich Bakterien, ebenso in den Gefässen der Wand.

Schnittuntersuchung: 2. Fötus: Romanowski und Thioninfärbung.

Herz: Die Muskulatur ist von Stäbchen durchsetzt.

Lunge: Die Alveolen sind zum Teil erweitert. In ihnen Stäbchenanhäufung. In den grossen Gefässen der Lunge reichlich Stäbchen.

Darm: Starke Zertrümmerung der Darmschleimhaut. Innerhalb des reichlichen Detritus massenhaft Stäbchen. Innerhalb des Restes der Wandung spärliche Stäbchen, reichlicher in der Serosa.

Resultat: Beide Föten sind nach intraamniotischer Einverleibung von Bakterien an allgemeiner Sepsis zu-

grunde gegangen. Als Eingangspforte für die allgemeine Sepsis sind wegen des reichlichen Bakteriengehaltes der Blutgefässe die Lungen anzusprechen. An eine gleichzeitige Infektion vom Querschnitt des Nabelstranges aus muss auch gedacht werden.

2. Versuch am 1. III. 04. Laparotomie eines grossen Leonberger Hundes, welcher kurz vor der Geburt steht. Injektion in beide trächtigen Hörner von je 5 ccm eines Gemisches aus Reinkulturen eines gramfesten pathogenen Bacillus und Proteus vulgaris. Zwei Tage darauf Ausstossung dreier lebender Föten, welche alle drei 2 Tage leben und dann tot aufgefunden werden. Zur selben Zeit wird ein vierter toter, offenbar erst später ausgestossener Fötus im Stroh gefunden. Sein Nabelstrang war abgerissen, seine Plazenta nicht zu finden.

Schnittuntersuchung der drei Föten, die sicher 2 Tage gelebt haben:

1. Fötus: Weigert und Romanowski positiv.

In der Trachea und im den Bronchien, sowie in den erweiterten Alveolen des Lungengewebes im Lumen sowohl wie in der Schleimhaut gramfeste Stäbchen. Im Magendarmkanal, den Nieren, der Leber, dem Herzen keine Bakterien.

2. Fötus: Weigert negativ, Romanowski positiv.

Nabelstrang: Die Nabelstranggefässe sind frei, seine Oberfläche ist mit Stäbchen besetzt, die auch in die Tiefe des Querschnitts eindringen und hier in einer Saftspalte dicht bis an eine Nabelarterie heranreichen.

Leber: Extralobulär die grossen Venen und intralobulär die kleinen Venen und die Zentralvenen enthalten reichliche Stäbchen.

Lunge: Die Alveolen sind grösstenteils erweitert und mit Zellen (polynukleäre, mononukleäre Zellen, rote Blutkörperchen, kein Fibrin) und Bakterien (kurze, dünne Stäbchen) erfüllt. Diese Bakterien liegen auch intrazellulär in den Zellen des Lumens und der Wand, ferner auch interalveolär. Die grossen Verzweigungen der Bronchien sind von Stäbchen erfüllt. Die Blutgefässe sind frei von diesen Stäbchen.

Herz: In beiden Ventrikeln, im linken mehr als im rechten, reichliche Stäbchen.

Darm: Im Detritus des Lumens, sowie in der erhaltenen Schleimhaut Stäbchen.

Niere: Kapilläre Embolien von Stäbchen in Rinde und Mark.

Die Todesursache ist Bronchopneumonie und allgemeine Sepsis in diesem Fall, wie sie aus Herz- und Nierenbefund hervorgeht. Ihre Eingangspforte ist wohl die Lunge, wenn auch vom Darm und vom Nabelstrang aus eine gleichzeitige Einwanderung von Bakterien erfolgt sein kann.

3. Fötus: Weigert negativ, Romanowski positiv. Trachea und Speiseröhre: In allen Schnitten reichliche Stäbchen im Lumen, mehr in der Trachea.

Lunge: Starke Anfüllung der Bronchien mit polynukleären Leukocyten und grossen Zellen, dazwischen reichliche Bakterienhaufen, ebenso in den Alveolen, von denen viele erweitert sind. Die Lungengefässe sind frei von Bakterien.

Herz: Im Lumen beider Ventrikel, im Endokard und in den Klappen reichliche Stäbchen.

Leber: Die intralobulären Venen mit Stäbchen erfüllt.

In Milz und Niere: Deutliche kapilläre Bakterienembolien.

Magendarmkanal: Reichliche Bakterienhaufen im Lumen, die in das Schleimhautepithel, nicht aber über die Submucosa hinaus eindringen.

Nabelstrang: In den Gefässen keine Bakterien, dagegen spärlich im Amnionüberzug. Ligamentum suspensorium: In seinen Gefässen keine Bakterien.

Mesenterium: Die Gefässe, namentlich die Venen, enthalten reichlich Stäbchen.

Auch hier ist Todesursache die allgemeine Sepsis. Eingangspforte sind wohl sicher die Lungen, mit Wahrscheinlichkeit auch der Darm (Mesenterialgefässe!), sicher nicht der Nabelstrang. Als Todesursache kommt weiterhin die Bronchopneumonie mit in Betracht

4. Fötus, welcher nicht extrauterin gelebt hat: Weigert und Romanowski positiv.

Herz: In beiden Ventrikeln im Lumen, im Endokard und auch subendokardial, ferner in den Lymphspalten in der Muskulatur, reichlicher noch im Perikard Stäbchen.

Lunge: Mit Hämatoxylin-Eosin: Die Alveolen sind zum Teil erweitert, zum Teil nicht. In ihnen erkennt man grosse Zellen mit grossem Protoplasma und grossem Kern, aber auch kleinere Zellen und rote Blutkörperchen, ferner Plattenepithelzellen und Fibrin. Die Verzweigungen der Bronchien sind bis in die Alveolen mit Bakterienthromben wie ausgegossen. Drüsenartige Anhäufung von Bak-

terien namentlich auch subpleural. In den grossen und kleineren Gefässen am Hilus finden sich die Bakterien.

Trachea und Kehlkopf: Reichliche Anhäufung von Bakterien im Schleim unter Abhebung und Zerstörung des Schleimhautepithels.

Speiseröhre: An Dichtigkeit nimmt die Bakterienanhäufung nach unten ab, in der Höhe des Abgangs der Trachea verschwinden sie allmählich und in der Höhe der Einmündung in den Magen sind sie nicht mehr nachweisbar.

Aorta descendens: In gleicher Höhe mit der Speiseröhre ist ihr Lumen von Stäbchen erfüllt.

Vena umbilicalis des Ligamentum suspensorium: Im Blut reichliche Stäbchen.

Leber: Unter der Kapsel der Leber, in den extralobulär gelegenen Venen, sowie in den Zentralvenen Häufchen von Stäbchen.

Magen: Im Lumen und in den Lymphgefässen der Wandung spärliche Stäbchen, reichlicher an der Serosaoberfläche.

Darm: Im Lumen keine Bakterien. Reichlich dagegen in der Serosa.

Niere: Keine Embolien. Dagegen Stäbchen im lockeren Zellgewebe. —

Die Massenhaftigkeit der Bakterienansammlung im ganzen Respirationstraktus bis in seine feinsten Verzweigungen, ihr Zurücktreten in der Speiseröhre und ihr Verschwinden im Magendarmkanal lässt erkennen, dass die Eingangspforte der allgemeinen Sepsis die Lungen waren, die ja auch in ihren Gefässen reichliche Bakterien enthielten. Die allgemeine Sepsis dokumentiert sich in dem Nachweis der Bakterien im Herzen, der Aorta, der Milz und Lebergefässe und in den perikardialen und peritonealen Auflagerungen.

Die reichliche Bakterienanhäufung in der Vena umbilicalis — der Nabelstrang konnte selbst nicht untersucht werden, da er abgerissen war — spricht für eine gleichzeitige Nabelstranginfektion, die durch die vorwiegend extralobulär angehäufte Bakterienansammlung in der Leber gestützt wird. Dass der Fötus intrauterin abgestorben, wird durch die ungenügende Entfaltung der Lungenalveolen erhärtet und durch die Massenhaftigkeit der Bakterieninvasion erklärt.

Resultat: Drei Hunde haben extrauterin 2 Tage gelebt, einer ist tot geboren. Die schwersten septischen Veränderungen seigt der tot geborene. (F. 4.) Die Einwanderung der Bakterien erfolgte hier von den Lungen und von dem Nabelstrang aus, jedenfalls nicht vom Darm

Von den drei lebend geborenen Föten sind zwei an allgemeiner Sepsis gestorben (F. 2 u. 3), wobei eine ausgedehnte Bronchopneumonie mit in Betracht kommt. Bei diesen beiden war wohl die Eingangspforte der Sepsis die Lunge, bei beiden kam auch dafür die Einwanderung vom Darm in Betracht, bei einem von ihnen muss auch an eine Nabelstranginfektion gedacht werden (F. 2.)

3. Versuch am 1. XII. 04. Laparotomie eines 7 Wochen trächtigen Schnauzers. Intraamniotische Injektion von $2^1/_2$ ccm staphylokokkus-albushaltiger Bouillon, an 3 Stellen zu je $^1/_2$ bis 1 ccm. Am 3. XII.: Ausstossung zweier toter Föten nach 2 mal 24 Stunden innerhalb der Eihäute und mit Plazenta. Kulturelle Prüfung aus dem Fruchtwasser ergibt: Staphylococcus aureus. Muttertier bleibt am Leben.

Schnittuntersuchung des 1. Fötus:

Trachea: Im Lumen reichliche Kokken, ebenso in der Schleimhaut.

Speiseröhre: Im Lumen wenig Kokken, reichlicher in den Epithelien.

Lunge: Reichliche Anhäufung von Kokken bis in die Endverzweigungen. Einzelne Alveolengänge mit Kokkenhaufen ausgegossen, namentlich die subpleural gelegenen Alveolen, besonders die Alveolen, die erweitert sind. Das begrenzende Epithel ist zum Teil abgestossen. Die Nekrose der oberflächlichen Epithellagen ist sehr charakteristisch. Im Querschnitt der grossen Bronchien dringen die Bakterienhaufen bis in die Submukosa. Die Gefässe sind frei von Bakterien.

Herz: Im linken Ventrikel spärliche Kokken.

Leber: Spärliche Kokken in der Leberkapsel.

Niere: Keine Bakterien.

Magen: Starke Abstossung der Schleimhaut, der Detritus von Kokken erfüllt, ebenso die Drüsenlumina. Spärliches Vordringen der Kokken bis in die Muskularis. Auch auf der Serosa und in der Subserosa sind sie vorhanden.

Darm: Das Gleiche.

Milz: Keine Bakterien.

Vena umbilicalis: Im Lumen keine Bakterien. Ihre Peripherie dagegen von Kokken besetzt.

Nabelstrang: Gefässlumina sind frei. Die Amnionhülle mit Kokken besetzt.

Plazenta: Das Amnion ist streckenweise völlig durchsetzt von Kokken, die dann subamniotisch zwischen Amnion und Chorion in die grossen Safträume eindringen und mit diesen in die Plazenta sich verbreiten.

Eihäute: Das Epithel ist von Kokken erfüllt, das Grundgewebe ist frei davon.

Als die Eingangspforte der Sepsis nehmen wir der Massenhaftigkeit der Bakterienansammlung entsprechend die Lungen an und glauben, wegen der starken Erweiterung der Alveolen, dass die Bakterienanhäufung infolge vorzeitiger Atembewegungen zustande gekommen ist. Vom Nabelstrang aus ist keine Infektion eingetreten. Die Allgemeininfektion gibt sich durch den Kokkennachweis im Herzen kund.

Schnittuntersuchung des 2. Fötus: Negativ.

4. Versuch: 2. II. 05. Einem hochträchtigen Hunde werden 9 ccm eines Bakteriengemisches aus parametranem Eiter mit vorwiegendem Streptokokkengehalt in die Fruchtblasen injiziert. Am 4. II. Ausstossung eines toten Fötus mit Plazenta 12 a. m., eines toten Fötus mit Plazenta 1. p. m. Tod des Hundes $6^1/_2$ p. m. Sofortige Herausnahme des Uterus, in dem noch ein dritter Fötus sich befindet.

Untersuchung des Fötus I:

1. Die bakteriologische Sektion ergibt: Streptokokken und nicht gramfeste Stäbchen in Mundhöhle, Magen, Dünndarm, Rectum, Lunge, Herzblut. In der Leber, Niere, Dickdarm keine Bakterien.

2. Schnittuntersuchung ergibt: Überwiegen der Bakterien in den Alveolen und Alveolengängen der Lungen. Bakterien auch in dem Herzen, den Nieren und den Gefässen der Leber. Charakteristische Ausbreitung der Bakterien in den Saftspalten des Amnion und der Plazenta, sowie in denen des Nabelstrangs.

Untersuchung des Fötus II.:

1. Ergebnis der bakteriologischen Sektion und kulturellen Untersuchung: Mund, Magen, Mastdarm, Leber, Niere, Lunge, Herz: Streptokokken und nicht gramfeste Stäbchen.

2. Schnittuntersuchung: Reichliche Bakterien in der Trachea und im Darmkanal, in der Niere und der Leber keine Bakterien. Die Plazenta ergibt denselben Befund wie bei Fötus I.

Untersuchung des Fötus III:

Ergebnis der Schnittuntersuchung: In den Organen diffus angeordnete massenhafte Kokken und gramfeste Stäbchen, namentlich im

Ösophagus und der Trachea, welche in der Lunge in das Gewebe eindringen. In der Plazenta und den Eihäuten charakteristische Ausbreitung der Bakterien in den Saftspalten vom Amnion her.

In der Wand des Uterus und in der nekrotischen Uterusschleimhaut reichliche Stäbchen, keine Streptokokken. In Leber, Milz und Herz des Hundes keine Bakterien.

Die Ausbreitung der Keime konnte nachgewiesen werden vom Munde und der Nasenhöhle aus. Das Eindringen der Bakterien in den fötalen Körper vom Rektum aus muss, da der Dickdarm bakterienfrei gefunden wurde, der Mastdarm aber Keime enthielt, danach ebenfalls zugegeben werden (Fötus II). Sämtliche 3 Föten sind an allgemeiner Sepsis gestorben. Im Herzblut bei Fötus I wurden reichliche Streptokokken, in dem von Fötus II Stäbchen, in dem von Fötus III reichliche Stäbchen und Streptokokken nachgewiesen. Die Sepsis ist am stärksten bei Fötus III, wo sämtliche Organe von Bakterien durchsetzt sind, ausgeprägt. Die Ausbreitung der Bakterien in den Saftspalten des Nabelstrangs ist sehr charakteristisch und lässt die Möglichkeit zu, dass die Bakterien auch durch die Nabelgefässe in das Innere gelangen können. In der Plazenta folgen die Bakterien den Saftspalten. Dieser Fall ist wegen der sofortigen bakteriologischen Sektion nach der Ausstossung sicher gegen den Einwand, dass es sich bei den beschriebenen Bakterienbefunden in den Föten etwa um nachträgliches Bakterienwachstum infolge einer nicht genügenden Tiefenwirkung der härtenden Flüssigkeit innerhalb der fötalen Organe handeln könne.

II. Vaginale Injektionen: 7 Fälle.

Um festzustellen, ob bei stehender Blase eine Infektion der Eihöhle von der Scheide aus möglich sei, wurden virulente Bakterien mit stark invasiven Eigenschaften und mit besonderem Erfolg auch Bakterien mit starker Eigenbewegung in Bouillonkultur in die Scheide von trächtigen Kaninchen verbracht. Um das sofortige Ausfliessen der eingegossenen Flüssigkeit zu verhindern, wurde entweder die Vulva leicht angefrischt und verschlossen und das Tier dann in Freiheit gesetzt, oder es wurde in Morphiumäthernarkose 5—6 Stunden aufgespannt erhalten und gleichzeitig mit einem Gazetampon die Scheide ausgestopft, der auch weiter die Aufgabe hatte, nachdem das Tier dann sich selbst überlassen wurde,

bei offengelassener Vulva das Ausfliessen des verimpften Materials zu verhindern, anderseits aber auch den Zweck erfüllen sollte, die Tamponade der Scheide beim Menschen nachzuahmen, damit man sie in ihrer Wirkung auf die Vermehrung und Virulenz der Bakterien studieren könnte.

5. Versuch: 14. III. 05. Einem trächtigen Kaninchen werden 5 ccm Eiter von parametranem Abszess (Streptokokken!) in die Vagina eingespritzt. 2 Wattebäuche kommen hinein, und die Vulva wird durch 2 Catgutnähte verschlossen. Am 16. III. Laparotomie und Totalexstirpation. Punktion und Aspiration sämtlicher Anschwellungen (4), auch der in die Scheide sich vorwölbenden Blase.

1. Kulturelle Untersuchung: Die Abstrichpräparate der punktierten Fruchtblasen ergaben spärliche Kokken, die sich kulturell nicht nachweisen liessen.

2. Schnittuntersuchung: Nur die linke, am meisten peritonealwärts gelegene, sowie die rechte am meisten vaginalwärts befindliche Fruchtblase enthalten in ihren Eihäuten vereinzelte, aber sichere Streptokokkenhaufen.

6. Versuch: 17. III. 05. Einem hochträchtigen Hunde, der eben eine lebende Frucht ausgestossen, werden 8 ccm Streptokokkenbouillon in die Vagina gegossen, ein Wattetampon wird vorgelegt und die Vagina durch Catgutnähte verschlossen. Am 18. III.: Die Vulvanäthe sind aufgegangen, ein toter Fötus mit zerrissener Fruchtblase ist halb geboren und wird herausgenommen. Durch Laparotomie und Aufschneiden des Uterus werden 4 lebende Föten entwickelt, die auch am Leben bleiben. Tod des Hundes nach 12 Stunden. Jede von den 4 Fruchtblasen wird nach einem Schnitt punktiert und aspiriert. Im Scheidensekret keine Kokken mehr.

1. Kulturelle Untersuchung des Fruchtblaseninhaltes:
   a) Abstrichpräparate negativ;
   b) Kulturen: Nur diejenige Fruchtblase, die auf der linken Seite, der Scheide am nächsten, lag, enthält nach 2 Tagen Kokken und Streptokokken.

2. Kulturelle Untersuchung des tot geborenen Fötus: In Abstrichpräparaten von seinen Organen Streptokokken in der Mundhöhle, im Magen, im Rektum, in der Lunge. Nicht in der Nasenhöhle, im Darm, im Herzen und in der Leber.

3. Schnittuntersuchung dieses Fötus: Streptokokken in der Lunge. Nicht in Ösophagus, Trachea, Magen, Darm, Niere,

Herz und Leber. Streptokokken in dem dem Amnion auflagernden Detritus, nicht in den 5 Plazenten und Eihäuten sämtlicher Föten.

Der kulturelle Nachweis von spärlichen Streptokokken in der linken der Scheide benachbarten Fruchtblase rechtfertigt die Annahme des Durchwachsens der Bakterien von der Vagina aus. Die Tatsache des Befundes von so wenig Streptokokken in der Fruchtblase stimmt damit überein, dass im Scheidensekret keine Streptokokken mehr gefunden wurden. Wenn sich Streptokokken in dem totgeboren Fötus fanden, so lässt sich nicht sagen, da seine Fruchtblase zerrissen war, ob die Streptokokken vor oder nach dem Blasensprung in sie gelangt sind.

7. Versuch: 29. V. 05. Einem trächtigen Kaninchen werden 2 ccm eines Bakteriengemisches in die Scheide gegossen. Die Vulvaränder werden angefrischt und mit Catgutnähten verschlossen. Nach 2 Tagen ist das Tier tot. Ein Fötus liegt geboren in der verschlossenen Vagina. Sämtliche 5 Föten sind tot.

Resultate:

1. Das Herzblut des Muttertieres enthält eine Reinkultur von Stäbchen.

2. Sämtliche Fruchtblasen (3 links, eine rechts) enthalten infiziertes Fruchtwasser, und der Unterschied in der Menge des Bakteriengehaltes lässt sich nicht erkennen.

3. Uterusquerschnitte: Innerhalb des Lumens und der Schleimhaut in allen Höhen reichlich Bakterien, keinerlei Bakterien auf dem Querschnitt. In einem Präparat ist Plazenta mit Eihäuten noch vorhanden. Hier ist die Bakterienentwicklung in der Decidua reichlich, in der Plazenta gering und auch nur in ihrem decidualen Teil, in den Eihäuten reichliche Bakterienentwicklung. In der Scheide finden sich die Bakterien innerhalb des nekrotischen Scheidenepithels, nicht aber auf dem Querschnitt. Auch bis in die Anfänge der Tuben sind die Bakterien innerhalb der Schleimhaut hinaufgewandert.

4. Schnittuntersuchung von 4 Föten nach W. u. R.: Herz, Lunge, Magen, Darm, Mastdarm enthalten 3mal keine Bakterien. Einmal sind in der Lunge nicht gramfeste Stäbchen. Die Alveolen sind dabei teilweise erweitert. In einem Falle sind sie nicht erweitert. Die Plazenta und Eihäute sind von gramfesten Stäbchen durchsetzt. Die Plazenta lediglich an dem Teil, der an das Fruchtwasser grenzt. Der Nabelstrang zeigt in einem Fall seine äussere

Oberfläche, die Saftspalte unter seinem Deckepithel und die Gefässlumina mit Bakterien erfüllt.

8. Versuch: 3. VII. 05. Ein ccm mastitischer Eiter (Staphylococcus aureus!) wird vaginal einem trächtigen Kaninchen einverleibt, und die angefrischte Vulva wird durch Catgutnähte verschlossen. Am 4. VII: Nach 24 Stunden Eröffnung der Bauchhöhle des lebenden Tieres und Totalexstirpation. Die Föten sind abgestorben. Es sind ihrer links 6, rechts 3. Jeder Fruchtsack wird durch Schnitt eröffnet, der Inhalt aspiriert. Das Tier wird sofort getötet.

1. Kulturelle Untersuchung des Fruchtwassers:

Linke Fruchtblasen (von der Vagina aufwärts beginnend):

I, II: Reichliche Kokken und Stäbchen,

III: Wenig Kokken.

IV, V: 0.

VI: Wenig Kokken.

Rechte Fruchtblasen:

I: Reichlich Kokken.

II: Wenig Kokken.

Die Kokken sind Staphylococcus aureus.

2. Uterus- und Scheidenquerschnitte nach W.:

a) Scheide: Das Epithel ist verschwunden, die innere Umgrenzung bildet eine Rundzellenzone, die bis in eine gewisse Tiefe des Querschnittes sich fortsetzt. Bis hier dringen die Kokken nicht gerade sehr dicht ein.

b) Uterus: Die Querschnitte sind sämtlich, mit Ausnahme der Schleimhautzone, frei von Bakterien. Das Peritoneum enthält nur vereinzelte Kokken. Die Schleimhautzone dagegen und das ihr angelagerte Material von Blutcoagulis ist von Kokken stark infiltriert und weithin nekrotisiert. Nirgends aber dringen die Bakterien tiefer in die Muskulatur ein.

3. Das Herzblut enthält Staphylococcus aureus.

9. Versuch: 5. VII. 05. Einem trächtigen Kaninchen wird 1 ccm mastitischer Eiter in die Scheide einverleibt. Das Kaninchen bleibt 5 Stunden in Rückenlage. Danach wird ein Gazetampon in die Scheide eingeführt, der das Ausfliessen des Eiters verhindern soll. Am 6. VII. nach 24 Stunden Laparotomie, Totalexstirpation und Tötung des Tieres. Einzelne Tiere bewegen sich noch.

1. Kulturelle Untersuchung des Fruchtwassers:

Linke Fruchtblasen: 7.

I. Vaginal: Nicht besonders reichliche Kokken.

II—VII: Spärliche Kokken.

Rechte Fruchtblasen: 5.

I. Vaginal: Reichliche Kokken.

II—V: Spärliche Kokken.

Damit stimmt überein das Resultat in Bouillon, Agarstrich und Platten.

2. Uterusschnitte negativ. Scheidenschnitte positiv.

3. Das Herzblut enthält Kokken.

10. Versuch: 7. VII. 05. Einem trächtigen Kaninchen wird 1 ccm mastitischer Eiter in die Scheide verbracht. Die Vulvaränder werden mit 3 Köberles hochgespannt erhalten. Die Scheide wird tamponiert und 5 Stunden in Morphium-Äthernarkose Rückenlage beobachtet. Am 10. VII., also nach 3mal 24 Stunden, Tötung des Tieres und Totalexstirpation. In der Scheide liegt noch der Tampon, dahinter ist Eiter. Das Fruchtwasser wird in der Weise entnommen, dass man diejenigen Fruchtblasen zuerst eröffnet, die der Bauchhöhle am nächsten liegen, und dann allmählich bis zur Scheide weiter vorschreitet. Die Oberfläche des jedesmaligen Fruchtsackes wird, um sich gegen Verunreinigung sicherzustellen, mit dem Paquelin verschorft und dann der Fruchtsack durch Scherenschnitt eröffnet.

1. Kulturelle Untersuchung des Fruchtwassers:

Linke Fruchtblasen: 5.

Von der Tube aus beginnend I., II., IV. Fruchtblase: Negativ, III. und vaginale Fruchtblase: Spärliche Kokken.

Rechte Fruchtblasen: 2.

Beide spärliche Kokken.

Mit diesem Resultat der Abstrichpräparate stimmt das der Kulturen und Platten überein.

2. Uterus- und Scheidenschnitte negativ.

11. Versuch: 20. VII. 05. Einem trächtigen Kaninchen werden 4 ccm Bacterium coli-haltige Bouillon in die Scheide einverleibt. Man hatte vorher bei einem anderen Kaninchen durch Unterbindung einer Dünndarmschlinge künstlichen Ileus erzeugt und nach 2 Tagen eine Reinkultur von virulentem Bacterium coli aus dem Darminhalt oberhalb der unterbundenen Schlinge gewonnen. Die damit geimpfte Bouillon wurde hier verwandt. Dem Versuchstier Nr. 7 wurde dann ein Gazetampon in die Scheide geführt, der diese fast vollständig ausfüllte. Das Kaninchen wurde 6 Stunden

in Morphium-Äthernarkose in Rückenlage aufgespannt erhalten. Am 22. VII. Tötung des Kaninchens und Totalexstirpation. Der ganze Tampon liegt noch. Er füllt den oberen Teil der Scheide nicht aus. In dem Tampon eitriges Sekret. Die Oberfläche der einzelnen Fruchtblasen wird mit dem Paquelin verschorft und die Fruchtblase durch Schnitt an der der Plazenta gegenüberliegenden Wand eröffnet, um möglichst Blutzutritt zu vermeiden. Die Eröffnung der Fruchtblasen beginnt von der Tube aus.

1. Kulturelle Untersuchung des Fruchtwassers: die rechts gelegenen drei Fruchtsäcke enthalten in Abstrichpräparaten, Kulturen und Platten reichlich Stäbchen. Die links gelegenen vier dagegen zeigen in Abstrichpräparaten keine Stäbchen. In Bouillonkulturen wachsen allerdings aus den beiden vaginalwärts gelegenen Fruchtsäcken spärliche Stäbchen, die Platten und Agarstrichkulturen bleiben steril. Die übrigen links befindlichen zwei tubarwärts gelegenen Fruchtsäcke enthalten keine Bakterien.

2. Uterusschnitte: In den Eihäuten reichlich Stäbchen, in der Plazenta und im Uterusquerschnitt keine Stäbchen.

III. Intraperitoneale Injektionen: 6 Fälle.

Um festzustellen, auf welchen Wegen in die freie Bauchhöhle gelangte Bakterien in die schwangere Gebärmutter eindringen können, wurden trächtigen Tieren nach Laparotomie Bakterien intraperitoneal einverleibt, nach einer bestimmten Zeit wurde Relaparotomie gemacht, Totalexstirpation des Uterus ausgeführt, die Fruchtblasen punktiert, ihr Inhalt bakteriologisch untersucht und die Ausbreitung der Bakterien an Schnitten durch den Uterus selbst und die gewonnenen Föten studiert.

12. Versuch: 23. I. 05. Einem am Ende der Zeit trächtigen Hunde werden 25 ccm eines Bakteriengemisches aus Staphylococcus albus, Streptokokken, gramfesten und anderen Stäbchen intraperitoneal injiziert. Am 26. I. wirft er drei lebende Hunde, die auch am Leben bleiben, der dritte Hund wird so geboren, dass die Plazenta mit den Eihäuten aseptisch aufgefangen werden kann. Laparotomie sofort. Aus dem Uterus wird noch ein vierter toter Fötus herausgeschnitten, Naht der Schnittwunde usw. Das Muttertier bleibt am Leben.

Untersuchung der Plazenta von Hund I u. II negativ, von Hund III: Reichliche Kokken subamniotisch und in der Trennungs-

schicht, auch in die Plazenta hinein, von Hund IV: spärliche Kokkenentwicklung subamniotisch. Im Fruchtwasser von Hund IV: Staphylococcus albus kulturell. Untersuchung des Fötus kulturell und in Schnitten negativ.

13. Versuch: 30. I. 05. Einem trächtigen Kaninchen wird ein ccm Eiter von parametritischem Abszess mit Streptokokken intraperitoneal injiziert. Tod nach 18 Stunden an Streptokokkenperitonitis. Im Herzblut Streptokokken. Totalexstirpation des Uterus.

Schnittuntersuchung des Uterus: In dem Lumen beider Tuben lassen sich reichliche Streptokokken ohne Unterbrechung nachweisen. Da, wo sich im Uterus eine Frucht, kenntlich an einer kirschgrossen Auftreibung, gebildet hat, lässt sich von der Wand ausgehendes Plazentagewebe feststellen, desgleichen verdickte, nicht in Plazentagewebe umgewandelte, ein Lumen noch begrenzende Wandung mit mehrschichtigem Zylinderepithel. Dünne Membranen umgrenzen innerhalb dieses Hohlraumes liegende kleinere Hohlräume, in welchen sich embryonales Gewebe findet. Die Streptokokkenausbreitung lässt sich weiterhin ebenso wie in den Verbindungsstücken zwischen den einzelnen schwangeren Teilen, so auch in sämtlichen schwangeren Partien beider Uterushörner feststellen. In beiden gleichmässig vorhanden, in beiden innerhalb des Lumens und an der Serosaoberfläche, auf dem Querschnitt der Wand jedoch fehlend. In den schwangeren Teilen vorwiegend ausserhalb des Amnion, aber auch dieses durchwachsend und in den Embryo eindringend, besonders reichlich auch in den Gefässen der Plazentastelle. Charakteristisch ist in einem Schnitt das Durchwandern der Streptokokken in die Amnionhöhle, in welcher der Fötus nicht mehr vorhanden ist.

Die Streptokokken fehlen in dem Querschnitt und den Gefässen der Uteruswandung und ebenso im Querschnitt der Tubenwandung.

Es hat also eine Verbreitung der Streptokokken durch das Tubenlumen in die Uterushöhle zwischen Eihäuten und Uteruswand und von hier aus in die Plazenta und durch die Eihäute in die Amnionhöhle stattgefunden.

14. Versuch: 14. III. 05. Einem trächtigen Kaninchen werden 3 ccm streptokokkenhaltigen Eiters von parametranem Abszess intraperitoneal einverleibt. Am 16. III. Ausstossung eines toten Fötus mit Plazenta. Sofort Relaparotomie und Totalexstirpation. Es besteht eitrige Peritonitis. Das Kaninchen stirbt wenige Stunden nach

der Operation. Es sind 8 Föten vorhanden, davon sieben noch im Uterus.

1. Kulturelle Untersuchung der Aspirationsflüssigkeit aus den 7 Fruchtblasen: Alle 7 enthalten reichliche Streptokokken in Reinkultur. Im Abstrichpräparat macht sich jedoch ein Unterschied bemerkbar. Während in den nach der Bauchhöhle zu gelegenen Fruchtblasen massenhaft Kokken sich fanden, waren in den nach der Vagina zu gelegenen sie nur spärlich nachzuweisen.

Die Tatsache des sukzessiven Abnehmens der Bakterien in den Fruchtblasen nach der Scheide zu spricht gegen die Annahme ihrer Verbreitung auf dem Blutwege und für die Anschauung, dass die Streptokokken von der Bauchhöhle aus allmählich sämtliche Fruchtblasen durchwachsen.

2. Schnittuntersuchung der 8 Föten:

1. Fötus, welcher der Bauchhöhle am nächsten lag: Reichlich Streptokokken im Ösophagus und der Trachea und deren Schleimhaut, am reichlichsten im Magen, am wenigstens im Darm, nicht in den Gefässen des Nabelstrangs, wohl aber aussen an seiner Peripherie, nicht in der Leber, wenig im Herzen, massenhaft in den Gefässen der Plazenta und zwar vorwiegend in den interstitiell gelegenen Saftspalten, am dichtesten in den Eihäuten.

2. Fötus: Reichlich Streptokokken im Ösophagus, spärlich in der Trachea, massenhaft im Magen, spärlich im Darm, nicht in Lunge, Herz und Niere, massenhaft in der Plazenta und namentlich in den Eihäuten.

3. Fötus: Streptokokken reichlich in der Plazenta und namentlich in den Eihäuten, dagegen nicht in den Organen des Fötus und den Gefässen des Nabelstrangs.

4. Fötus: Reichlich Streptokokken in der Trachea und in der Lunge (Alveolen nicht erweitert), im Ösophagus und im Magen, auch in der Plazenta, dagegen nicht in Darm, Leber und Herzen.

5. Fötus: Streptokokken in der Placenta und in den Eihäuten, reichlich in den Saftspalten des Nabelstrangs, nicht in seinen Gefässen, nicht in Lunge, Herz, Niere und Leber.

6. Fötus: Reichliche Streptokokken in den Epithelien und den Saftspalten des Nabelstrangs, nicht in seinen Gefässen, nicht in Trachea, Magen, Darm, Leber und Herzen.

7. Fötus: Streptokokken in Trachea, Lunge, Ösophagus, Magen Plazenta, Eihäuten, nicht in Darm, Leber, Niere.

8. Fötus (das ist der tot ausgestossene): Streptokokken reichlich in Plazenta und Eihäuten, nicht in den Organen des Fötus.

3. Schnittuntersuchung des Uterus: Schnitte aus den verschiedensten Teilen der Uteruswand zeigen übereinstimmend die Schleimhautoberfläche nekrotisch, in ihr reichlich Streptokokken. Auf der Serosa und Subserosa geringe Entwicklung von Streptokokken. Der ganze Querschnitt, insbesondere die Gefässe der Uteruswand, sind fast frei von Bakterien.

Schlussfolgerungen aus Versuch 14.

Durch die Tuben kann vom Peritoneum her eine Infektion der Fruchtsäcke erfolgen, sie findet in einfach kontinuierlicher Weise statt, nicht auf dem Blutwege, sondern indem die Bakterien die Fruchtsäcke durchwachsen. Beweis:

1. Peritonealwärts beginnend und vaginalwärts aufhörend, wurde in den Abstrichpräparaten aus der Punktionsflüssigkeit der Fruchtblasen gefunden, dass die am meisten nach der Vagina zu gelegenen Fruchtblasen einen sukzessiv abnehmenden Keimgehalt hatten.

2. Die Massenhaftigkeit der Ansammlung der Keime in den Eihäuten, der gegenüber die in der Plazenta selbst zurücktritt, die Art der Verbreitung der Bakterien in der Plazenta selbst mit dem reichlichen Keimgehalt in ihrem fötalen und ihrer abnehmenden Menge in ihrem maternen Teil, mit der interstitiellen Verbreitung der Bakterien in den Saftspalten der Plazenta deuten an, dass die Bakterien in den Eihäuten und in dem Fruchtsack zuerst vorhanden waren und dann erst in die Plazenta und in der Richtung auf die Uteruswand vordrangen.

3. In zahlreichen Schnitten durch die Uteruswand erweist sich die ganze Strecke zwischen Serosa und Uterusschleimhaut frei von Bakterien. Eine stärkere Bakterienanhäufung findet sich in dem nekrotischen Teil der Schleimhautüberreste.

Bei einer Verbreitung der Bakterien auf dem Blutwege müssten die Gefässe der Uteruswand mit Bakterien injiziert sein. —

Auch bei dieser Form der Fruchtwasserinfektion kann eine Infektion des Fötus vom Fruchtwasser aus erfolgen.

Beweis: Bei den 8 sämtlich infizierten Fruchtblasen war eine Infektion bei 4 Föten erfolgt, bei 4 war sie nicht eingetreten.

Die Infektion des Fötus geschah vom Munde her durch Trachea und Ösophagus. Eine allgemeine Sepsis trat nicht ein. Die Ausbreitung in diesen Organen kam durch einfaches Hineinwachsen der Bakterien zustande. Eine Lungenatmung war nicht zu konstatieren. Unter diesen 4 Fällen war nur einmal eine Infektion des Herzens bereits eingetreten. Der Nabelstrang war bei 4 Föten untersucht worden. Jedesmal waren seine Gefässe frei, dagegen eine dichte Bakterienansammlung in den subamniotischen Saftspalten und in der Epitheldecke selbst vorhanden. So ist also der Beweis erbracht, dass auch vom Nabelstrang aus die Bakterien in den fötalen Körper eindringen können.

Die Todesursache für 4 Föten ist die Sepsis. Für die 4 andern, wo die Organe bakterienfrei waren, müssen wir eine toxische Todesursache annehmen.

15. Versuch: 11. V. 05. Einem trächtigen Kaninchen werden 3 ccm eines Bakteriengemisches aus Eiter von Pyosalpinx, Staphylococcus albus einer fiebernden Wöchnerin, Bacterium coli von Ileus arteficialis, Stäbchen aus Lochien einer fiebernden Wöchnerin intraperitoneal einverleibt. Nach nicht ganz 24 Stunden Exitus. Totalexstirpation. 6 Fruchtsäcke.

Resultate: 1. Sämtliche Fruchtblasen enthalten infiziertes Fruchtwasser und zwar die 4 mehr peritonealwärts gelegenen in Abstrichpräparten auffallend mehr Bakterien als die beiden vaginalwärts gelegenen.

2. Der Querschnitt der Uteruswand ist fast frei von Bakterien, ganz besonders die Blutgefässe, die Hauptansammlung ist an der Innenfläche des Uterus.

3. Das Herzblut des Kaninchens enthält Reinkultur von Stäbchen.

16. Versuch: Einem trächtigen Kaninchen werden 2 ccm eines Bakteriengemisches intraperitoneal injiziert. Nach 24 Stunden Laparotomie und Totalexstirpation. Aufschneiden der Fruchtsäcke und Abimpfen. 2 rechtsseitige, 3 linksseitige Fruchtsäcke. Die Föten leben während der Laparotomie.

Resultate: 1. Sämtliche Fruchtblasen enthalten injiziertes Fruchtwasser.

2. Tuben und Uterusquerschnitte enthalten in der Wandung keine Bakterien, im Lumen der Tuben sind Bakterien vorhanden, in dem des Uterus fehlen sie.

3. Die Schnittuntersuchung der Organe der 5 Föten fällt negativ aus.

4. Das Herzblut des Kaninchens enthält viele Bakterien.

17. Versuch: Einem trächtigen Kaninchen wurde zu anderen Zwecken die Darmoberfläche mit dem Thermokauter verschorft, es starb an Perforationsperitonitis.

Resultate: In den Schnitten nach Weigert ist nur im Lumen der Tube eine reichliche Ansammlung von gramfesten Stäbchen vorhanden. Auf dem Querschuitt der Tube und im Uterus fehlen sie. In den Schnitten nach Romanowski sind nicht-gramfeste Stäbchen im Lumen der nicht trächtigen Uteruspartien vorhanden, nicht aber in ihrer Wandung. In den trächtigen Teilen sind sie massenhaft in den Gefässen der Plazenta und in den Eihäuten vorhanden.

Daraus folgt, dass auch hier durch das Lumen der Tube zwischen den Eihäuten und der Uteruswand eine Einwanderung von Bakterien von der Bauchhöhle aus stattgefunden hat.

IV. Intravenöse und subkutane Injektionen: 7 Fälle.

Nachdem studiert worden, ob von der Scheide einerseits, von der Bauchhöhle durch die Tube andrerseits eine Infektion der Eihöhle erfolgen kann, bleibt die Frage zu erörtern übrig, ob von der Uteruswand aus das Fruchtwasser infiziert werden kann; dabei ist zu trennen, ob die Infektion von der Plazenta aus oder von den Gefässen der Uteruswand eintreten kann. Durch 6 intravenöse und 1 subkutane Injektion von Bakterien bei Kaninchen und Hunden ist diese Frage experimentell untersncht worden.

18. Versuch: 21. VII. 05. Einem trächtigen Kaninchen werden 2 ccm Bacterium coli-Bouillon (von Ileus arteficialis), vermischt mit etwas Eiter von Mastitis (Staphylococcus aureus), intravenös einverleibt. Am 22. VII. nach ca 12 Stunden Tötung des Tieres und Untersuchung der 11 Fruchtblasen wie sonst.

1. Kulturelle Untersuchung des Fruchtwassers: Von 7 linken Fruchtblasen enthalten 2, von 4 rechtsseitigen 3 im Abstrichpräparat Stäbchen. Im Bouillon und Agarstrich sind aus den übrigen 5 linken Fruchtblasen entweder Kokken allein oder Stäbchen und Kokken zusammen, in der rechtsseitigen vierten Stäbchen gewachsen.

Das Herzblut enthält kulturell Stäbchen.

2. Schnittuntersuchung negativ.

19. Versuch: 21. VII. 05. Genau wie Versuch 1. Am 22. VII. nach ca. 12 Stunden tot.

Resultat: 1. Sämtliche 4 linken und 1 rechtseitiger Fruchtsack enthalten Stäbchen und Staphylococcus aureus im Abstrichpräparat wie kulturell.

2. Im Herzblut Staphylococcus aureus.

3. Keine Schnittuntersuchung.

20. Versuch: Einem trächtigen Kaninchen 2 ccm Bacterium coli-Bouillon und Eiter von Mastitis intravenös einverleibt. Nach 24 Stunden Tötung des Kaninchens.

Resultate:

1. Kulturelle Untersuchung des Fruchtwasserinhaltes: 3 rechtsseitige, 2 linksseitige Fruchtsäcke enthalten im Abstrichpräparat und kulturell Kokken und Stäbchen.

2. Im Herzblut Stäbchen.

3. Querschnitte durch die 5 Fruchtblasen, nach W. und R. gefärbt, enthalten reichlich Stäbchen und Kokken in der Plazenta und zwar vorwiegend in den Blutgefässen, aber auch interstitiell. Die Gefässe der Uteruswand, auch die Lymphgefässe, sind frei. Die Eihäute sind durchsetzt von Stäbchen und Kokken, die offenbar von der Plazenta her in sie eindringen.

21. Versuch: Am 26. VII. Dieser Versuch ist derselbe wie Versuch 3. Das Tier stirbt nach nicht ganz 12 Stunden.

Resultate:

1. Die 4 linksseitigen und 2 rechtsseitigen Fruchtblasen enthalten sämtlich Stäbchen und Kokken im Abstrichpräparat und in Kulturen.

2. Das Herzblut enthält Stäbchen.

3. Querschnittpräparate nach W. und R.: In der Uteruswand von der Plazenta aus in Lymphstrassen Ausbreitung der Bakterien, welche, prall gefüllt, die Muskulatur auseinanderdrängen und in dichten Scharen bis an das Peritoneum vordringen. In den Blutgefässen der Uteruswand finden sich auch gelegentlich dichte Stäbchenhaufen, die auch die Gefässe durchdringen und das Gewebe infiltrieren, namentlich auch in der Nähe der Eihäute. In diesen und in den Blutgefässen der Plazenta massenhaft Stäbchen. Nach diesen Präparaten ist es sehr wahrscheinlich, dass die Eihautinfektion von der Plazenta aus eintritt, doch lässt sich die Möglichkeit nicht von der Hand weisen, dass auch von den Blutgefässen der Uteruswandung die Bakterien in die Eihäute eindringen können. In diesen

Querschnitten präsentieren sich auch Teile vom Embryo, so u. a. auch das Herz und die Lungen, die aber auffallenderweise, in diesen Schnitten wenigstens, keine Bakterien enthalten.

22. Versuch: Am 27. VII. 05. Einem trächtigen Kaninchen wird 1 ccm Bacterium coli-Bouillon mit etwas mastitischem Eiter intravenös einverleibt. Nach 3 Stunden tot.

1. Kulturelle Untersuchung: Von 2 linksseitigen Fruchtblasen enthält nur eine im Abstrichpräparat Kokken, kulturell sind beide positiv. Von 4 rechtsseitigen Fruchtblasen enthalten 2 spärliche Kokken im Abstrichpräparat, kulturell sind 3 im ganzen positiv.

2. Schnittuntersuchung nach R.: Nur spärliche Stäbchen finden sich in den Blutgefässen der Uteruswandung.

23. Versuch: Am 27. VII. 05. Wie Versuch 5. Nach 20 Stunden tot. Unmittelbar danach Sektion.

1. Kulturelle Untersuchung: Sämtliche 4 rechtsseitigen und 3 linksseitige Fruchtblasen enthalten im Abstrichpräparat reichlich Stäbchen. Es zeigt sich kein Unterschied, ob die Fruchtblase vaginal oder tubarwärts gelegen ist. Kulturell wachsen aus verschiedenen Fruchtblasen noch Kokken.

2. Das Herzblut enthält Stäbchen. Die Oberfläche des Uterus und die Bauchhöhlenflüssigkeit enthalten spärliche Stäbchen.

3. Uterusquerschnittuntersuchung nach R. positiv, nach W. sehr viel weniger charakteristisch. In der Plazenta finden sich reichliche Stäbchen. In der Wandung des Uterus, in den Lymphgefässen reichliche Stäbchen sowohl da, wo die Plazenta sitzt, als da, wo sie nicht sitzt, auch subserös findet man die Stäbchen in dichten Haufen, nach der Art ihrer Ausbreitung aber kann man nur annehmen, dass sie von der Plazenta her die Uteruswand durchsetzt haben. Damit stimmt dann auch gut überein, dass von der peritonealen Oberfläche des Uterus nur wenig Stäbchen erhalten werden können.

In den Eihäuten finden sich wieder massenhaft Stäbchen. Im Herzen und in der Lunge des mit in dem Schnitt getroffenen Fötus finden sich keine Bakterien.

Auch hier ist die Einwanderung der Bakterien in die Eihäute und das Fruchtwasser von der Plazenta her diejenige Deutung, die am meisten Wahrscheinlichkeit für sich hat.

24. Versuch: 5. XII. 04. Einem trächtigen Hunde (Dackel) werden 5 ccm Staphylococcus aureus und gramfeste Stäbchen haltige Bouillon subkutan unter die Mamma injiziert. Am 7. XII. werden 5 lebende Föten ausgestossen. Ein Fötus wird innerhalb

Fig. 2.

Fig. 3

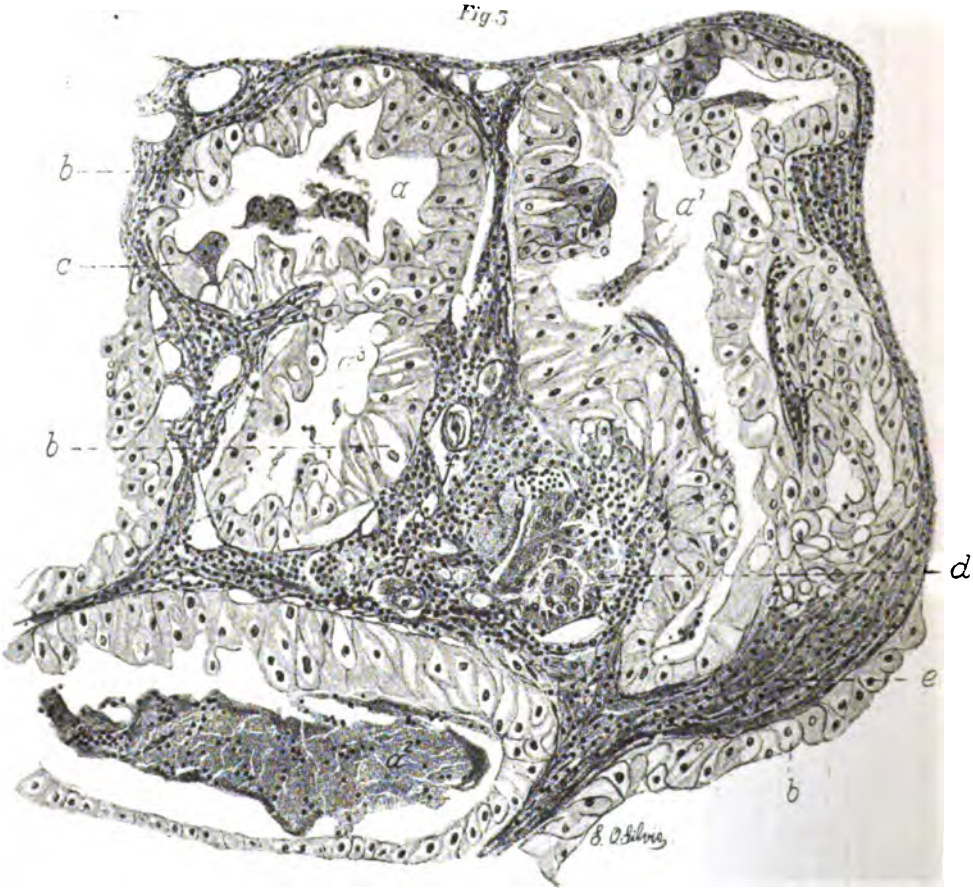

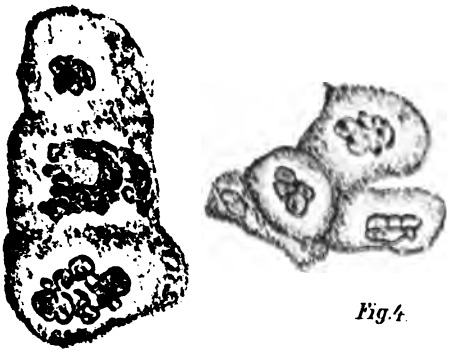

Fig. 4.

Fig. 1.

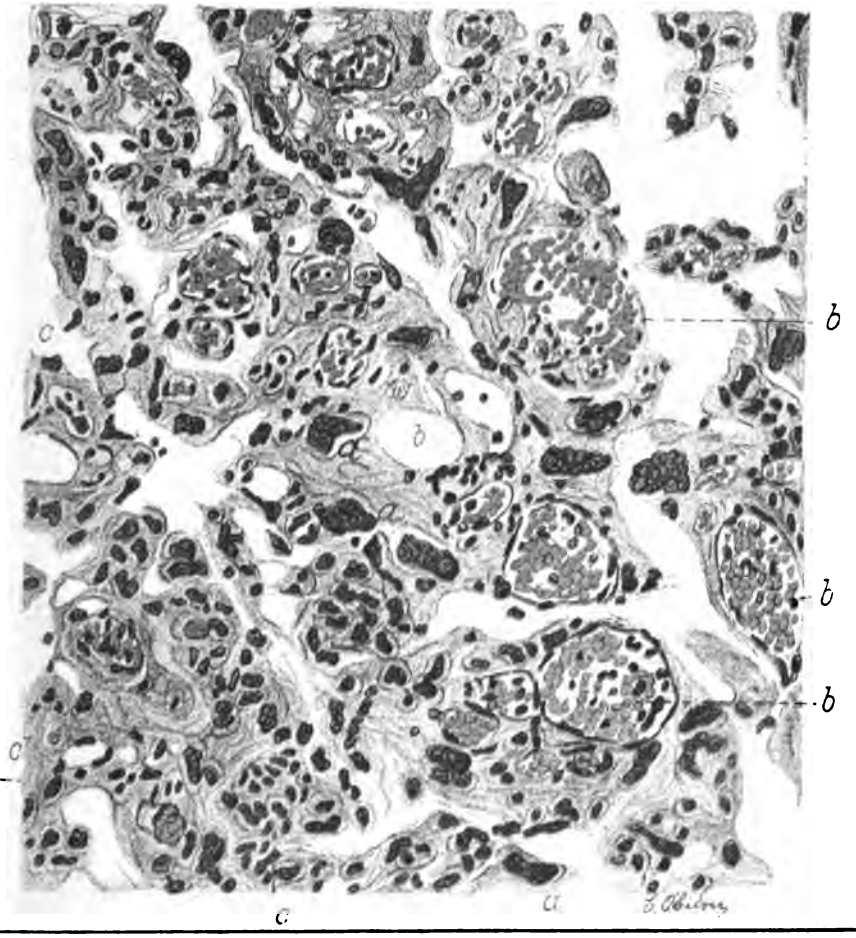

Thieme in Leipzig.

Lith. Schumann & Co., K. G., Leipzig.

H. Windler, Kgl. Hoflieferant,

Berlin, N. 24, Friedrichstr. 133a.

Fernsprecher: **Amt III, Nr. 3052.** Telegramm-Adresse: **Orthopädie-Berlin.**

10813
Laryngoskop
nach
Telschow, für
Elektrizität
M. 30.—.

10813

19130 **Sonden-Zange**
zur Vagina-Fixation
nach Orthmann
M. 9.50.

20653
Winkelklemme
nach
Mackenrodt
zum Verschluss der
Scheide bei
abdominaler
Total-
Exstirpation
des Uterus
M. 8.50.

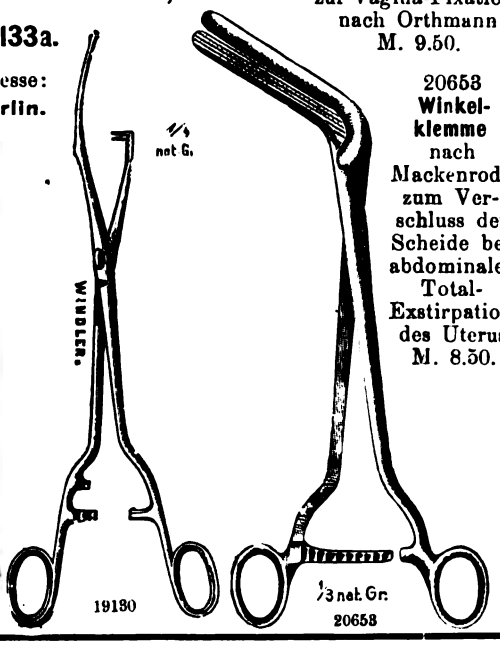

Die

Beiträge

zur

Geburtshilfe und Gynaekologie

erscheinen unter Redaktion von

A. Hegar

Geheimer Rat, Exz., Professor an der Universität Freiburg i. Br.

und unter Mitwirkung der Vorstände von 20 Universitäts-Frauenkliniken.

Jedes Heft hat einen Umfang von ca. 10 Druckbogen; drei solcher Hefte bilden einen Band. Jährlich erscheinen mindestens 3 Hefte. Der Subskriptionspreis der einzelnen Hefte ist bei kostspieligster Ausstattung an Tafeln und Abbildungen sehr niedrig bemessen, um die Subskription, die jemals für einen Band Geltung hat, einem jeden ohne grosse Kosten zu ermöglichen.

Bisher erschienen:

Band I	(1898).	Mit 114	Textabbildungen	und 16	Tafeln . . .	M.	**20.40.**
Band II	(1899).	Mit 79	Textabbildungen	und 11	Tafeln . . .	M.	**20.60.**
Band III	(1900).	Mit 24	Textabbildungen	und 14	Tafeln . . .	M.	**20.60.**
Band IV	(1901).	Mit 61	Textabbildungen	und 12	Tafeln . . .	M.	**20.60.**
Band V	(1901).	Mit 45	Textabbildungen	und 9	Tafeln . . .	M.	**20.80.**
Band VI	(1902).	Mit 45	Textabbildungen	und 11	Tafeln . . .	M.	**21.80.**
Band VII	(1903).	Mit 15	Textabbildungen	und 11	Tafeln . . .	M.	**22.—.**
Band VIII	(1904).	Mit 60	Textabbildungen	und 9	Tafeln . . .	M.	**24.—.**
Band IX	(1905).	Mit 90	Textabbildungen	und 8	Tafeln . . .	M.	**23.80.**

Bestellungen auf Subskriptionen nimmt jede Buchhandlung des In- und Auslandes entgegen.

Verlag von Georg Thieme in Leipzig.

Handbuch der Cystoskopie

von

Prof. Dr. **Leopold Casper,**

Dozent der Universität Berlin.

Neu!

Zweite, umgearbeitete Auflage.

Mit 116 Abbildungen und 13 Tafeln.

M. 16.—, geb. M. 17.20.

Die zweite Auflage hat eine wesentliche Erweiterung erfahren und zwar hinsichtlich der Verwertung der Cystoskopie und des Ureterenkatheterismus für die Diagnostik und Therapie der Nierenkrankheiten. Auf Grund dieser Erfahrungen wurde die *„funktionelle Nierendiagnostik"* geschaffen, deren Ergebnisse *für die Praxis nicht mehr zu entbehren sind.*

Pathologie und Therapie

der

Niereninsuffizienz bei Nephritiden.

Auf Grund eigener Untersuchungen

von

Dr. **Géza Kövesi** und Dr. **W. Róth-Schulz,**

Neu!

Assistent der I. med. Univ.-Klinik, Budapest.

Budapest-Nervi, emer. Interner der Klinik.

Mit einer Vorrede von Prof. Alex. von Korányi.

Mit dem „Belassa-Preis" gekrönte Schrift.

M. 7.—, geb. M. 8.—.

Ein wissenschaftlich bedeutendes Werk, dessen gediegener Inhalt aufgebaut ist auf eingehenden, während 3½ Jahren fast ununterbrochen fortgeführten Untersuchungen auf der ersten med. Klinik in Budapest. In mühsamer Arbeit und exakter Forschung haben es die Verfasser erfolgreich unternommen, *allgemein feste Grundlagen für die Nierentherapie* zu gewinnen. Die ausführlichen Versuchsprotokolle tragen nicht wenig dazu bei, das Verständnis für den Gang der Untersuchung und damit für den Inhalt der Gesamtarbeit selbst wesentlich zu erleichtern.

(Korrespondenzblatt der ärztl. Kreisvereine Sachsens.)

Reichs-Medizinal-Kalender.

Begründet von Dr. **Paul Börner.**

Herausgegeben von Prof. Dr. **J. Schwalbe.**

*** 1906 ***

(27. Jahrgang.)

2 Teile gebunden und 2 Beihefte 5 Mark.

Verlag von Georg Thieme in Leipzig.

Deutsche Medizinische Wochenschrift.

Begründet von

Dr. Paul Börner.

Redakteur: Prof. Dr. Julius Schwalbe.

1906 (XXXII. Jahrgang).

Vierteljährlich 6 Mark.

(Studenten-Abonnement 3 Mark.)

Die Deutsche Medizinische Wochenschrift hat sich während ihres 31jährigen Bestehens zu einem der angesehensten und verbreitetsten Fachblätter des In- und Auslandes entwickelt. Ihren Ruf verdankt sie in erster Linie ihren gediegenen **Originalaufsätzen.** In vielen der bedeutungsvollsten Fragen hat sie durch ihre bahnbrechenden Arbeiten die Führung innegehabt, so namentlich auf dem Gebiete der Tuberkulose-, Diphtherie-, Cholera- und Syphilisforschung; sehr zahlreiche neue Mittel und Methoden der gesamten Heilkunde, die sich dauerndes Bürgerrecht in unserer Wissenschaft erworben haben, sind in der Deutschen Medizinischen Wochenschrift zuerst mitgeteilt worden. Zu ihren Mitarbeitern zählt die Deutsche Medizinische Wochenschrift die hervorragendsten Ärzte des In- und Auslandes.

Zeitschrift

für

physikalische und diätetische Therapie.

Redaktion:

Geh.-Rat Prof. Dr. v. Leyden und Geh.-Rat Prof. Dr. Goldscheider.

Jährlich 12 Hefte.

Preis 12 Mark.

Probenummern stehen postfrei zur Verfügung.

*Die Zeitschrift stellt sich die **Aufgabe, in der Anwendung der diätetisch-physikalischen Heilmethoden mehr Klarheit zu schaffen und ein objektives, auf Wissenschaft und geprüfte Erfahrung begründetes Urteil zu ermöglichen.***

Soeben erschien:

Kompendium der physikalischen Therapie

für praktische Ärzte und Studierende

von

Dr. **B. Buxbaum,**

poliklin. Assist. des Hofrats Prof. Winternitz,

ordin. Arzt an der Fango- und Wasserheilanstalt in Wien

mit Beiträgen von

Dr. **L. Herzl** und Dr. **F. Winkler.**

Die Verwendung physikalischer Heilmethoden in der Gynäkologie und Geburtshilfe.

Mit 73 Abbildungen.

M. 8.—, geb. M. 9.—.

Xeroform

Bester Ersatz für Jodoform. Beim Gebrauch geruchlos, nicht reizend, absolut ungiftig. Eminent austrocknend, schmerz- und blutstillend. Desodorisiert selbst jauchige Sekrete. **Schnellst wirkendes Überhäutungsmittel.** Hervorragend geeignet für **Dauer-** und **Trockenverband. Spezifikum bei Ulcus cruris, Verbrennungen.**

Calodal

Fleischeiweisspräparat zur **subkutanen** und **rektalen** Ernährung nach schweren Operationen, bei Magenblutungen usw., **per os** als **Kräftigungsmittel.**

Proben und Literatur durch

CHEMISCHE FABRIK VON HEYDEN, RADEBEUL-DRESDEN.

Farbenfabriken
vorm. **Friedr. Bayer & Co., Elberfeld.**
Abteilung für pharmazeutische Produkte.

Somatose

hervorragendes Kräftigungsmittel,
ermöglicht in Folge ihrer günstigen Einwirkung auf die Milchabsonderung die Ernährung des Kindes an der Mutterbrust, daher von hohem Werte für

Wöchnerinnen.

Somatose regt in hohem Maasse den Appetit an.

3 bis 4 mal täglich einen Kaffeelöffel voll, gelöst in Milch, Milchkaffee, Schleimsuppen etc.

Protargol

organisches Silberpräparat zur
Gonorrhöe- und Wundbehandlung,
sowie für die Augentherapie,
insbes. auch als **Prophylacticum gegen Blennorrhoea neonat.** vielfach empfohlen.
Hervorragende bactéricide Eigenschaften bei grösster Reizlosigkeit.

Aspirin

Trefflichster Ersatz für **Salicylate,**
gegen dysmenorrhoische Beschwerden vielfach empfohlen.

Salipyrin

das seit 14 Jahren auf das beste bewährte **Specificum** gegen **Influenza** leistet auch ausgezeichnete Dienste bei

zu reichlicher Menstruation und bei Menstruations-Beschwerden

jedes, auch des klimakterischen Alters. (Dosis: Dreimal täglich ein Gramm.)
Vom Beginne der Menses gebraucht, **übertrifft Salipyrin weit die Secale- und Hydrastis-Präparate,** indem es die Dauer und Stärke der Menstrualblutung ganz erheblich vermindert.
Sehr schätzenswert ist dabei zugleich die **nervenberuhigende** Wirkung des Salipyrins, das frei von schädlichen Nebenwirkungen ist.
Eingehende Untersuchungen in den Frauenkliniken von Prof. Dr. Löhlein-Giessen †, Prof. Dr. Martin-Berlin und Privatdozent Dr. Beuttner-Genf u. a. haben die **Bedeutung des Salipyrins bei Gebärmutterblutungen bestätigt.**
Literatur zu Diensten.

J. D. RIEDEL A.-G. Berlin N. 39. Chemische Fabriken.

Ein Naturschatz von Weltruf.

Von der ärztlichen Welt mit Vorliebe und in mehr als 1000 Gutachten empfohlen.

Saxlehner's Bitterwasser Hunyadi János

Das mildeste, angenehmste, zuverlässigste.

„Hunyadi János hat in Folge seiner „stets gleichmässigen Zusammensetzung „die verlässlichste Wirkung und verdient „daher besondere Beachtung in der ärztlichen Praxis."

Prof. Dr. Árpád Bókai, Budapest,
Professor der Pharmakologie an der k. Universität.

Käuflich in allen Mineralwasserhandlungen und Apotheken.

Diesem Hefte liegt bei:
1 Prospekt der Verlagsbuchhandlung **Ferd. Enke,** *Stuttgart, betr.:* **„Atlas der Cystoskopie des Weibes"** *von* **Zangemeister.**
1 Prospekt der Verlagsbuchhandlung **S. Karger,** *Berlin, betr.:* **„Krankheiten der weiblichen Adnexorgane"** *von* **Martin.**
2 Prospekte der Aktiengesellschaft **J. D. Riedel,** *Berlin, betr.:* **„Salipyrin"** *und* **„Barnyval".**

Druck von C. Grumbach in Leipzig.

Beiträge

zur

Geburtshilfe und Gynaekologie

herausgegeben

von den

Vorständen der Universitäts-Frauenkliniken

zu

Basel (Prof. von HERFF), Berlin (Prof. BUMM), Bern (Prof. P. MÜLLER), **Bonn** (Prof. FRITSCH), Breslau (Prof. KÜSTNER), Erlangen (Prof. MENGE), **Freiburg** (Prof. KRÖNIG), Giessen (Prof. PFANNENSTIEL), Göttingen (Prof. RUNGE), Halle (Prof. VEIT), Heidelberg (Prof. von ROSTHORN), Jena (Prof. FRANZ), Kiel (Prof. WERTH), Leipzig (Prof. ZWEIFEL), München (Prof. von WINCKEL), Prag (Prof. von FRANQUÉ), Strassburg (Prof. FEHLING), Tübingen (Prof. DÖDERLEIN), Wien (Prof. CHROBAK), Würzburg (Prof. HOFMEIER), Zürich (Prof. WYDER),

sowie

Prof. W. A. FREUND (früher Strassburg), Prof. FROMMEL (früher Erlangen), Prof. HEGAR (früher Freiburg), Prof. KEHRER (früher Heidelberg) und Professor SCHULTZE (früher Jena)

unter Redaktion von

A. HEGAR.

ZEHNTER BAND.

Drittes Heft.

Mit 74 Textabbildungen.

LEIPZIG
VERLAG VON GEORG THIEME
1906.

Inhalt.

Seite

Blau, A., Über die Erfolge der vaginalen Uterusexstirpation wegen Karzinom 375

Jockers, H., Untersuchungen über die Veränderungen der Decidua basalis bei manuell gelösten Plazenten. Mit 2 Textabbildungen 395

Neujean, V., Bakteriologische Untersuchungen des Genitalsekretes neugeborener Mädchen 408

Sellheim, H., Anatomische, experimentelle und klinische Untersuchungen zur operativen Erweiterung des Beckens. Mit 12 Textabbildungen 427

Birnbaum, R., Über die Anwendung der Tuberkulinpräparate, speziell über den diagnostischen Wert des alten Tuberkulins bei Urogenitaltuberkulose 465

Haas, H., Beitrag zur Lehre von den Cysten der Nabelschnur. Mit 9 Textabbildungen 483

Petersen, O. H., Über den Sitz des Fruchtkuchens und die Bedeutung dieses Sitzes für die Geburt. Mit 51 Textabbildungen 508

Bäcker, J., u. Minich K., Ein Fall von Sarcoma Hydropicum Papillare 532

Hofbauer, J., Zur Steigerung der Widerstandskraft des Organismus durch künstliche Leukocytose 542

Verlag von Georg Thieme in Leipzig.

Operative Gynaekologie

von

Prof. Dr. **A. Döderlein** und Prof. Dr. **B. Krönig**

Tübingen. Freiburg.

Mit 182 teils farbigen Abbildungen und einer Tafel.

Geb. M. 21.—.

Aus der Klinik Chrobak, Wien.

Über die Erfolge der vaginalen Uterusexstirpation wegen Karzinom.

Von

Dr. **Albert Blau**, Assistenten der Klinik.

Die nachfolgende Zusammenstellung berichtet über die an der Klinik Chrobak vom Januar 1890 bis Oktober 1903 bei Uteruskrebs ausgeführten vaginalen Radikaloperationen und macht im Anschlusse daran auch der in den letzten Jahren ausgeführten „abdominalen Radikaloperationen" Erwähnung.

Sie besteht mithin zum grösseren Teile nur in einer weiteren Verfolgung der Fälle Knauers[1]), welcher über die vaginalen Totalexstirpationen des karzinomatösen Uterus in der Zeit vom Januar 1890 bis Juni 1900 berichtet hat und erstreckt sich demnach auch über eine Anzahl von Igniexstirpationen des Uterus, die heute bereits über fünf Jahre alt sind. Die Ergebnisse der Nachforschung nach diesen Fällen aber waren uns ja besonders wichtig, weil wir hofften, aus den Dauererfolgen einen Beweis für die Leistungsfähigkeit der Igniexstirpation erbringen zu können, wie sie in einzelnen Fällen seit dem Jahre 1897, fast ausschliesslich seit April 1900 an der Klinik zur Anwendung kommt, anfangs ohne den Schuchardtschen Hilfsschnitt, während seit Juni 1900 als typische vaginale Operation die Igniexstirpation des Uterus, kombiniert mit dem erweiternden Schuchardtschen Hilfsschnitt, geübt wird. Die Dauerresultate der in Betracht kommenden Fälle von Igniexstirpation zu erforschen — in den allerdings nur wenigen Fällen, die in dieser Beziehung schon zu verwerten sind —, des weiteren aber

[1]) Knauer, Die Erfolge der an der Klinik Chrobak wegen Gebärmutterkrebs ausgeführten vaginalen Totalexstirpationen. Beitr. z. Geb. u. Gyn. 1901, 5. Bd., S. 205.

die bisherigen Ergebnisse des „kombinierten Verfahrens“ einer Betrachtung zu unterziehen und zugleich zu untersuchen, ob es möglich war, durch Anwendung eines ausgedehnten Scheidendammschnittes und dadurch bewirkte bessere Zugänglichkeit ein Hinausrücken der Operationsmöglichkeit, also ein besseres Operabilitätsprozent zu erzielen, war der Hauptzweck der folgenden Mitteilung.

Es mögen nunmehr die vaginal operierten Fälle von Uteruskrebs in ihrer Gesamtheit, ohne Berücksichtigung der geübten Methode, zur Besprechung gelangen (wobei ich mich ganz an die Einteilung Knauers halte), später die einzelnen Methoden miteinander verglichen und schliesslich ganz kurz unser Standpunkt der abdominalen Radikaloperation gegenüber gekennzeichnet werden.

Unter rund 60000 Fällen, welche in der Zeit vom Januar 1890 bis 1. Oktober 1903 im Ambulatorium der Klinik zur Untersuchung gelangten, fanden sich 1808 (= 3 %) Fälle von Uteruskrebs; 1023 Fälle wurden an die Klinik aufgenommen.

Von diesen 1023 Fällen kamen aus den von Knauer[1]) mitgeteilten Gründen 10 als operabel beurteilte Fälle nicht zur Operation; ebenso fanden sich unter den Fällen der letzten, in die Statistik Knauers noch nicht einbezogenen Jahre 8 Fälle, in welchen die Aufnahme zwecks Vornahme der Radikaloperation verweigert wurde. Halten wir uns an die von Winter[2]) aufgestellten Prinzipien, welcher verlangt, „dass für die Berechnung der Operabilitätsprozente die Zahl derer die Grundlage abgeben müsse, welche nach dem klinischen Untersuchungsbefunde als operabel bezeichnet werden müssen, nicht die Zahl derer, welche wirklich operiert worden sind (gleichgültig, wieviel sich der Operation entziehen)“, so müssen wir auch die oben erwähnten 18 nicht operierten Fälle in Rechnung ziehen, und es würde sich (bei 328 tatsächlich ausgeführten radikalen Operationen) eine Operabilität von 346 : 1808 = 19,1 % ergeben. Letztere Zahl bezieht sich auf sämtliche radikale Operationen des karzinomatösen Uterus, und zwar wurde 285 mal die vaginale Totalexstirpation vorgenommen, 43 mal mittels anderer Methoden operiert (hohe Collumamputation, sakrale Methode und einige 30 Fälle von Freundscher und erweiterter Freundscher oder „radikaler“ abdominaler Operation).

Für die vaginale Totalexstirpation allein würde sich bei dieser Berechnung eine Operabilität von 17,1 % ergeben. Hierbei wäre

[1]) l. c. p. 209.

[2]) Zentralblatt für Gynäkologie 1902, Nr. 4.

aber zu bemerken, dass 24 Fälle von vaginaler Totalexstirpation des karzinomatösen Uterus nicht berücksichtigt wurden, bei welchen der Eingriff deshalb als ein nur palliativer bezeichnet werden musste, weil es sich im Laufe der Operation als unmöglich herausstellte, radikal vorzugehen und sicher im erkrankten Gewebe operiert worden war.

Für den nur palliativen Wert der Operation in diesen Fällen spricht der weitere Verlauf. Es ergibt sich, wenn ich auch die diesbezüglichen Daten nach Knauer hier wiederholen darf, dessen Materiale 21 dieser palliativen Fälle angehören, folgendes:

In 4 Fällen war die Nachforschung erfolglos. Von den übrigen 20 Operierten sind bis auf 8 sämtliche im Laufe des ersten Jahres nach der Operation rezidiv zugrunde gegangen, und zwar

nach 4 Monaten 2,
„ 5 „ 1,
„ 6 „ 2,
„ 7 „ 1,
„ $7^1/_2$ „ 1,
„ 9 „ 2,
im 1. Jahre, Monat unbekannt 8.

Von den Patientinnen, welche länger als ein Jahr nach der Operation noch am Leben waren, wurde bei 4 das Rezidiv noch im ersten Jahre konstatiert:

1 mal nach 1 Monat (Pat. starb 18 Monate nach der Operation)
1 „ „ 4 Monaten „ „ 19 „ „ „ „
1 „ „ 7 „ „ „ 20 „ „ „ „
1 „ „ 10 „ „ „ 2 Jahre 4 Mon. „ „ „
1 Patientin starb 14 Monate nach der Operation
1 „ „ 16 „ „ „ „
1 „ „ 17 „ „ „ „
1 „ „ 21 „ „ „ „
an Rezidiv.

Wollen wir uns aber auch hier wieder an die von Winter aufgestellten Forderungen halten, welche dahin gehen, dass bei Berechnung der Dauerresultate ein Abzug der „palliativen“ oder „unvollständig Operierten“ nicht gemacht werden darf, sondern „dass eine Operation, welche in der Absicht begonnen wurde, sie radikal auszuführen, in ihrem Endresultate den radikalen Operationen zugerechnet werden muss, auch wenn nach der Vollendung der Operation die Prognose für die Dauerheilung noch so schlecht erscheint“, so müssen wir die 24 Fälle, in welchen der ganze Uterus exstirpiert wurde, sich im Verlaufe der Operation aber zeigte, dass nicht mehr im Gesunden operiert werden konnte, auch bei Be-

rechnung der Operabilität in Betracht ziehen, so dass sich für sämtliche Fälle von Uteruskrebs eine Operabilität von 20,46 % und für die vaginalen Operationen im besonderen eine Operabilität von **18,5 %** ergeben würde.

Werden diese „palliativen" Fälle den radikalen Operationen beigerechnet, so bewirken sie wohl einerseits ein schlechteres „Dauerresultat", anderseits lassen sie — wie man sieht — die Operabilität in einem etwas zu günstigen Lichte erscheinen, indem bei Berechnung derselben einer Methode in einigen Fällen radikale Leistungen zugeschrieben werden, in welchen sie, wie sich gleich bei der Operation zeigte, dieselben zu vollführen tatsächlich nicht imstande war. Dessen ist sich Winter wohl bewusst, und es tut seinen in so verdienstvoller Weise aufgestellten Prinzipien der Karzinomstatistik keinen Abtrag, wenn er zugibt, dass es den verschiedenen Operateuren unbenommen sein müsse, „ihr Material im einzelnen zu erläutern und Sonderstatistiken für die guten und schlechten Fälle aufzustellen". Deshalb die obige, etwas weitläufige Erörterung unserer Fälle.

Um Wiederholungen zu vermeiden, bemerke ich, dass in der Folge auch die 24 „palliativen" Fälle als Radikaloperationen gezählt werden, eventuell in der Klammer das Resultat verzeichnet ist, welches sich bei Abzug der 24 palliativ Operierten für die übrigen ergeben würde.

Die Gesamtzahl der vom Januar 1890 bis 1. Oktober 1903 wegen Uteruskrebs ausgeführten vaginalen Totalexstirpationen beträgt **309.**

Unter diesen 309 Fällen sind ausser den 24 oben erwähnten palliativen noch 15 weit vorgeschrittene Fälle, bei welchen der Verdacht bestand, dass Reste des Karzinoms zurückgeblieben sein könnten. Auch diese 15 Fälle, welche tatsächlich kurze Zeit nach der Operation rezidivierten, wurden natürlich der radikalen Operation zugerechnet.

Nach dem Sitze der Erkrankung waren von den **309** vaginal operierten Fällen

Portiokarzinome	226
Cervixkarzinome	45
Corpuskarzinome	36
Karzinomatöse Polypen	2
	309

Demnach

Collumkarzinome	271	= 87,70 %
Corpuskarzinome	36	= 11,65 %.

Im Anschluss an die Operation sind gestorben: 18. Die primäre Mortalität beträgt demnach 5,8 % (6,3 %):

12 dieser Fälle gehören dem Materiale Knauers an:

1. Unterbindung des rechten Ureters, Abknickung des linken; bei der Obduktion ausserdem ein Carcinoma pylori.

2. Suppuratio cavi Douglasii, Urocystitis, Pyelitis.

3. Septische Peritonitis. Karzinommetastasen in den Lungen und im rechten Ovar.

4. Narkosetod.

5. Resektion der Blase. Laparotomie. Implantation der Ureteren in das Rektum; Tod an Sepsis.

6. Abszess im Ligaturstumpf und von da ausgehend Pyämie, die 3 Wochen post operationem auftretend, rasch zum Tode führte.

7. Tod an Enteritis und Marasmus. Obduktion siehe Knauer l. c. p. 214 — und noch 5 Fälle von Sepsis, drei auf das Jahr 1894, je einer auf das Jahr 1896 und 1900 fallend.

Die übrigen 6 Todesfälle sind folgende:

13. Tod am 9. Tage post operationem an Ileus. Obduktionsbefund: Abknickung der untersten Ileumschlinge nach Verklebung derselben mit der Nahtstelle am Cavum Douglasii. (Die Peritonealhöhle war nicht vollkommen geschlossen, sondern mit Jodoformgaze drainiert worden.) Hochgradiger Meteorismus des Dünndarmes. Herdförmige Pneumonie im Unterlappen der rechten Lunge. Pyelitis. Narbe nach Ulcus ventriculi. Marasmus.

14. Igniexstirpatio uteri mit Adnexen. Obduktionsbefund: diffuse eitrige Peritonitis. Atrophie des Herzmuskels. Fettige Degeneration der Leber und der Nieren.

15. Narkosetod. Obduktionsbefund: Myodegeneratio et Dilatatio cordis (Igniexstirpation mit Schuchardtschnitt.)

16. Tod an eitriger Peritonitis (Igniexstirpation mit Schuchardtschnitt). Zu bemerken ist, dass im Uterus ein nekrotischer Plazentarpolyp sass und dass die Narkose sehr unruhig war, so dass während der ganzen Operation der Darm gegen die Scheide vorgepresst wurde.

17. Tod am 6. Tage an diffuser serofibrinöser Peritonitis (Igniexstirpation mit Schuchardtschnitt.)

18. Ca. cervicis auf beide Parametrien und die Scheide weit übergreifend; sehr schwieriger Fall, eigentlich nur als Versuch aufgefasst, da das karzinomatöse Infiltrat nicht nur fast bis an die Beckenwand, sondern auch auf die Blasenmuskulatur übergriff. Ausgiebige Resektion der Parametrien. Obduktionsbefund: diffuse fibrinös-eitrige Peritonitis. Chronische Tuberkulose beider Lungenspitzen.

Nach Abzug dieser 18 Fälle verblieben für die Nachforschung 291, und zwar wurden die Nachrichten in folgender Weise ermittelt:

durch persönliche Untersuchung	146 mal,
durch Ärzte und Krankenhäuser	25 mal,
durch das Totenbeschreibungsamt in Wien	20 mal,

durch Gemeindeämter	21 mal,
durch briefliche Mitteilung	40 mal.
Unauffindbar waren	39.

Es verblieben demnach 252 Fälle, welche 1—14 Jahre nach der Operation der Nachforschung ein positives Resultat ergaben. Nach weiterem Abzug von 8 Fällen, in welchen der Tod 1—7 Jahre nach der Operation an anderen Krankheiten, ohne Rezidive erfolgte, **bleiben 244 Fälle für die Beurteilung der Erfolge der vaginalen Totalexstirpation übrig.**

Bezüglich der „Dauerheilung" lassen sich, wenn wir wieder eine Rezidivfreiheit von mindestens 5 Jahren fordern, von dem gesamten Materiale seit Januar 1890 heute schon die bis Januar 1899 operierten Fälle verwerten, da die Nachforschungen Anfang des Jahres 1904 angestellt wurden. Dabei möge bemerkt werden, dass die von Knauer ausgeschiedenen 21 „palliativen" Fälle sämtlich der Zeit vor Januar 1899 angehören, so dass sich durch Mitberücksichtigung derselben eine wesentliche Verschlechterung des „Dauerresultates" ergiebt.

Es sind im ganzen 196 Fälle, welche für die „Dauerheilung" verwertbar wären; von diesen sind 35 abzuziehen: 21, die nicht auffindbar waren (darunter 4 der „palliativen" Fälle), 9, welche an den Folgen der Operation, und 5, welche an anderen Krankheiten ohne Rezidiv gestorben sind. Es verbleiben demnach 161 Fälle.

Von diesen sind bisher an Rezidiv erkrankt 112 = 69,56 % [65,9 %]
rezidivfrei 49 = 30,4 % [34 %].

Nach dem Sitze des Karzinoms waren

Portiokarzinome 117; davon Rezidive 84 = 71,7 %,
geheilt 33 = 28,2 %.

Cervixkarzinome 27; davon Rezidive 24 = 88,8 %,
geheilt 3 = 11,1 %.

Fassen wir die Portio- und Cervixkarzinome als Collumkarzinome zusammen, so ergibt dies:

Collumkarzinome 144; davon Rezidive 108 = 75 %,
geheilt 36 = 25 %.

Corpuskarzinome 17; davon Rezidive 4 = 23,5 %,
geheilt 13 = 76,4 %.

Von den 36 länger als 5 Jahre beobachteten Portio- und Cervixkarzinomen blieben gesund:

Über	5	Jahre	7 Fälle
„	6	„	4 „
„	7	„	4 „
„	8	„	4 „
„	9	„	5 „
„	10	„	4 „
„	11	„	3 „
„	12	„	2 „
„	13	„	3 „

Von den 13 länger als 5 Jahre beobachteten Corpuskarzinomen blieben gesund:

Über	5	Jahre	4
„	6	„	3
„	8	„	1
„	9	„	3
„	12	„	1
„	13	„	1.

Bei einer Operabilität von 18,5% (für die vaginalen Uterusexstirpationen) mit 30,4% Dauerheilungen ergibt sich demnach (nach Winters Berechnung) als absolute Heilungsziffer 5,64%.

Zum Vergleiche seien die von Winter (l. c. p. 86) zusammengestellten „absoluten Heilungsresultate“ anderer Kliniken angeführt:

Berlin	9,5%
Leopold	10,8%
Kaltenbach	10,0%
Schauta (nach Waldsteins Mitteilung)	4,3%.

Glockner[1]) berechnete aus der Leipziger Klinik 1867—1897 9,72% absolute Heilbarkeit bei 34,7% „Dauerheilung“ für Collum- und 66,7% für Corpuskarzinome.

Teilen wir unsere Fälle vom Jahre 1890 bis Januar 1899 nach der Ausbreitung des Karzinoms zur Zeit der Operation in solche ein, bei denen das Karzinom noch auf den Uterus beschränkt war, solche, bei welchen dasselbe bereits auf seine Umgebung (Scheide, Parametrium, paravesikales und pararektales Gewebe) übergegriffen hatte und in solche, in welchen eine genaue Entscheidung bezüglich der Ausbreitung der Neubildung nicht möglich war, so ergibt sich folgendes:

[1]) Hegars Beiträge zur Geburtshilfe u. Gynäkologie, Band VI, S. 298.

Als vorgeschrittene Fälle sind zu bezeichnen 119.

Von diesen sind an den Folgen der Operation gestorben 8; demnach bleiben 111;

von diesen sind rezidiv 87 = 78,3%,
rezidivfrei 24 = 21,6%.

Die Summe der begrenzten Fälle beträgt 40.

Davon sind an den Folgen der Operation gestorben 1; demnach verbleiben 39;

von diesen sind rezidiv 17 = 43,5%,
rezidivfrei 22 = 56,4%.

Zweifelhaft bezüglich der Ausbreitung des Karzinoms waren 11 Fälle;

von diesen wurden rezidiv 8 = 72,7%,
bisher gesund blieben 3 = 27,2%.

Während sich also für die vorgeschrittenen Fälle 78,3% Rezidive und 21,6% „Heilungen" ergeben, wurden von den begrenzten Fällen nur 43,5% rezidiv, 56,4% blieben gesund.

Bei den 112 Rezidiven wurde die Erkrankung in 94 Fällen festgestellt, in 18 Fällen konnte nur der an Rezidiv erfolgte Tod ermittelt werden. Das Rezidiv wurde bei den 94 Fällen konstatiert:

Im	1.	Jahre 59 mal
	2.	„ 23 „
	3.	„ 4 „
	4.	„ 1 „
	5.	„ 5 „
	6.	„ 1 „
	10.	„ 1 „

Nach Abzug eines Falles, von welchem weder die Zeit der Erkrankung, noch das Todesjahr zu ermitteln war, erkrankten oder starben an Rezidiv:

Im	1.	Jahre	von 160	Fällen	59 = 36,87%
	2.	„	„ 101	„	30 = 29,7%
	3.	„	„ 71	„	9 = 12,67%
	4.	„	„ 62	„	3 = 4,83%
	5.	„	„ 59	„	6 = 10,16%
	6.	„	„ 53	„	2 = 3,77%
	7.	„	„ 51	„	0 = 0
	8.	„	„ 51	„	1 = 1,96%
	9.	„	„ 50	„	0 = 0
	10.	„	„ 50	„	1 = 2%.

Aus dieser Tabelle ist ersichtlich, dass bei 4 Frauen noch nach dem 5. Jahre post operationem ein Rezidiv konstatiert wurde; 3 dieser Fälle hat Knauer (l. c. p. 223) bereits des näheren mitgeteilt und dargelegt, dass die Erkrankung

1 mal sicher,
1 mal wahrscheinlich,
1 mal vielleicht

noch nach dem 5. Jahre eingetreten ist. — Einen weiteren solchen Fall, in welchem die Erkrankung vielleicht auch erst nach dem 5. Jahre auftrat, habe ich hinzuzufügen. Er betrifft eine im April 1898 operierte Frau, welche sich nach ärztlichem Berichte im Jahre 1903 noch vollkommen wohl und gesund befand. März 1904, also Ende des 6. Jahres post operationem, lässt sich ein grosses Rezidiv im rechten Parametrium mit Thrombose der rechten Vena femoralis konstatieren.

Ziehen wir nunmehr auch die Fälle in Betracht, welche vom Januar 1899 bis September 1903 operiert, bezüglich der Rezidivfreiheit noch nicht zu verwerten sind, so ergibt sich folgendes:

In dem genannten Zeitraume wurden 113 vaginale Totalexstirpationen des karzinomatösen Uterus vorgenommen. In diesen 113 Fällen kam noch 30 mal die gewöhnliche Ligaturmethode in Anwendung, wie sie bis 1897 ausschliesslich geübt wurde, in 35 Fällen die Igniexstirpation. Seit Juni 1901 wird als typisches Verfahren bei der vaginalen Operation die mit dem Schuchardtschnitt kombinierte Igniexstirpation geübt (47 Fälle). Nur einmal wurde noch aus rein zufälligen Gründen (Defekt des Paquelin) bei Schuchardtschnitt nicht mit dem Paquelin gearbeitet. (Vom März 1902 an wurde gleichzeitig mit der vaginalen Operation in einer Anzahl von Fällen die abdominale Operation ausgeführt.)

Von den 30 noch ohne den Paquelin nach der gewöhnlichen Ligaturmethode operierten Fällen

ist im Anschlusse an die Operation gestorben 1,
unauffindbar blieben . . . . . 7.

Demnach blieben 22 Fälle für die Nachforschung nach dem primären Resultat übrig:

Bisher sind 1 bis fast 5 Jahre nach der Operation rezidiv $15 = 68{,}18\,\%$,
rezidivfrei $7 = 31{,}81\,\%$.

Von den 15 Rezidiven erkrankten oder starben

	im	1.	Jahre	post	op. 10
	„	2.	„	„	„ 4
	„	3.	„	„	„ 1.
Gesund sind	„	3.	„	„	„ 1
	„	4.	„	„	„ 1
	„	5.	„	„	„ 5.

Fassen wir sämtliche Fälle, in welchen die Exstirpation des Uterus mit dem Paquelin vorgenommen wurde, zusammen (also auch die vor dem Jahre 1899 ausgeführten), so ergibt sich eine Gesamtzahl von **113**,

und zwar wurde die Igniexstirpation allein ausgef. in 66 Fällen, kombiniert mit dem Schuchardtschnitt in 47 Fällen.

Auf sämtliche 113 Igniexstirpationen fallen 7 Todesfälle:

1. Pyämie,
2. Marasmus (Knauer S. 227),
3. ein Narkosetod,

ferner 4 Fälle von Peritonitis.

Daraus folgt, wenn wir alle diese Todesfälle der Operation zur Last legen, eine Gesamtmortalität von 6,19% für die vaginale Totalexstirpation des Uterus mit dem Paquelin.

Drei der Todesfälle, und zwar der Fall von Tod an Marasmus (Knauer l. c. p. 214), der Fall von Pyämie und ein Fall von Peritonitis ereigneten sich bei den 66 ohne Hilfsschnitt ausgeführten Igniexstirpationen (= 4,5% Mortalität); vier Fälle fallen den mit dem Schuchardtschnitt kombinierten Igniexstirpationen zur Last (= 8,5% Mortalität).

Nebenverletzungen sind bei den 113 Fällen von Igniexstirpation des Uterus 5 mal vorgekommen (= 4,4%), und zwar ereigneten sie sich sämtlich bei der mit dem Schuchardtschnitt kombinierten Igniexstirpation, so dass sich für das letztere (kombinierte) Verfahren bezüglich der Nebenverletzungen eine Häufigkeitszahl von 10,6% ergeben würde.

Die Verletzungen waren folgende:

1. P. N. 473/01 Ca portionis mit Infiltration des rechten Parametriums. Am 9. Tage post operationem Abgang von flüssigem Stuhl durch eine dünne, ganz nahe der Kommissur mündende Rektovaginalfistel; Spontanheilung.

2. P. N. 527/01 Ca portionis. Parametrien frei. Am 9. Tage post operationem wird eine Blasenscheidenfistel konstatiert, die in kurzer Zeit spontan geheilt ist. Februar 1904 gesund.

3. P. N. 88/02 Ca portionis. Beim Dammschnitt Verletzung des Rektums; Naht; Heilung. Anfang Februar 1904 ganz gesund.

4. P. N. 97/02 Ca portionis mit Infiltration beider Parametrien. Beim stumpfen Abschieben der Blase von der Cervix reisst die erstere ein; Naht; Heilung. Februar 1904 gesund.

5. P. N. 515/02. Ca portionis cum infiltratione parametrii lateris utriusque. 4 Jahre vor der Operation war ein parametranes Exsudat durch das hintere Scheidengewölbe in die Vagina durchgebrochen. Die Perforationsöffnung war damals erweitert und die Abszesshöhle durch lange Zeit offen gehalten und ausgespült worden. Bei der Operation gelangte man beim Ablösen der hinteren Scheidenwand auf derbe schwielige Verwachsungen und beim weiteren stumpfen Vordringen behufs Eröffnung des Douglas mit dem Finger ins Rektum; Naht; Heilung.

Ziehen wir an dieser Stelle sämtliche Fälle von Nebenverletzungen in Betracht, welche sich überhaupt bei den vaginalen Totalexstirpationen ereignet haben, so haben wir den 7 Fällen, die Knauer (l. c. p. 226) aufzählt, noch die eben erwähnten 5 hinzuzufügen, so dass auf 309 Operationen 12 (= 3,8 %) Fälle mit (13) Nebenverletzungen kämen. Von diesen betrafen 3 einen oder beide Ureteren, 6 die Blase, 4 das Rektum. Alle 3 Fälle von Ureterverletzung endeten tödlich; zwei im Anschlusse an die Operation, der dritte bei Gelegenheit der Operation der Ureterfistel ½ Jahr nach dem ersten Eingriffe.

Von den Blasenverletzungen heilten 3 spontan, 3 starben, darunter der mit Ureterverletzung komplizierte Fall.

Von den 4 Rektumverletzungen heilten 3 nach Naht primär, eine Rektovaginalfistel heilte spontan.

Wollen wir nunmehr etwas näher auf die Erfolge der Igniexstirpation eingehen und zwar zuerst auf die Resultate, welche durch die nicht mit dem Schuchardtschnitt kombinierte Operation gewonnen wurden, so ergibt sich für die bis zum Jahre 1899, also vor mehr als 5 Jahren operierten Fälle bezüglich der Dauerresultate folgendes:

Es sind 31 Fälle, welche hier in Betracht kommen;

davon sind unauffindbar 6,

ohne Rezidive an Altersschwäche im 74. Lebensjahre gestorben 1;

es blieben demnach 24 Fälle für die Nachforschung übrig.

Von diesen sind bisher an Rezidiv erkrankt 13 = 54,1 %,

gesund 11 = 45,8 %.

Dieses Dauersultat entspricht den Erwartungen, welche man auf Grund der günstigen Erfolge, die für die ersten Jahre post operationem erhoben wurden, auf die Igniexstirpation gesetzt hatte. Es ist tatsächlich auch günstiger als jenes, welches Knauer (l. c. p. 216) für die mittelst der anderen Methoden vaginal operierten

Fälle der Klinik Chrobak gefunden hat, indem 34,6% Dauerheilungen Knauers 45,8% **für die Igniexstirpation gegenüberstehen.**

Allerdings bleibt unser Resultat weit hinter dem Mackenrodts zurück, der in Rom[1]) für seine Igniexstirpationen über 72% Dauerheilungen berichten konnte und schon auf dem Kongress in Giessen über 42,8% Dauerheilungen bei 92% Operabilität. Dieses so überaus günstige Resultat ist erklärlich, wenn man bedenkt, dass Mackenrodt nur beginnende Portiokarzinome vaginal operiert, während ältere Portiokarzinome, Cervixkarzinome (auch scheinbar beginnende) und Corpuskarzinome prinzipiell abdominal mit Ausräumung der Parametrien, des Beckenbindegewebes und der Drüsen operiert werden.

Nach dem Sitze des Karzinoms waren von den 24 Fällen, welche vor mehr als 5 Jahren nach der Methode der Igniexstirpation operiert worden waren

Portiokarzinome 14 Fälle.

Davon wurden rezidiv . . . 8 = 57,1%
„ blieben gesund . . . 6 = 42,8%.

Cervixkarzinome 6 Fälle.

Davon wurden rezidiv . . . 4 = 66,6%
„ blieben gesund . . . 2 = 33,3%.

Demnach waren, wenn wir die Portio- und Cervixkarzinome als Collumkarzinome zusammenfassen:

Collumkarzinome 20 Fälle.

Davon bekamen Rezidive . . 12 = 60%,
„ blieben gesund . . . . 8 = 40%.

Corpuskarzinome 4 Fälle.

Davon wurde rezidiv . . . 1 = 25%,
„ blieben gesund . . . 3 = 75%.

Von den 8 Fällen von Collumkarzinom, welche — vor mehr als 5 Jahren operiert — als „dauernd geheilt" anzusehen sind, befinden sich

4 im 6. Jahre nach der Operation,
4 fast 7 Jahre nach derselben.

Von den 3 „dauernd geheilten" Corpuskarzinomen sind

2 im 6.,
1 im 7. Jahre post operationem.

[1]) IV. intern. Gynäkologen-Kongress Rom 1902.

Von den übrigen 35 seit Januar 1899 mittels Igniexstirpation (ohne Schuchardtschen Hilfsschnitt) operierten Fällen sind im Anschluss an die Operation

gestorben 3.
5 sind verschollen;

demnach waren 27 Fälle der Nachforschung zugänglich.

Von diesen sind im 2. Jahre nach der Operation gesund 2
„ 3. „ „ „ „ „ 3
„ 4. „ „ „ „ „ 7
12

Im 1. Jahre post operationem wurden rezidiv 6
„ 2. „ „ „ „ „ 3
„ 3. „ „ „ „ „ 5
„ 4. „ „ „ „ „ 1
15

Es sind also im 1. bis 4. Jahre nach der Operation

rezidivfrei 12 = 44,4 %,
bereits rezidiv 15 = 55,5 %.

Von den 47 Fällen, welche nach der „kombinierten Methode“ (Igniexstirpation bei Schuchardtschem Hilfsschnitt) operiert wurden, starben, wie schon oben berichtet, im Anschluss an die Operation 4. Nach Abzug dieser 4 Fälle, sowie von 10 Fällen, welche nicht auffindbar waren, sind es 33, in welchen wir Mitteilung über das weitere Schicksal der Operierten erhielten.

Von diesen 33 sind rezidivfrei

im 3. Jahre post op. 10
„ 2. „ „ „ 4
„ 1. „ „ „ 6 (sämtliche über 6 Monate).

Es leben rezidiv

im 1. Jahre post op. 1
„ 2. „ „ „ 4
„ 3. „ „ „ 1

Gestorben sind rezidiv

im 1. Jahre post op. 4
„ 2. „ „ „ 2
„ 3. „ „ „ 1
33

Daraus ergibt sich, dass von den 33 Fällen im 1. bis 3. Jahre post operationem

20 = 60,6 % gesund und
13 = 39,3 % bereits rezidiv sind.

Nach dem Sitze des Karzinoms waren von den 33 Fällen

Portiokarzinome 24,
davon bereits rezidiv 8,
bisher rezidivfrei 16;

Cervixkarzinome 6,
davon bereits rezidiv 4,
bisher rezidivfrei 2;

Corpuskarzinome 3,
davon bereits rezidiv 1,
bisher rezidivfrei 2.

Bezüglich der Ausbreitung des Karzinoms auf das parametrane Gewebe ist folgendes zu bemerken:

Es waren unter den 33 Fällen, welche der Nachforschung ein positives Resultat ergaben, 7 Fälle, in denen die Parametrien frei befunden worden waren. Von diesen 7 Fällen sind bisher

gesund 7,
rezidiv —.

Infiltration eines Paramentriums war konstatiert worden in 14 Fällen; davon sind bisher

gesund 8,
rezidiv 6.

Beide Parametrien waren infiltriert in 12 Fällen; davon sind bisher

gesund 5,
rezidiv 7.

Unter den Rezidiven ist auch ein Fall mitgerechnet, in welchem sich 11 Monate post operationem im Scheidenanteile des Schuchardtschen Hilfsschnittes ein kirschkerngrosser Rezidivknoten gebildet hatte. Derselbe wurde mit dem Paquelin exzidiert. Patientin ist 8 Monate nach dieser Exzision anscheinend gesund; in den Parametrien ein Rezidiv nicht nachweisbar.

Vergleichen wir an dieser Stelle, wie es schon Knauer (l. c. p. 228—229) für seine Fälle getan hat, die Erfolge der Igniexstirpation und zwar der mit dem Schuchardtschnitte kombinierten sowohl, wie der ohne Hilfsschnitt „mit denen anderer vaginaler Methoden in der Weise, dass wir die Zahlen der in den beiden ersten Jahren nach der Operation aufgetretenen Rezidive und die Zahlen

der zu dieser Zeit noch Gesunden einander gegenüberstellen", so ergibt sich folgendes:

Nach Knauer wurden von 78 während der Jahre 1890 bis 1896 mittels typischer blutiger Operation Operierten

im 1. und 2. Jahre rezidiv 34 = 43,5 %,
blieben gesund 44 = 56,4 %.

Von 59 Fällen blutiger Operationen, Ligatur- und Klemmmethode der Jahre 1896 bis 1900 wurden

im 1. und 2. Jahre rezidiv 29 = 49,1 %,
blieben gesund 30 = 50,8 %.

Von 22 der 30 letzten nach der Ligaturmethode, nicht mit dem Paquelin operierten Fälle sind, wie wir gefunden haben,

im 1. und 2. Jahre rezidiv 14 = 63,6 %,
gesund geblieben 8 = 36,3 %.

Stellen wir diesen Resultaten nun vergleichsweise die gegenüber, welche wir bezüglich der ersten 2 Jahre für die Igniexstirpationen ohne und mit Schuchardtschem Paravaginalschnitt gefunden haben, so waren, wie bereits oben erwähnt, bei 27 Igniexstirpationen

im 1. und 2. Jahre rezidiv 9 = 33,3 %,
gesund 18 = 66,6 %.

Von 33 mittels Igni-Exstirpation und Schuchardtschnitts operierten Fällen wurden

im 1. und 2. Jahre rezidiv 11 = 33,3 %,
gesund blieben 22 = 66,6 %.

Wie später noch des näheren erwähnt werden soll, stieg die Operabilität in der Zeit, in welcher die kombinierte Methode fast ausschliesslich zur Anwendung gelangte, auf 32,9 %. Bei dieser Operabilität von 32,9 % waren nach zweijähriger Kontrolle von 33 Fällen 22 (= 66,6 %) gesund geblieben. Das würde, auf die ersten zwei Jahre berechnet, einer absoluten Leistung von 21,9 % entsprechen, während in der Zeit vor Anwendung des Schuchardtschnittes und der Igniexstirpation die absolute Leistung, auf die ersten zwei Jahre berechnet, nur 8,5 % betrug, wie auch Wertheim[1]) aus der Arbeit Knauers berechnet und seiner absoluten Heilungsziffer von 31,0 % (bezüglich der Laparotomien und der ersten zwei Jahre

[1]) Wertheim, Wiener klinische Wochenschrift 1904, Nr. 28.

post operationem) gegenüberstellt. Im dritten Jahre waren von den 33 nach dem kombinierten Verfahren operierten Fällen 20 = 60,6 % rezidivfrei. Die absolute Leistung, auf die ersten drei Jahre berechnet, wäre demnach — bei einer Operabilität von 32,9 % — 19,9 %.

Wie aus der obigen vergleichsweisen Zusammenstellung der Resultate der verschiedenen Methoden — bezüglich der ersten zwei Jahre post operationem — ersichtlich, war bei den mittels Igniexstirpation operierten Fällen die Anzahl der Rezidivfreien in den ersten zwei Jahren eine wesentlich grössere, als bei den andern Methoden. Dies hat, bezüglich der Igniexstirpation allein, bereits Knauer hervorgehoben, und die Hoffnungen, die er auf Grund der günstigen Resultate der ersten Jahre auf die Igniexstirpation gesetzt hatte, scheinen nicht getäuscht worden zu sein, wenn man erwägt, dass einer Dauerheilung von 34,6 %, wie sie Knauer für die mit der gewöhnlichen Ligaturmethode operierten Fälle gefunden hat, eine Dauerheilung von 45,8 % für die Igniexstirpation gegenübergestellt werden kann. Deshalb dürfte es vielleicht auch nicht ganz unberechtigt erscheinen, wenn wir für das „kombinierte Verfahren", welches in seinen Resultaten, auf das erste und zweite Jahr bezogen, merkwürdig genau mit den Resultaten der Igniexstirpation allein übereinstimmt, und welches ja durch Anwendung des Schuchardtschen Hilfsschnittes eine viel ausgedehntere Igniexstirpation möglich macht, eine weitere Besserung der „Dauerheilung" erwarten. Dieses Ziel erscheint umso erstrebenswerter, der Erfolg müsste umso mehr befriedigen, da mit der Anwendung des Schuchardtschnittes die Operabilität an der Klinik sehr erheblich gestiegen ist.

Wollen wir die Operabilitätsverhältnisse für die Zeit vom Juni 1900 bis Oktober 1903 des näheren untersuchen, speziell nachsehen, wie sie sich seit Anwendung des Schuchardtschnittes und in der allerletzten Zeit, seitdem auch die Laparotomie in einer Anzahl von Fällen neben der vaginalen Operation ausgeführt wurde, gestaltet hat, so tun wir am besten, wenn wir den erwähnten Zeitraum in drei Teile einteilen:

1. Die Zeit vom Juni 1900 bis Ende Juni 1901, in welcher hauptsächlich die Igniexstirpation (ohne Schuchardtschnitt) zur Anwendung kam, in ganz wenigen Fällen noch die typische blutige Operation.

Gesamtzahl der in der Ambulanz zur Untersuchung gekommenen Frauen: 5587;

darunter Karzinome 153 = 2,7 %,
als operable Fälle notiert 24.
Operabilität = 15,6 %.

2. Die Zeit von Ende Juni 1901 bis Mitte März 1902, in welcher neben der „kombinierten Methode" nur dreimal die Ignioexstirpation ohne Hilfsschnitt ausgeführt wurde:

Gesamtzahl der in diesem Zeitraume in der Ambulanz Untersuchten: 4626;

darunter Karzinome 85 = 1,8 %,
als operable Fälle notiert 28.
Operabilität = **32,9** %.

3. Die Zeit von Mitte März 1902 bis Oktober 1903, in welcher neben der vaginalen auch die abdominale Radikaloperation zur Ausführung kam:

Gesamtzahl der in der Ambulanz Untersuchten: 9365;
darunter Karzinome 96 = 2,09 %.
als operable Fälle notiert 51 (2 entzogen sich der Operation).
Operabilität = **26** %.

Es ergibt sich aus dieser Zusammenstellung, dass merkwürdigerweise in der allerdings kurzen Zeit, in welcher vaginale und abdominale Operationen gleichzeitig geübt wurden, die Operabilität nicht gestiegen ist.

Berechnen wir die Operabilität für den Zeitraum 2. und 3. zusammengenommen, also für die ganze Zeit, seit welcher der Schuchardtschnitt in jedem Falle von vaginaler Operation angewendet wird — eine Ausnahme wurde nur in 2 Fällen gemacht: in dem einen Falle bei einer Graviden mit sehr weiter Scheide, in dem andern Falle bei einem wenig vorgeschrittenen Karzinom und altem kompletten Dammmriss —, in der letzten Zeit neben der vaginalen Methode aber auch die abdominale geübt wurde, so ergibt sich eine Operabilität von **28,1** %.

Es ist nicht zu leugnen, dass diese die „Operabilität" ausdrückenden Prozentzahlen an dem Mangel leiden, dass sie sich nur auf ganz kurze Zeiträume beziehen. Ist aber auch dadurch ihr absoluter Wert vermindert, so lassen sie doch deutlich erkennen, dass die Operabilität für Uteruskarzinome an der Klinik speziell seit Anwendung des Schuchardtschnittes ganz erheblich gestiegen

ist. Allerdings bleibt sie noch stark hinter der anderer Kliniken zurück.

So berechnet Schauta[1]) im Durchschnitte eine Operabilität von 44,3%, Winter[2]), der im Jahre 1902 eine Operabilität von 71% hatte, gelangte im Jahre 1903 zu einer Operabilität von 82%, und an der Klinik Zweifel ist die Operabilität im Laufe der Jahre von 26,69%[3]) auf 39,6% und schliesslich auf 50%[4]) gestiegen. Olshausen, welcher schon auf dem Kongress in Giessen (1901) über 50% Operabilität berichten konnte, hatte nach seiner Mitteilung auf dem Würzburger Kongress (1903) in den letzten beiden Jahren bei ausschliesslich vaginaler Methode 61,2% Operabilität.

Sehen wir von der ganz besonders hohen Operabilität Winters (82%) ab, welche als glänzender Erfolg von Winters Massregeln „zur Bekämpfung des Uteruskrebses" anzusehen ist, so bleibt noch immerhin auffallend, dass, wie oben erwähnt, die Operabilität an mehreren grossen Kliniken jene unserer Klinik so weit übertrifft, da wir doch durch Anwendung des Schuchardtschnittes die Operationsgrenzen möglichst weit ausgedehnt haben.

Es ist abzuwarten, wie sich die Dauerresultate an Anstalten mit so hoher Operabilität, wie sie in den letzten Jahren erreicht wurde, schliesslich stellen werden, und ob auch die absolute Heilungsziffer eine so viel grössere sein wird.

Denn forschen wir nach den Gründen, welche unsere — relativ — immer noch geringe Operabilität erklären könnten, so ist vor allem hervorzuheben, dass wir trotz des Bestrebens, die Operationsgrenzen möglichst weit hinauszuschieben, uns doch immer vor Augen halten, wie traurig die Resultate von unvollständigen Operationen sind, d. h. von Operationen, die wohl zur Exstirpation des Uterus führten, aber nicht zur gänzlichen Entfernung des karzinomatösen Gewebes.

Die ungünstigen Resultate, welche sich für Operationen dieser Art an der Klinik Chrobak ergaben, haben Knauer[5]) zu der Überzeugung gebracht, dass es „für derartige Fälle sicher empfehlens-

---

[1]) Monatsschr. f. Geb. u. Gyn. Bd. XIX. Heft 4.

[2]) Zentralblatt für Gynäkologie 1904, Nr. 14.

[3]) Glockner, Beiträge zur Geburtsh. u. Gyn. Bd. VI S. 267.

[4]) Zweifel, Gesellsch. f. Geburtsh. zu Leipzig Ref. Zentralbl. f. Gyn. 1902, S. 696.

[5]) Knauer, l. c. S. 218.

werter ist, das Karzinom soviel als möglich zu entfernen und eine möglichst hohe Abtragung der Cervix vorzunehmen, den Uterus aber zu erhalten".

Chrobak, der unter seinen mit Exkochleation oder hoher Collumamputation behandelten Kranken viele verzeichnet hat, die jahrelang noch in leidlichem oder gutem Zustande lebten, einige sogar, die dauernd geheilt blieben[1]), hat schon längst und wiederholt auf diese relativ so günstigen Resultate hingewiesen, aus welchen hervorgeht, dass eine gründliche Exkochleation oder möglichst hohe Amputation der Cervix dem Wohle der Kranken oft weit zuträglicher ist, als eine Totalexstirpation mit auch nur „palliativem" Werte.

Dass an der Klinik Chrobak auch inoperable Fälle nach Möglichkeit aufgenommen werden, ist bekannt, und es dürfte vielleicht nicht ungerechtfertigt sein, die häufigere direkte Zusendung schlechter Fälle von seiten der Ärzte dadurch zu erklären, während anderseits der Umstand, dass Mitteilungen über die Erfolge der Radikaloperationen bei Carcinoma uteri bis zur Arbeit Knauers (1901) fehlten, schuld daran sein könnte, dass von den Ärzten unsere Anstalt weniger mit operablen Fällen bedacht wurde, als jene, die in wiederholten Publikationen über Modifikationen der Operation und über die in den letzten Jahren — bei steigender Operabilität — allgemein sich bessernden Resultate berichteten.

Der abdominalen Methode stehen wir absolut nicht feindlich gegenüber.

Sie hat als technisch wohlausgebildete Operation gewiss ebenso wie die vaginale Methode volle Berechtigung, wenn man auch zugeben muss, dass ihre primäre Mortalität die der vaginalen Operation heute noch wesentlich übertrifft.

Es handelt sich um die Frage, welche Operation mehr zu leisten imstande ist, die vaginale — mit Hilfe der erweiternden Schnitte — oder die abdominale, wobei allerdings wieder die höhere primäre Mortalität der letzteren zu berücksichtigen ist.

Diese Frage kann nur die Zukunft mit ihren „Dauerresultaten" beantworten, welch letztere um so wichtiger sein werden, wenn sie dem Material einer und derselben Anstalt — desselben Zeitraumes — entstammen.

---

[1]) So war ein Fall von supravaginaler Amputation des Collum nach 18 Jahren noch rezidivfrei (Chrobak, Verh. d. Deutsch. Ges. für Gyn. Giessen 1901).

Deshalb werden an der Klinik Chrobak beide Methoden geübt, so zwar, dass bei weniger vorgeschrittenen Fällen vaginal operiert wird, während die abdominale Methode neben der vaginalen, derzeit allerdings noch häufigeren Operation bei den weiter vorgeschrittenen Fällen zur Anwendung gelangt.

Darauf wird später einmal bei Berechnung der Dauerresultate und beim Vergleiche der Erfolge der vaginalen mit jenen der abdominalen Operation Rücksicht zu nehmen sein.

Heute und nach der relativ geringen Anzahl unserer Fälle geht es noch nicht an, ein endgültiges Urteil über die Leistungsfähigkeit der abdominalen Radikaloperation abzugeben.

Aus der Frauenklinik der Universität Strassburg i. E.

Untersuchungen über die Veränderungen der Decidua basalis bei manuell gelösten Plazenten.[1]

Von

Dr. **Hermann Jockers**, Volontär-Assistenten der Klinik.

Mit 2 Textabbildungen.

Mit dem Begriff „Adhärenz der Plazenta" verbindet ein Teil der Autoren die Vorstellung, dass eine, wenn auch pathologisch veränderte, aber immerhin bestehende Decidua basalis die Zwischenschicht bildet zwischen Plazenta und Uteruswand und dass pathologische Merkmale in derselben den Grund abgeben zur schweren oder auch völlig unmöglichen Lösung der Nachgeburt. In einem gewissen Gegensatz zu dieser Begriffsbestimmung der Adhärenz steht die Definition der „wahren Adhärenz", wie sie Bauereisen gibt; nach ihm besteht der charakteristische Befund bei Plazentaradhärenz in direktem Anliegen der Zotten an der Muskulatur. Es fehlt bei „wahrer Adhärenz" die Decidua basalis vollständig oder ist wenigstens hochgradig atrophiert. Die Zotten senken sich direkt in die Uterusmuskulatur oder in das Lumen der Gefässsinus (Neumann) ein, oder sie sind gegen die Muskulatur abgegrenzt durch faseriges Bindegewebe (Alexandrow) oder Chorionepithel (Meyer-Ruegg).

Das Eindringen von fötalen Elementen oder Konvoluten von Chorionzotten in die grossen Gefässe der Uterusmuskulatur oder das direkte Einwachsen in die Muskulatur bedingt oft ausgesprochene anatomische Veränderungen der einzelnen Muskelzellen; die daraus resultierende ungenügende oder völlig fehlende Tätig-

[1]) Auszug aus gleichlautender Inaugural-Dissertation. Strassburg i. E. 1905.

keit der Uterusmuskulatur bildet dann häufig die Ursache der teilweisen oder gänzlichen Adhärenz der Plazenta.

Über diese Fälle von wahrer Adhärenz, von fester Verwachsung der Plazenta mit dem Uterus, sind wir trotz der Seltenheit des Vorkommnisses am besten aufgeklärt. Dagegen fehlt es noch an eingehenderen Untersuchungen und Kenntnissen über das Verhalten der Decidua basalis bei Plazenten, welche spontan nicht geboren werden konnten, bei denen trotz energischer Anwendung des Credéschen Handgriffes selbst in tiefer Narkose eine Expression nicht gelang. Ich habe nun bei einer Anzahl von Plazenten, welche dieser letzten Kategorie angehören, mikroskopische Untersuchungen gemacht an den an der Nachgeburt haften gebliebenen Teilen der Decidua basalis.

Das Chorionektoderm (die Choriodecidua) ist der wesentliche Teil der Decidua basalis, in welchem und in dessen nächster Umgebung sich auffallende Veränderungen ergeben haben. Diese liefern trotz der Unvollständigkeit der Untersuchungen, welche durch Forschungen an ausgestossenen Plazenten ohne ihre ursprüngliche Haftfläche bedingt sind, einige beobachtungswerte Stützpunkte für die Beurteilung der Adhärenz der Plazenta.

Den neueren Forschungen zufolge steht die regelmässige Beteiligung des fötalen Ektoderms an dem Aufbau der Decidua basalis ausser Zweifel und muss als Norm gelten. Ektoderm bildet meist als kontinuierliche Schicht die periphere Bedeckung des intervillösen Raumes, von diesem getrennt durch einen Fibrinstreifen, welcher sich allmählich im Ektoderm verliert. Die Elemente des Ektoderms stammen ab von dem fötalen Epithel der Haftzotten. Die atrophierten Haftzotten sind zuweilen noch kenntlich als blasse bindegewebige Stränge, ihre spindeligen Stromazellen sind charakteristisch. Dem Ektoderm (Choriodecidua) schliesst sich peripher die Decidua materna an, beide Arten, Choriodecidua und Decidua materna, trennt zuweilen ein sog. Nitabuchscher Fibrinstreifen, oft gehen beide Arten regellos ineinander über.

Fixierung in Formalin. Härtung in Alkohol. Einbettung in Celloidin. Mikrotomschnitte. Färbung mit Alaunkarmin, Hämatoxylin oder Hämatoxylin-Eosin.

I. Fall. 2para, bei welcher auch beim ersten Partus die Plazenta manuell gelöst wurde. Auf der maternen Seite der Plazenta ist der deciduale Bezug zu $^1/_3$ der Fläche leicht zerfetzt, sonst nichts Besonderes. An Schnitten durch die

annähernd normal aussehende Decidua sieht man die Zellen der Choriodecidua in dichter Lagerung, aus Elementen von verschiedener Grösse bestehend, beisammen liegen. Fibrin bildet die periphere Begrenzung als schmaler terminaler Streifen oder weitmaschig verzweigt mit Einschlüssen von Deciduazellen materner Abkunft. Die niedrigen Septa placentae zeigen ausgewachsene ektodermale Zellen mit grossem, stark gefärbtem Kern und kleinem Protoplasmasaum in typischer lockerer Lagerung (wie in Fig. 2 e links). Materne Deciduazellen in den Maschen des verbreiterten Nitabuchschen Streifens oder auch als grössere kontinuierliche Verbände, besonders an der Basis der Septa placentae. An Schnitten aus den leicht zerfetzten Partien liegen die Zotten entweder einfach frei zutage oder zeigen zuweilen Zellen und Fibrinreste an den zerfetzten Zottenenden.

Die Plazenta des II. Falles stammt von einer 4para, welche schon bei ihrem 2. Partus eine manuelle Plazentarlösung durchgemacht hatte. Die materne Seite zeigt zum grössten Teil normalen mattgrauen decidualen Bezug, wenn er auch etwas dünn erscheint; einzelne Kotyledonen oberflächlich zerfetzt. — Ektodermzellen, z. T. in typischer Anordnung, z. T. aus gehäuften kleinen Zellen bestehend, bilden meist nur ein schmales Band von Choriodecidua. Die Schicht materner Deciduazellen ist niedrig und zeigt bei der zuweilen unterbrochenen Choriodecidua den Zotten direkt anliegend an diesen Stellen Andeutung einer leichten Ablösung von diesen. Ob durch die Ablösung die intervillösen Räume eröffnet werden, hängt ab von der Ausbildung des Fibrins, welches oft die einzige Bedeckung der Zotten bildet. Die maternen Deciduazellen zeigen z. T. Spuren körniger Entartung.

Die Plazenta des III. Falles (1para) bietet makroskopisch nahezu das Bild einer normalen Plazenta, nur einige Stellen zeigen eine feinrauhe, retikulierte Beschaffenheit. — Mikroskopisch ist vielfach kein abnormes Verhalten zu konstatieren, an andern Schnitten besteht die Decidua zum allergrössten Teil aus fötalen Elementen, aus einer breiten zellenreichen ektodermalen Schicht, welche sich wohl in Proliferation befindet. Junge, stark gefärbte Zellen dieser Art machen den Eindruck einer diffusen Infiltration. An einigen Stellen überwiegen grosse Ektodermzellen, durch feinfädiges Fibrin voneinander abgedrängt und schlecht tingiert, so dass sie an Deciduazellen erinnern. Vereinzelt sind Zotten angerissen und die Decidua in Fetzen abgehoben. Wo jede deciduale Bedeckung fehlt, sind die peripherstен Zotten durch Fibrinmassen miteinander verklebt.

IV. Fall. 7para. Nach dem 5. Partus (Abort im 2. Monat) Curettement. 6. und 7. Partus: manuelle Plazentarlösung. — Die Zotten liegen teilweise frei und zerfetzt zutage. An anderen Stellen der maternen Seite fehlt die Decidua oder ist linienförmig zerrissen. Eine ausgebreitete konsistente Randpartie der Plazenta besteht aus Blutgerinnseln und sog. Infarkten. — Die streckenweise normal aussehende, in andern Schnitten aus kantigen und spindeligen Zellen bestehende Choriodecidua wird an einem grossen Teil der Schnitte von einem meist gleichmässig schmalen, schlecht sich färbenden Streifen bedeckt, in welchem nur vereinzelt bläschenförmige Deciduazellen zu erkennen sind. — In der harten Randpartie sind die Zotten durch hyalines und faseriges Fibrin miteinander verbacken; häufig findet sich noch die Andeutung eines Blutraumes an der Grenze gegen die Decidua, aber auch breites Eindringen von Fibrinmassen von

den verklebten Zotten in die Decidua ist zu konstatieren. Von Formelementen ist in der Decidua nur Ektoderm zu finden, meist von Fibrin netzartig umrankt, dagegen keine echten Deciduazellen. Die materne Seite ist unregelmässig rissig konturiert.

Im Fall V handelt es sich um eine 14para, deren 10.—14. Partus mit Adhärenz der Plazenta kompliziert war. — Viele oberflächlich und tief zerfetzte Zotten. Die eine Längsseite der Plazenta ist dünn und steif in einer Breite von 5 cm.

Die Choriodecidua wird von mäanderartigen Fibrinzügen durchsetzt, welche einzelne Zellennester völlig einschliessen. Auffallend ist die Kleinheit dieser Zellen im Gegensatz zu Gebieten, in denen das Fibrin keine hervorragende Rolle spielt. Die periphere Begrenzung der Decidua bildet ein fast kontinuierliches, äusserst schmales Band, in dem hyalin degenerierte Deciduazellen mit farblosem Kern oder deren Reste zu entdecken sind (s. Fig. 2f). An anderen Schichten fehlt jede Spur von Deciduazellen (s. Fig. 1). — Die atrophischen, durch Fibrin verschmolzenen Zotten der atrophischen Randpartie werden zum grössten Teil von einer weitgehend veränderten Decidua bedeckt. Die choriodecidualen Zellen sind von Fibrin umrankt und zeigen Proliferations- und Degenerationserscheinungen, peripher davon in mehr minder breiter Schicht neben normalen auch blasse, hyalin entartete Deciduazellen materner Provenienz.

VI. Fall. 9para. Bei den letzten 7 Geburten Plazentaradhärenz. Plazenta biloba. Einzelne Kotyledonen gründlich zerfetzt, Defekte in der übrigen Decidua. Das den intervillösen Raum begrenzende hyaline Fibrin umrankt mit seinen netzartigen Ausläufern Haufen grosser, kleiner und spindeliger Ektodermzellen. Dieser mit Fibrin reichlich untermischten Choriodecidua liegen peripher einzelne Gruppen normaler, aber auch körnig degenerierter Deciduazellen auf, an vielen Schnitten besteht die materne Decidua aus einem faserig-fragmentierten Gewebe, in dem keine deutlichen Zellgrenzen, nur noch wenig Kernreste zu erkennen sind.

VII. Fall. 14para. Nach dem 2. Partus einmaliges, nach dem 4. zweimaliges Curettement, desgl. Ausschabung nach dem 11. Partus (Abort im 3. Monat). Bei dem 12., 13. und 14. Partus Plazentaradhärenz. Die Plazenta ist von einer Furche, in welcher die Plazenta nur 8—10 mm dick ist, durchquert; unregelmässige Hohlräume und Fibrinmassen nehmen auf dem Durchschnitt diesen Bezirk ein. Auf der maternen Seite reiche Zerklüftung der Zotten und der Decidua.

Hyalines Fibrin, welches die peripherstenZotten miteinander verklebt und sich in breiten Zügen peripher von den Zotten ausbreitet, atrophierte Haftzottenreste und gewucherte Ektodermzellen bilden die Hauptmasse der Decidua, die kaum noch als solche bezeichnet werden kann. Wo ein Fibrinstreifen eine einigermassen deutliche Grenze zwischen Zotten und „Decidua" bildet, besteht diese aus hyalinem und welligem Fibrin ohne deutlichen Zusammenhang mit diesem Fibrinstreifen und gewucherten und untergehenden Ektodermzellen. Deciduazellen finden sich, wenn vorhanden, in hyaliner Degeneration, oft zu kantig-hyalinen Schollen vereinigt. Nicht überall ist das Ektoderm gewuchert und im Untergang begriffen; da, wo sich weniger Fibrin ausbreitet, findet sich eine schöne Choriodecidua. — In dem Furchenbezirk bilden durch Fibrinmassen verbackene und gewucherte choriodeciduale Zellen ein buntes Konglomerat.

VIII. Fall. 16para. 12 normale Geburten, dann 2 Aborte. 15. Partus: vorzeitige Plazentarlösung. 16. Partus: Plazentaradhärenz. Die deciduale Bedeckung der maternen Seite ist fast kontinuierlich. Einige gelbliche pfennigstückgrosse Flecke ohne scharfe Abgrenzung fühlen sich derb an. — An den Schnitten durch den fast gleichmässig mattgrauen decidualen Bezug sind im grossen ganzen atypische Verhältnisse nicht zu erkennen, dagegen bietet der Befund bei den Schnitten aus den gelben derben Partien interessante Veränderungen. Von maternen Deciduazellen ist nichts zu entdecken. Die ganze Dicke der makroskopisch 1—2 mm dicken Platten wird von Fibrin eingenommen. Lange Streifen rosa leuchtender Stränge wechseln ab mit kürzeren Bändern, deren Färbung alle Stufen durchläuft von Hellrosa bis Schwachgelblich. Offenbar ist das Fibrin verschiedenen Alters, die Ablagerung in Schüben erfolgt. Zwischen den Fibrinsträngen eingeschlossen liegen ektodermale Zellen in Wucherung und Degeneration (Fig. 2e). Die peripherstен Zotten des intervillösen Raumes sind grossenteils in die Fibrinplatte mit einbezogen, völlig von Fibrinmassen umrankt und erstickt. Fleckweise ist nicht einmal mehr ein Rest von Stromazellen zu erkennen; kleine, vollständig farblose Kreise erinnern an das ehemalig bestehende Zottengewebe.

Die Entwicklung der Anschauungen über die Beteiligung des fötalen Chorionektoderms an dem Aufbau der normalen Decidua schildert Kermauer. Er brachte den Beweis dafür, dass die oberflächlichste Schicht der Decidua basalis reifer Plazenten, die Choriodecidua, welche bis dahin vielfach mit der mütterlichen Decidua für identisch gehalten wurde, durch Zellen fötaler Abkunft konstituiert ist. Die neueste Arbeit von Schickele über benigne Ektodermwucherungen lässt keinen Zweifel mehr an dieser fundamentalen Tatsache. Schickele zeigte den direkten Zusammenhang der Decidua foetalis mit dem Ektoderm der Haftzotten, von welchem die Langhansschen Zellen in zahlreichen Zügen in die Decidua hineinziehen. Die Verschiedenheit der Zellen ist evident. „Die Ektodermzellen sind stark gefärbt, die Deciduazellen blass. Die Lagerung der Zellen zueinander ist die denkbar verschiedenste. Die Deciduazellen liegen zuweilen möglichst dicht, Zelle an Zelle; die Langhansschen Zellen weniger dicht, locker sogar (Schickele).“ Die prinzipielle Verschiedenheit dieser beiden Zellformen zeigt sich bei normalen Plazenten besonders schön in den niedrigen Septa placentae, welche in unmittelbarem Zusammenhange mit der Choriodecidua in jedem Kotyledon in einer mehr minder grossen Anzahl als kleine Hügel oder niedrige Zapfen in das Zottengewebe hineinragen. Ihre Höhe beträgt selten mehr als 1 cm, zuweilen sind sie kurzästig verzweigt. An der Basis dieser Hügel findet sich oft als flache Mulde nach dem Septum zu

eine grössere Anhäufung materner Deciduazellen in klarem Gegensatz zu den Ektodermzellen des Septums.

Boesebeek nimmt an, dass diese Einbuchtungen erst im Augenblick der Loslösung der Plazenta entstehen durch den elastischen Zug des sich bei der Loslösung retrahierenden Plazentargewebes. Der grelle Unterschied in Form und Lagerung der choriodecidualen Zellen in diesen niedrigen Septen und dem Aufbau der basalen Choriodecidua an vielen Schnitten bei manuell gelösten Plazenten lässt eine solche Anschauung nicht recht aufkommen. Hier lässt nur die Annahme bereits vor der Geburt bestehender unterschiedlicher Ernährungsbedingungen eine einigermassen einleuchtende Deutung zu; in den Septen, welche als schmale Zapfen in den stets mit zirkulierendem Blut angefüllten intervillösen Raum eintauchen, ist der osmotische Saftstrom viel besser als in dem breiten choriodecidualen Band, das unter der primären Zirkulationsstörung zu ersticken droht.

Auch in den anderen Fällen lassen sich die Wucherungen und Degenerationserscheinungen in der Choriodecidua am einfachsten auf die Annahme einer Zirkulationsstörung zurückführen. Diese Annahme ist ohne weiteres gerechtfertigt in den Fällen, wo ausgebreitete Fibrinmassen, in Schüben abgelagert, zu einer Verklebung und Atrophrierung weiter Zottenbezirke geführt haben. Dieser Vorgang, bei welchem die betreffenden Bezirke des intervillösen Raumes in Stagnation geraten und nach der primären Verklebung verschiedene Phasen der fibrinösen Organisation durchmachen, kommt nach Schickeles Untersuchungen überall da zustande, „wo sich Blut staut und durch Hindernisse in der Blutströmung Gelegenheit zu Fibrinablagerung geboten wird. Dieser Prozess ist direkt mit dem Namen marantische Thrombose zu bezeichnen.“ Wie das in solchen ausgebreiteten Herden sich vorfindende gewucherte Ektoderm der verklebten Zotten nach Schickeles Vermutung vielleicht durch seine Proliferation den ersten Anlass zur Verlangsamung der Blutströmung gegeben hat, so ist möglicherweise in der Choriodecidua in einer aus unbekannten Gründen auftretenden allzu reichlichen Entwicklung der Ektodermzellen der Anlass geliefert zu vermehrter Fibrinbildung; die von den weiten oder engen netzartigen Maschen des Fibrins eingeschlossenen Ektodermzellennester zeigen überall die Merkmale der Proliferation als Reaktionserscheinung gegen den durch die Fibrinumrankung bedingten erschwerten Zufluss des ernährenden Blutes (Fig. 1e). Auf einer gewissen Höhe

hat die Wucherung Halt gemacht, und die jungen Produkte zeigen nun als unregelmässig konturierte, spindelige und kleine kugelige Zellen alle Formen des Unterganges (Fig. 2e).

Den Anstoss zur reaktiven Proliferation des Ektoderms geben auf der andern Seite nach den Untersuchungen Kworostanskys primäre Kreislaufstörungen im kindlichen oder im mütterlichen System; auch fand derselbe Autor die Langhanssche Schicht in starker Proliferation bei Armut des mütterlichen Blutes an Hämo-

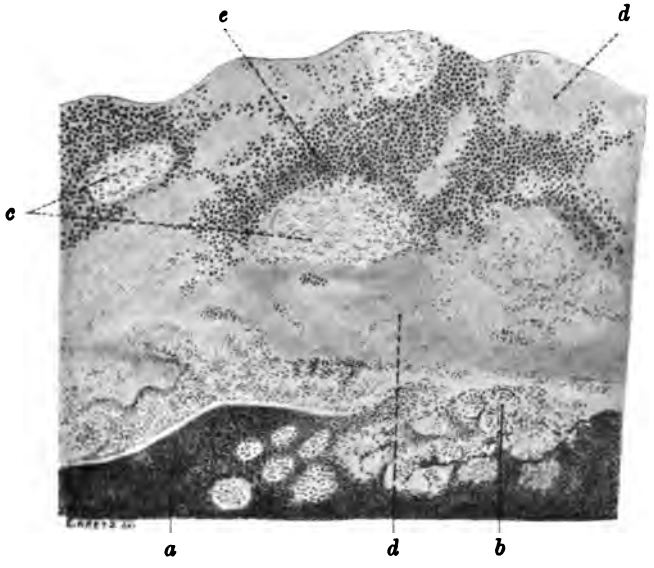

Fig. 1.

a Gestautes Blut im intervillösen Raum, *b* Zottenquerschnitte, *c* Atrophische Haftzotten, *d* Fibrin, *e* Proliferiertes Ektoderm. Vergrösserung 1 : 60.

globin. Wenn durch schnell hintereinander folgende Geburten infolge der starken Beanspruchung der Uterusmuskulatur sich in dieser die Kraft des Kontraktionsvermögens mit der steigenden Zahl der Geburten allmählich vermindert, so werden die sich alsdann ergebenden anatomischen Veränderungen der Muskelelemente auf ungünstige Ernährungsverhältnisse zurückgeführt (Kworostansky); solche Veränderungen der Zirkulation bestehen dann natürlich auch in der Plazenta, zumal in der Decidua basalis. Dass oft die Zotten nicht verändert sind, ändert nichts an der Annahme eines schlechten Blutzuflusses zu den über der veränderten Basalis liegenden Kotyledonen; die Blutfülle und die Grossartigkeit der Blutströmung im intervillösen

Raum sorgt am ehesten für ausreichende Ernährung und Erhaltung der Funktion des Zottengewebes.

In enger Beziehung zu den Verhältnissen, wie sie die Choriodecidua bietet, stehen Ausbildung und Degenerationserscheinungen der Zellenverbände der Decidua materna. Freilich ist gerade das Studium dieses Teiles der Decidua basalis bei ausgestossenen Plazenten am schwierigsten. Die Analogie der Befunde an diesen pathologischen Fällen mit den normalen Verhältnissen klärt jedoch auch diesen Punkt etwas.

Es darf uns nicht wundern, wenn an den Schnitten durch manuell gelöste Plazenten weite Strecken der Choriodecidua an ihrer Peripherie keine Spur von echten Deciduazellen zeigen; auch an normalen Plazenten zeigt sich dieser Befund. Makroskopisch schon ist ein vollständig gleichmässiger mattgrauer Überzug der maternen Fläche fast selten, meist finden sich kleine runde bis ovale Felder verstreut, auf denen die oberste deciduale Schicht fehlt, im Uterus zurückgeblieben ist. Dagegen sind die im mikroskopischen Bild als Fetzen oder in Lagen von geringer Dicke der Choriodecidua aufliegenden und dazu in körnigem Zerfall, hyaliner Degeneration und Fragmentation sich befindenden Reste echter Deciduazellen bei manuell gelösten Plazenten bedeutsame pathologische Merkmale. Diese Veränderungen sind zustande gekommen unter dem Einfluss derselben Ernährungsstörung, welche die Wucherung und Degeneration der Langhansschen Zellen bewirkt hat, wobei die Reaktion der beiden Zellarten, Langhansscher und Deciduazellen, offenbar verschieden ausgefallen ist. Die jungen fötalen Elemente der Choriodecidua nehmen den Kampf auf und suchen durch Vermehrung von Zellen zunächst neue Kräfte zu schaffen (Fig. 1); auf einer gewissen Höhe der Proliferation unterliegen sie dennoch und gehen dem Zerfall entgegen (Fig. 2). Die Deciduazellen mütterlicher Abkunft zeigen von vornherein die Zeichen der Nekrobiose (Fig. 2 f).

Es fragt sich, ob die in den Fällen 4 und 7 an Fehlgeburten sich anschliessende Ausschabung der Gebärmutter einen Einfluss gehabt hat auf die in beiden Fällen nachfolgende Adhärenz der Plazenta bei den nachfolgenden Geburten. Die unmittelbare Aufeinanderfolge von Ausschabung und Adhärenz scheint für einen ursächlichen Zusammenhang der Dinge zu sprechen, so dass sich, wie in den von Nordmann berichteten Fällen, die Annahme einigermassen rechtfertigen lässt, „dass so viel von der Uterusschleim-

haut entfernt wurde, dass eine Restitutio ad integrum nicht stattfinden konnte (Nordmann)". Vielleicht handelt es sich nur um eine zufällige Aufeinanderfolge von Ausschabung und Adhärenz; in Fall 7 wurde nach der zweiten und vierten Geburt ausgeschabt, ohne dass sich bei den unmittelbar darauf folgenden Geburten Störungen der Nachgeburtsperiode eingestellt hätten.

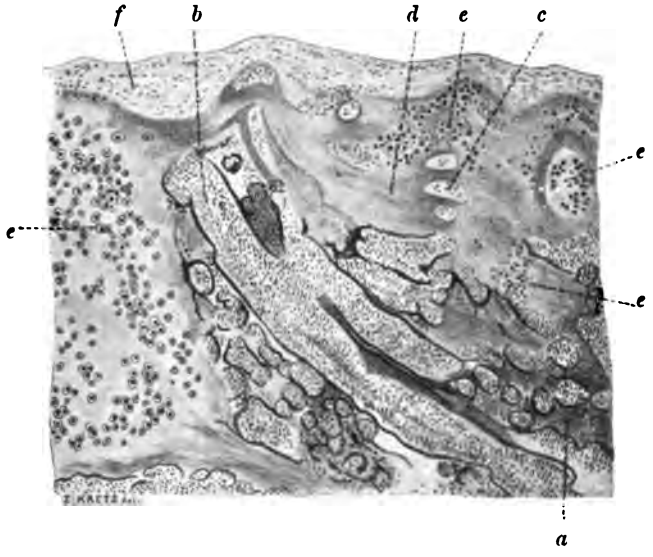

Fig. 2.

a Intervillöser Raum, *b* Längsgetroffene (Haft-)Zotte, *c* Atrophische Haftzotten, *d* Fibrin, *e* Ektodermzellen, links normal, sonst in verschiedenen Stadien der Proliferation und Degeneration, *f* Decidua materna. Vergrösserung 1 : 60.

Besonderes Interesse bieten die Veränderungen der Plazenta des Falles 8. Die vorletzte Geburt war mit vorzeitiger Lösung der Plazenta kompliziert, bei der letzten musste die Plazenta manuell gelöst werden. Die vorzeitig gelöste Plazenta hat Schickele[1]) beschrieben. Es klingt paradox, wenn nun berichtet wird, dass die Veränderungen bei der manuell gelösten Plazenta sich fast auf einen Punkt decken mit denjenigen bei der vorzeitig gelösten. Es ist dies jedoch keineswegs ein Zufall. Beide Plazenten zeigen unter dem Einfluss einer Ernährungsstörung in gewissen Gebieten eine in weitem Umfang um sich greifende „Nekrose der Decidua unter gleichzeitiger Fibrinablagerung, welche das Gewebe

[1]) Fall 6 der am Schluss zitierten Arbeit.

umrankt und dieses mit den benachbarten Zotten und dem in den intervillösen Räumen geronnenen Blut zu einer derben, funktionsuntüchtigen Schwarte umgeändert hat (Schickele)". Während bei der vorzeitig gelösten Plazenta der so beschaffene Bezirk eine doppelthandtellergrosse schwartige Platte bildet, sind bei der manuell gelösten dieselben Platten als pfennigstückgrosse Flecke zerstreut. Dort lag die Platte „wie ein toter Fremdkörper der Uteruswand ohne jede Funktion auf" und hat sich bei den ersten Kontraktionen des Uterus in toto abgelöst, da sie sich nicht wie normales Plazentargewebe den Bewegungen desselben anpassen konnte, hier gab die zerstreute Anordnung der kleinen Platten dazu keinen Anlass. Ob und in welcher Weise freilich diese Partien Grund zur schwereren Lösung gegeben haben, ist ohne weiteres eindeutig nicht zu eruieren; man müsste schon das Gebiet müssiger Spekulation betreten.

Zahlreiche Autoren führen als Grund der erschwerten Lösung der Plazenta die Endometritis decidualis an. Von einer frischen Entzündung waren jedoch in keiner der untersuchten Plazenten sichere Zeichen nachzuweisen. Allerdings finden sich in vielen Präparaten reichlich kleine Zellen, welche den Eindruck einer diffusen Infiltration machen, die starke Vergrösserung lehrt jedoch, dass solche dichtgedrängten Zellenhaufen nichts anderes sind als Nester gewucherter Ektodermzellen (Fig. 1,e). Auch die atrophierten Reste von Haftzotten täuschen bei schwacher Vergrösserung Bilder von Leukocytenhaufen vor (Figur 1, b. c). Ferner sind in die schmalen Lücken der Decidua materna, zumal bei typischer Entwicklung dieser Schicht in normalen Plazenten kleine Zellen eingestreut, welche sich jedoch bei genauer Betrachtung unzweideutig als junge Ersatzzellen herausstellen.

Ein Teil der eingestreuten Zellen ist bestimmt als weisse Blutkörperchen anzusprechen, von einer Infiltration kann man jedoch füglich nicht sprechen. Die entzündliche Infiltration kennt keine bestimmten Bahnen, die Leukocyten brechen rücksichtslos in das betreffende Gewebe ein und richten es zugrunde. In der Decidua basalis finden sich jedoch in den Gewebsspalten Schübe von Leukocyten zu jeder Zeit der Schwangerschaft. Oft lässt sich auch die direkte Herkunft von Leukocyten aus kleinen Hämorrhagien an der Grenze der Choriodecidua gegen die Decidua materna nachweisen. Desgleichen stammen kleine spindelige Zellen in den Fibrinstreifen oft aus alten Blutungen; die Leukocyten haben sich den

Spalten allmählich angepasst und Spindelform bekommen. Von einer frischen Entzündung ist nirgends die Rede.

Den natürlichen Vorgang der Loslösung der Plazenta von der Uteruswand ahmt die Trennung adhärenter Plazenten durch Manipulation nur unvollkommen nach. Immerhin lässt sich annehmen, dass bei leichter Adhärenz die lösende Hand am ehesten in die Schichten des geringsten Widerstandes geleitet wird.

Zunächst ist zu konstatieren, dass eine Trennung in einer einheitlichen Schicht bei manuell gelösten Plazenten nie vorkommt, ebensowenig wie bei normal geborenen Plazenten die Maschenräume der Spongiosa allein (Langhans), noch eine beliebige Höhe der Compacta (Friedländer) die ein für allemal bestimmte Trennungsschicht abgeben. Boesebeeks Untersuchungen zeigen, dass die Ausbildung und Rückbildung des Fibrins und schliessliche Festigung desselben zu einem Streifen den festen Punkt bildet, um den sich die Lösungsverhältnisse abspielen. Da die geschilderten Störungen der Zirkulation bei manuell gelösten Plazenten zu reicher Fibrinablagerung führen, die sich an keine Normen hält, anderseits die Wucherung der Choriodecidua entschieden eine erhöhte Konsistenz, Degenerationserscheinungen in ihr und anderen Gebieten abnorme Brüchigkeit zeitigen, so versteht sich leicht das Überspringen der Trennungslinie gerade bei manuell gelösten Plazenten von einer Höhe zur andern. Den geringsten Widerstand scheint die Peripherie der Choriodecidua zu bieten, die Grenze zwischen gewuchertem fibrinreichem Ektoderm und der der Nekrose entgegengehenden Decidua materna.

Eine kurze Zusammenfassung ergibt:

1. Störungen der Blutzirkulation im Uterus und in der Plazenta führen zu Wucherungen des fötalen Teiles der Decidua, der Choriodecidua (Fig. 1), in zweiter Linie zu Degenerationserscheinungen in derselben (Fig. 2).

2. Dieselben Zirkulationsstörungen bedingen eine langsam fortschreitende Nekrose der Deciduazellen mütterlicher Abstammung.

3. Frische Entzündung besteht nicht. Die kleinen Zellen sind:

a) Leukocyten, wie sie in jeder Plazenta zu jeder Zeit zu finden sind;

b) Leukocyten als Überreste aus alten Blutherden und Blutniederschlägen (Fibrin);

c) junge Ektodermzellen;
d) degenerierte Ektodermzellen;
e) degenerierte Stromazellen atrophierter Haftzotten;
f) junge Deciduazellen mütterlicher Abkunft (Ersatzzellen).

4. Die Unregelmässigkeit in der Ausbildung des Fibrins in der Decidua basalis und den angrenzenden Zotten bestimmt die Unregelmässigkeit der Trennungslinie.

Literatur.

Ahlfeld, Die Ursachen der Plazentarretention usw. Zeitschr. f. Geb. u. Gyn., Bd. 16. 1889.

Alexandrow, Über die Adhäsionen der Plazenta. Zit. nach d. Zentralbl. f. Gyn. 1901.

Bauereisen, Beitrag zur Frage der Plazentaradhärenz. Zeitschr. f. Geb. u. Gyn., Bd. 53. 1904.

Bayer, Über fehlerhaften Sitz der Nachgeburt und die Analogien zwischen Placenta praevia und Tubeneckenplazenta. Beiträge z. Geb. u. Gyn., Bd. 7. 1903.

Boesebeck, Über die Trennungsschicht der Plazenta usw. Zeitschr. f. Geb. u. Gyn., Bd. 51. 1904.

Cohnstein, Beiträge zur Lehre von der Plazentarverwachsung. Arch. f. Gyn., Bd. 36. 1889.

Cuvilan, Atmosphärischer Druck als Ursache der Plazentarretention. Zit. n. Frommels Jahresbericht 1883.

Döderlein, Die Beziehungen der Endometritis zu den Fortpflanzungsvorgängen. Verhandl. d. VI. Versamml. d. d. Ges. f. Gyn. z. Wien 1895.

Emanuel, Endometritis in der Gravidität. Zeitschr. f. Geb. u. Gyn., Bd. 31. 1895 u. Bd. 36. 1897.

Friedländer, Über die Innenfläche des Uterus post partum. Arch. f. Gyn., Bd. 9. 1876.

Gessner, Beiträge zur Physiologie der Nachgeburtsperiode. Zeitschr. f. Geb. u. Gyn., Bd. 37. 1897.

Gottschalk, Verhandl. d. d. Ges. f. Geb. u. Gyn. 1897.

Hart, Beitrag zur Pathologie, Symptomatologie und Behandlung der adhärenten Plazenta. Zit. aus dem Zentralbl. f. Gyn. 1891.

Hegar, Die Drüsen der Decidua usw. Monatsschr. f. Geburtskunde, Bd. 22. 1863.

Heuse, Adhärenz der Plazenta. Zeitschr. f. Geb. u. Gyn., Bd. 45. 1901.

Hubrecht, Die Rolle des embryonalen Trophoblasts bei der Plazentation. Zentralbl. f. Gyn. 1897.

Kermauer, Zur Lehre von der Entwicklung der Kysten und des Infarktes in der menschl. Plazenta. Zeitschr. f. Heilkunde, Bd. 21. 1900.

Klein, Die Entwicklung und Rückbildung der Decidua. Zeitschr. f. Geb. u. Gyn., Bd. 22. 1891.

Kundrat und Engelmann, Untersuchungen über die Uterusschleimhaut. Strickers med. Jahrb. 1873.

Küstner, Verkalkungen der Plazenta. In Müllers Handb. d. Geb., Bd. 3.

Kworostansky, Über Anatomie und Pathologie der Plazenta usw. Arch. f. Gyn., Bd. 70. 1903.

Langhans, Zur Kenntnis der menschl. Plazenta. Arch. f. Gyn., Bd. 1. 1870.

Derselbe, Die Lösung der mütterlichen Eihäute. Arch. f. Gyn., Bd. 8. 1875.

Leopold, Studien über die Uterusschleimhaut usw. Arch. f. Gyn., Bd. 11 u. 12. 1877.

Leopold-Leisse, Fall von festen Plazentaradhäsionen usw. Zentralbl. f. Gyn. 1891.

Massen, Zur Lehre von der Verhaltung und Anwachsung der Nachgeburt. Zit. n. Frommels Jahresber. 1877.

Merttens, Beiträge zur normalen und pathol. Anatomie der menschl. Plazenta. Zeitschr. f. Geb. und Gyn., Bd. 31. 1895.

Meyer-Ruegg, Ein Fall von Plazentaradhärenz. Zeitschr. f. Geb. u. Gyn., Bd. 50. 1903.

Neumann, Beitrag zur Lehre von der Anwachsung der Plazenta. Monatsschr. f. Geb. u. Gyn., Bd. 4. 1896.

Nitabuch, Beiträge zur Kenntnis von der menschl. Plazenta. Inaug-Diss. Bern 1887.

Nordmann, Zur Frage der Plazentaradhärenz. Arch. f. Gyn., Bd. 65. 1902.

Palm, Über die Diagnose des Plazentarsitzes usw. Zeitschr. f. Geb. u. Gyn., Bd. 25. 1893.

Rohr, Die Beziehungen der mütterlichen Gefässe zu den intervillösen Räumen der reifen Plazenta, speziell zur Thrombose derselben. Inaug.-Diss. Berlin 1889.

Ruge, Zur Ätiologie und Anatomie der Endometritis. Zeitschr. f. Geb. u. Gyn., Bd. 5. 1880.

Seitz, Zwei sub partu verstorbene Fälle von Eklampsie mit vorzeitiger Lösung der normal sitzenden Plazenta. Arch. f. Gyn., Bd. 69. 1903.

Simpson, Edinburgh medical and surgical journal 1836.

Schickele, Die vorzeitige Lösung der normal sitzenden Plazenta. Beiträge zur Geb. u. Gyn. Bd. 8. 1904.

Derselbe, Die Chorionektodermwucherungen der menschlichen Plazenta usw. Beiträge zur Geb. u. Gyn. 1905.

Schwendener, Fall von angewachsener Plazenta usw. Monatsschr. f. Geb. u. Gyn., Bd. 8. 1903.

Steffek, Der weisse Infarkt der Plazenta. Aus Hofmeier: Die menschl. Plazenta. 1890.

Veit, Über Deportation von Chorionzotten. Zeitschr. f. Geb. u. Gyn., Bd. 44. 1901.

Winkel, Handbuch der Geburtshilfe. 1904.

Aus der Frauenklinik der Universität Tübingen.
(Direktor: Prof. Döderlein.)

Bakteriologische Untersuchungen des Genitalsekretes neugeborener Mädchen.

Von
Dr. **Victor Neujean**, Volontärarzt.

Einleitung.

Während das Scheidensekret des Weibes in der Schwangerschaft der Gegenstand zahlreicher Untersuchungen war und viele Arbeiten darüber existieren, haben sich bis heute nur einige wenige Autoren mit der bakteriologischen Untersuchung des Vulvovaginalsekretes der Neugeborenen beschäftigt. Ausserdem haben diese wenige Arbeiten zu durchaus widersprechenden Resultaten geführt.

Döderlein[1] war der erste, der eine mikroskopische Untersuchung des Vaginalsekretes der Neugeborenen vornahm. Er konnte dabei nichts als desquamierte Plattenepithelien nachweisen. Er machte namentlich darauf aufmerksam, dass das Sekret völlig keimfrei sei und im besonderen kein Scheidenbazillus gefunden werden konnte, dem er, als dem Erreger der Milchsäuregärung im Vaginalsekret des erwachsenen Weibes bakterizide Eigenschaften beilegt. Die saure Reaktion des Scheidensekretes Neugeborener wäre nach Döderlein sehr schwach, vorübergehend und auf die Anwesenheit von freiem CO_2 im Sekret zu beziehen.

Menge[2] untersuchte das Scheidensekret von 10 Mädchen unmittelbar nach der Geburt und konnte ebensowenig weder mikroskopisch noch kulturell die Gegenwart von Mikroorganismen nachweisen.

Er bestätigt die saure Reaktion, erklärt sie aber für nicht vorübergehend und will auch der vorhandenen Kohlensäure keinen Einfluss auf den Säuregehalt einräumen. Er stellte weiter fest, dass Staphylokokken, die in grosser Menge in die Vagina eingeführt wurden, allmählich verschwanden, um einer charakteristischen, hauptsächlich aus Stäbchen bestehenden Flora Platz zu machen. Die

Selbstreinigung der Scheide, die selbstverständlich mit dem Säuregehalt des Sekretes zusammenhängt, findet nach Menge schon von der Geburt ab statt und ist nicht an die Anwesenheit des Döderleinschen Scheidenbazillus gebunden.

Krönig[3] stellte fest, dass das primär sterile Scheidenrohr der Neugeborenen nach 24 Stunden eine Bakterienflora enthält, die im allgemeinen mit der der mütterlichen Scheide identisch ist. Niemals konnte er in der Scheide die Anwesenheit pathogener Keime nachweisen.

Stroganoff[4] bestätigte die Abwesenheit pathogener Mikroorganismen im Scheidensekret Neugeborener. Dagegen fand er mehrere andere Mikrobenarten, deren Eintritt in die Scheide durch Bäder und andere Manipulationen nach der Geburt begünstigt wäre.

Vahle[5], der gegen die von Döderlein, Krönig und Menge aufgestellte Theorie der Selbstreinigung der Scheide Stellung nimmt, stellte durch Untersuchung des Scheidensekretes von 75 neugeborenen Mädchen folgendes fest:

1. Die Scheide Neugeborener ist bis 12 Stunden nach der Geburt keimfrei.

2. Von diesem Zeitpunkt bis zum dritten Tage findet man in einzelnen Fällen Mikroorganismen, in anderen aber auch keine.

3. Vom dritten Tage ab enthält die Scheide immer zahlreiche Mikroben.

4. Die Scheide kleiner Mädchen enthält verhältnissmässig oft pathogene Mikroorganismen: Staphylococcus pyogenes aureus und albus in 4%, Streptococcus pyogenes sogar in 14,6% der Fälle.

5. Was die Reaktion des Scheidensekretes betrifft, so wendet sich Vahle gegen eine charakteristische saure Reaktion in jedem Falle; sie kann nach seinen Untersuchungen sauer, neutral und sogar alkalisch sein.

Knapp[6] bestätigt die saure Reaktion des Scheidensekretes, glaubt sie aber, wenigstens in der ersten Zeit nach der Geburt, nicht sowohl auf die Anwesenheit des Döderleinschen Scheidenbazillus zurückführen zu können, als vielmehr auf Mikroorganismen des Darmtraktus, die fast stets, wenn nicht immer, auch in Vulva und Vagina zu finden seien. Unter den zahlreichen in Betracht kommenden Formen erwähnt Knapp besonders Staphylokokken und Bacterium coli.

Der vorstehende chronologische Überblick über die Literatur zeigt, wie verschieden die gefundenen Resultate sind und wie an-

gezeigt es daher erscheint, neue Untersuchungen auf diesem interessanten Gebiete anzustellen.

Die verschiedenen Punkte, die wir aufzuklären bemüht waren, sind die folgenden:

1. Bis zu welchem Zeitpunkt nach der Geburt ist die Scheide Neugeborener keimfrei?

2. Kann die Scheide Neugeborener pathogene Keime enthalten und wenn ja, welche?

3. Welche Beziehungen bestehen zwischen der ziemlich konstanten Bakterienflora der Scheide und dem stark wechselnden Bakteriengehalt der Vulva?

4. Welchen Einfluss haben die Bäder auf die Einwanderung von Mikroorganismen in die kindliche Scheide?

5. Welche Rolle spielen bei dieser Einwanderung die Bakterien des Darmkanals?

6. Welches ist die chemische Reaktion des Vaginalsekretes, welche Bedeutung hat dabei der Döderleinsche Scheidenbazillus, woher kommt dieser Bazillus, zu welchem Zeitpunkte erscheint er in der Scheide?

Zur Beantwortung dieser Fragen untersuchten wir zu verschiedenen Zeiten nach der Geburt und unter verschiedenen Bedingungen die Sekrete der Vulva und Vagina, sowie den Darminhalt von 25 Neugeborenen. Da ein grosser Teil der Kinder zwei- und dreimal zur Untersuchung herangezogen wurde, verfügen wir über 37 Untersuchungen.

Die vorliegende Arbeit wurde im bakteriologischen Laboratorium der Tübinger Frauenklinik auf Anregung des Herrn Professor Dr. Döderlein ausgeführt, und ich sage Herrn Professor Döderlein an dieser Stelle meinen herzlichsten Dank für seine Zuvorkommenheit, die mir ermöglichte, an seiner Klinik zu arbeiten, und für das rege Interesse, das er dem Fortschritte meiner Untersuchungen entgegenbrachte.

Untersuchungsmethode.

Um von vornherein Fehlerquellen auszuschalten, die durch Kontaktinfektion mit den Fingern des Untersuchers möglich sind, haben wir alle unsere Proben mittelst vorher in Dampf sterilisierter Döderleinscher Gummihandschuhe entnommen. Die äusserst einfache Entnahme von Vulvasekret wurde wie folgt ausgeführt: Die Labien werden mit zwei Fingern der linken Hand gespreizt und mittelst

ausgeglühter Platinöse von der Innenfläche der kleinen Labien und vom Hymen Sekret abgenommen. Die Entnahme von Vaginalsekret macht weit grössere Schwierigkeiten. Da die Hymenöffnung in diesem Alter noch sehr eng zu sein pflegt, ist es selbst mit einer dünnen Platinöse nicht möglich, sie ohne Kontakt mit dem Hymen zu passieren. Eine Erweiterung der Öffnung ist daher nicht zu umgehen; wir nahmen sie mittelst einer feinen anatomischen Pinzette vor, die vorher über der Flamme ausgeglüht wurde. (Methode von Vahle.) Die zwischen den Branchen der Pinzette eingeführte Platinöse gelangt so, ohne zu berühren, bis in den Grund der Scheide.

Die Vulvo-Vaginalsekrete wurden unmittelbar mit der Platinöse in 3 Bouillonröhrchen übertragen; zudem wurde in jedem Falle die chemische Reaktion des Sekrets mit einem sehr empfindlichen Lackmuspapiere geprüft.

Ebenso wurden die Sekrete in jedem Falle mikroskopiert (Färbung mit Löfflerschem Methylenblau).

Die eine Hälfte eines Bouillonröhrchens diente zur Anlegung von Agarplattenkulturen, die andere zur Anaerobkultur auf Agar mit Überschichtung nach Liborius.

Die im Brutschrank bei 37° untergebrachten Kulturen wurden während 8 Tage untersucht.

Bei allen unseren Untersuchungen war es uns vornehmlich darum zu tun, die eventuelle Gegenwart von pathogenen Keimen in Vagina und Vulva festzustellen, im besonderen von solchen, die den puerperalen Infektionen zugrunde liegen: Staphylokokken, Streptococcus pyogenes und Bacterium coli.

Jedesmal, wenn sich diese Mikroorganismen fanden, wurden Reinkulturen auf typischen Nährböden angelegt.

Unser Hauptaugenmerk richteten wir auf das mögliche Vorkommen des obligatorisch anaeroben Streptococcus von Kroenig[7].

Wir können schon jetzt sagen, dass sich alle von uns gefundenen Streptokokken als fakultativ aerob und anaerob züchten liessen und dass sie morphologisch und kulturell alle Eigenschaften des Streptococcus pyogenes der puerperalen Infektionen darboten.

Die Staphylokokken wurden in jedem Falle auf ihre Einwirkung auf Gelatine untersucht. Die Bazillen, die beim Kulturverfahren auf Bacterium coli schliessen liessen, wurden auf die für letzteres charakteristischen Eigenschaften geprüft: Eigene Bewegungen im

hängenden Tropfen, Entfärbung nach Gram, Indolbildung, Gasbildung und Milchkoagulation.

Der zur Kulturanlage bestimmte Darminhalt wurde mittelst eines sterilen Glasröhrchens von einigen mm Durchmesser entnommen nach vorheriger mechanischer Reinigung des Anus mit steriler Watte.

Der Döderleinsche Scheidenbazillus, charakteristisch durch seine Form, namentlich in den nach Gram gefärbten Präparaten, konnte nur selten und unter grossen Schwierigkeiten gezüchtet werden, wiewohl wir ganz genau das Döderleinsche Kulturverfahren anwandten: Kultur in Traubenzuckerbouillon und von dieser Überimpfen auf schräg erstarrten Glyzerinagar (Strichkultur).

Gewonnene Resultate.

In einer ersten Reihe von 23 Versuchen suchten wir festzustellen, zu welchem Zeitpunkt die mikroskopischen Präparate und die Nährböden das Auftreten pathogener und nicht pathogener Keime erkennen liessen, und zwar wurden die Kinder weder gebadet noch berührt, sondern gleich nach der Geburt in sterile Tücher eingeschlagen.

Der Darminhalt kam bei 14 Fällen dieser Reihe zur Untersuchung.

Versuch I.

Kind K., geboren in Schädellage 15 Minuten nach dem Blasensprung. 10 Min. nach der Geburt untersucht.

Vulva. Mikrosk. Präp.: Epithelzellen. Reaktion: sehr schwach sauer. Kulturen: steril.

Vagina. Mikrosk. Präp.: Epithelzellen. Reaktion: sehr schwach sauer. Kulturen: steril.

Versuch II.

Dasselbe Kind 50 Stunden p. p. untersucht.

Vulva. Mikrosk. Präp.: Epithelzellen. Einige Leukocyten, kurze, plumpe Stäbchen mit abgerundeten Enden, einige Diplokokken. Reaktion: sauer. Bouillon: Bact. coli. Streptokokken. Platten: Bact. coli. Streptokokken. Anaerobe Kulturen: Streptokokken.

Vagina. Mikrosk. Präp.: Epithelzellen, sehr wenig Leukocyten. Reaktion: sauer. Bouillon: Streptokokken. Platten: Einige Streptokokkenkolonien. Anaerobe Kulturen: Streptokokken. Bazillen.

Versuch III.

Dasselbe Kind 5 Tage p. p. untersucht.

Vulva. Mikrosk. Präp.: Epithelzellen, einige Leukocyten. Kurze, plumpe an den Enden abgerundete Stäbchen. Einige grosse Diplokokken. Reaktion: sehr sauer. Bouillon: Bact. coli, feine Stäbchen, Streptokokken, grosse Staphylokokken. Platten: Bact. coli, einige grosse weisse die Gelatine nicht verflüssigende Staphylokokken. Anaerobe Kulturen: Bact. coli und dieselben Staphylokokken.

Vagina. Mikrosk. Präp.: Epithelzellen. Döderleinscher Scheidenbazillus. Reaktion: stark sauer. Bouillon, Platten und anaerobe Kulturen: steril.

Versuch IV.

Kind W. Schädellage, 20 Min. nach dem Blasensprung geboren. 11 Stunden p. p. untersucht.

Vulva: Mikrosk. Präp.: Epithelzellen, feine Stäbchen, grosse Kokken. Reaktion: sauer. Nährböden: Bouillon: Kurze, unbewegliche Stäbchen, feine Bazillen, grosse Staphylokokken. Platten: Kolonien derselben Bakterien. Anäerobe Kulturen: Stäbchen und grosse die Gelatine nicht verflüssigende Staphylokokken.

Vagina. Mikrosk. Präp.: Epithelzellen. Reaktion: schwach sauer. Nährböden: steril.

Versuch V.

Kind S. Schädellage. $1^1/_2$ Stunde nach dem Blasensprung geboren. 5 Stunden nach der Geburt untersucht.

Vulva. Mikrosk. Präp.: Epithelzellen. Reaktion: schwach sauer. Nährböden: steril.

Vagina. Mikrosk. Präp.: Epithelzellen. Reaktion: sehr schwach sauer. Nährböden: steril.

Versuch VI.

Dasselbe Kind 4 Tage p. p. untersucht.

Vulva. Mikrosk. Präp.: Epithelzellen. Leukocyten. Kurze und plumpe an den Enden abgerundete Stäbchen, feine Stäbchen. Diplokokken. Reaktion: sehr sauer. Bouillon: Bact. coli, Staphylokokken. Platten: Bact. coli, verflüssigender Staphylococcus aureus. Anaerobe Kulturen: wie die Platten.

Vagina. Mikrosk. Präp.: Epithelzellen, kurze Stäbchen, Döderleinscher Scheidenbazillus. Bouillon und Platten: steril. Anaerobe Kulturen: kurze unbewegliche Stäbchen.

Döderleinscher Scheidenbazillus aus Traubenzuckerbouillon mit Erfolg auf Glyzerinagar gezüchtet.

Versuch VII.

Kind Schl. Schädellage. 22 Stunden nach dem Blasensprung geboren. $6^1/_2$ Stunden nach der Geburt untersucht.

Vulva. Mikr. Präp.: Epithelzellen. Reaktion: schwach sauer. Bouillon, Platten, anaerobe Kult. zeigen Bacterium coli.

Vagina. Mikr. Präp.: Epithelzellen. Reaktion: sehr schwach sauer. Bouillon: Bacterium coli. Platten und anaer. Kulturen: steril.

Versuch VIII.

Kind R. Schädellage. 10 St. nach dem Blasensprung geboren, 1 St. nach der Geburt untersucht.

Vulva. Mikr. Präp.: Epithelzellen. Reaktion: schwach sauer. Nährböden: steril.

Vagina. Dasselbe.

Versuch IX.

Dasselbe Kind, 8 St. p. p. untersucht.

Vulva. Mikrosk. Präp.: Epithelzellen, einige Leukocyten. Reaktion: schwach sauer. Bouillon: Staphylokokken und Streptokokken. Platten: weisse, verflüssigende Staphylokokken; feine Stäbchen. Anaer. Kult.: steril.

Vagina. Reaktion: schwach sauer. Mikrosk. Präp.: Epithelzellen. Nährböden: steril.

Versuch X.

Kind Schlo. Schädellage. 1 St. nach dem Blasensprung geboren, 8 St. p. p. untersucht.

Vulva. Mikrosk. Präp.: Epithelzellen; kurze, feine Stäbchen; einige grosse Diplokokken. Reaktion: sehr schwach sauer. Bouillon: Diplokokken, dieselben unbeweglichen Bazillen. Platten: Kolonien dieser Diplokokken und Stäbchen. Anaer. Kult.: Diplokokken und 3 Arten unbeweglicher Stäbchen.

Vagina. Mikrosk. Präp.: Epithelzellen. Reaktion: schwach sauer. Nährböden: steril.

Rektum. Mikrosk. Präp.: Diplokokken, einige Stäbchen. Nährböden: dieselben Bakterien wie in der Vulva.

Versuch XI.

Kind Leem. Schädellage, 3 St. nach dem Blasensprung geboren, 15 St. p. p. untersucht.

Vulva. Mikrosk. Präp.: Epithelzellen, einige grosse Diplokokken. Reaktion: ziemlich schwach sauer. Bouillon: feine unbewegliche Stäbchen. Agarplatten: Kolonien dieser Bazillen; weisse, nicht verflüssigende grosse Staphylokokken. Anaer. Kult.: dieselben grossen Staphylokokken.

Vagina. Mikr. Präp.: Epithelzellen. Reaktion: schwach sauer. Bouillon: feine unbewegliche Stäbchen. Platten und anaer. Kult.: steril.

Rektum. Mikr. Präp.: grosse Diplokokken. Nährböden: dieselben grossen Staphylokokken, welche an der Vulva vorhanden sind.

Versuch XII.

Dasselbe Kind, 3 Tage p. p. untersucht.

Vulva. Mikr. Präp.: Epithelzellen, feine kurze Stäbchen; kurze plumpe, an den Enden abgerundete Stäbchen. Diplokokken. Reaktion: sauer. Bouillon: Streptokokken, Bacterium coli, Bact. lactis aerogenes, andere unbewegliche Stäbchen. Agarplatten: Bacterium coli, Bact. lactis aerogenes. Anaer. Kult.: Bacterium coli und 2 Arten anderer Stäbchen.

Vagina. Mikr. Präp.: Epithelzellen, einige Döderleinsche Scheidenbazillen. Reaktion: sauer. Nährböden: Bacterium coli.

Rektum. Mikr. Präp.: zahlreiche Bact. coli, einige Bact. lactis aerogenes, andere feine Stäbchen, grosse Diplokokken.

Versuch XIII.

Dasselbe Kind, 4 Tage p. p. untersucht.

Vulva. Mikr. Präp.: Epithelzellen, Leukocyten, kurze feine Stäbchen, zahlreiche Bact. coli, Diplokokken. Reaktion: sehr sauer. Bouillon: Streptokokken, Bacterium coli, Bact. lactis aerogenes, grosse Staphylokokken. Platten: Bact. coli, Bact. lactis aerogenes, weisse nicht verflüssigende grosse Staphylokokken. Anaerobe Kult.: Bacterium coli, dieselben Staphylokokken.

Vagina. Mikr. Präp.: Epithelzellen, einige Leukocyten, kurze Stäbchen, Döderleinsche Scheidenbazillen. Reaktion: sehr stark

sauer. Bouillon: Bact. coli. Agarplatten: Bacterium coli. Anaer. Kulturen: Bacterium coli, kurze, feine, unbewegliche Stäbchen.

Versuch XIV.

Kind Schä. Schädellage. 5 Min. nach dem Blasensprung geboren, 2 St. p. p. untersucht.

Vulva. Mikr. Präp.: Epithelzellen. Reaktion: schwach sauer. Nährböden: steril.

Vagina. Dasselbe.

Rektum. Mikr. Präp.: keimfrei. Nährböden: steril.

Versuch XV.

Dasselbe Kind, 24 St. p. p. untersucht.

Vulva. Mikr. Präp.: Epithelzellen, grosse Diplokokken. Reaktion: schwach sauer. Bouillon und Platten: weisse, nicht verflüssigende grosse Staphylokokken. Anaer. Kult.: steril.

Vagina. Mikr. Präp.: Epithelzellen, Diplokokken. Bouillon und Platten: dieselben nicht verflüssigenden Staphylokokken wie an der Vulva. Anaer. Kulturen: dicke, kurze, unbewegliche Stäbchen. Reaktion: schwach sauer.

Rektum. Mikr. Präp.: grosse Diplokokken. Nährböden: dieselben Staphylokokken, welche an der Vulva und an der Vagina vorhanden sind.

Versuch XVI.

Dasselbe Kind, 6 Tage p. p. untersucht.

Vulva. Mikr. Präp.: Epithelzellen, zahlreiche Leukocyten, zahlreiche Bazillen verschiedener Arten, Diplokokken. Reaktion: sehr sauer. Bouillon: Bacterium coli, Streptokokken, verschiedene andere Stäbchen. Platten: Streptokokken, Bacterium coli, Staphylococcus aureus, welcher die Gelatine verflüssigt, Bact. lactis aerogenes. Anaer. Kult.: Streptokokken und Bacterium coli.

Vagina. Mikr. Präp.: Epithelzellen, zahlreiche Döderleinsche Bazillen. Reaktion: sehr stark sauer. Bouillon und Platten: steril. Anaerobe Kulturen: kurze, unbewegliche Stäbchen, grosse Kokken. Leichtes Wachstum des Döderleinschen Bazillus in Traubenzuckerbouillon.

Rektum. Mikr. Präp. und Nährböden: zahlreiche Bakterien, hauptsächlich Bacterium coli und Bact. lactis aerogenes.

Versuch XVII.

Kind Heck. Schädellage. 19 St. nach dem Blasensprung geboren. Sofort nach der Geburt untersucht.

Vulva. Mikr. Präp.: Epithelzellen. Reaktion: sehr schwach sauer. Nährböden: steril.

Vagina. Dasselbe.

Rektum. Mikrosk. Präp.: keimfrei. Nährböden: steril.

Versuch XVIII.

Dasselbe Kind, 17 St. p. p. untersucht.

Vulva. Mikr. Präp.: Epithelzellen, grosse Kokken, einige feine Bazillen, Diplokokken. Reaktion: ziemlich schwach sauer. Bouillon: Streptokokken, grosse Staphylo-Diplokokken, verschiedene Bazillen. Agarplatten: Streptokokken, weisse Kolonien von grossen nicht verflüssigenden Staphylokokken. Anaerobe Kult.: dieselben Bakterien.

Vagina. Mikr. Präp.: Epithelzellen, einige Bazillen, seltene Diplokokken. Reaktion: sehr schwach sauer. Bouillon: Streptokokken. Agarplatten: Streptokokken. Anaer. Kult.: Streptokokken und feine unbewegliche Stäbchen.

Rektum. Mikr. Präp.: grosse Diplokokken. Nährböden: dieselben grossen Diplostaphylokokken (weisse Kolonien, nicht verflüssigend).

Versuch XIX.

Dasselbe Kind, 53 St. p. p. untersucht.

Vulva. Mikrosk. Präp.: Epithelzellen, einige Stäbchen, Diplokokken. Reaktion: sauer. Bouillon: Streptokokken, grosse Staphylokokken, kleinere Staphylokokkenstäbchen. Agarplatten: Streptokokken, weisse, grosse nicht verflüssigende Staphylokokken, Staphylococcus aureus, der die Gelatine verflüssigt. Anaerobe Kulturen: dieselben Bakterien.

Vagina. Mikrosk. Präp.: Epithelzellen. Reaktion: sauer. Bouillon und Platten: steril. Anaerobe Kult.: kurze bewegliche Stäbchen (nach Gram zu färben).

Rektum. Mikr. Präp. und Nährböden: die gewöhnlichen grossen Diplostaphylokokken.

Versuch XX.

Kind Schiep. Vaginaler Kaiserschnitt wegen Eklampsie. Wendung. Extraktion. Untersucht 13 St. p. p.

Vulva. Mikr. Präp.: Epithelzellen und einige grosse Kokken. Reaktion: schwach sauer. Bouillon: grosse Staphylokokken, verschiedene Stäbchen. Platten und anaerobe Kulturen: dieselben weissen nicht verflüssigenden grossen Staphylokokken.

Vagina. Mikr. Präp.: Epithelzellen. Reaktion: schwach sauer. Nährböden: steril.

Rektum. Nährböden: dieselben Staphylokokken wie an der Vulva. Einige kurze, unbewegliche Stäbchen.

Versuch XXI.

Dasselbe Kind, 30 St. p. p. untersucht.

Vulva. Mikr. Präp.: Epithelzellen, einige Leukocyten, Diplokokken. Reaktion: sauer. Bouillon: Diplo-Staphylokokken, verschiedene Bazillen. Agarplatten: die schon häufig erwähnten weissen Staphylokokken, welche die Gelatine nicht verflüssigen. Anaerobe Kult.: dasselbe.

Vagina. Mikr. Präp.: Epithelzellen. Reaktion: sauer. Bouillon und Platten: steril. Anaerobe Kult.: feine, lange, unbewegliche Stäbchen.

Versuch XXII.

Kind R. Schädellage. 4 Stunden nach dem Blasensprung geboren; 7 St. p. p. untersucht.

Vulva. Mikr. Präp.: Epithelzellen. Reaktion: sehr schwach sauer. Nährböden: steril.

Vagina: dasselbe.

Rektum. Mikr. Präp.: keimfrei. Nährböden: steril.

Versuch XXIII.

Kind Winter. Schädellage. 2 St. nach dem Blasensprung geboren, 5 Tage p. p. untersucht.

Vulva. Mikr. Präp.: Epithelzellen; kurze, plumpe, an den Enden abgerundete Stäbchen, verschiedene andere Stäbchen. Reaktion: stark sauer. Bouillon: Bacterium coli und andere Stäbchenformen. Platten: Bact. coli, Bact. lactis aerogenes. Anaerobe Kult.: Bact. coli.

Vagina. Mikrosk. Präp.: Epithelzellen, zahlreiche Scheidenbazillen Döderleins. Reaktion: sehr stark sauer. Nährböden: steril. Der Scheidenbazillus ist nicht in Traubenzuckerbouillon gewachsen.

Rektum. Mikr. Präp. und Nährböden: zahlreiche Bakterienformen, davon hauptsächlich Bacterium coli und Bact. lactis aerogenes.

Überblicken wir die Resultate dieser Reihe, so sehen wir, dass die Vulva und mehr noch die Vagina unmittelbar nach der Geburt steril sind, wenn man es vermeidet, die Genitalien zu berühren oder mit der Umgebung in Kontakt zu bringen. In den 7 oder 8 ersten Stunden nach der Geburt bleibt das Sekret der Vulva keimfrei bis zu dem Moment, wo das Mekonium seine charakteristische Bakterienflora zeigt und so im Stande ist, die Vulva zu infizieren.

Unsere Untersuchungen zeigen eine weitgehende Übereinstimmung zwischen den Bakterien des Rektums und der Vulva; denn es finden sich an beiden Orten zuerst die grossen Diplokokken und sodann die verschiedenen charakteristischen Stäbchenformen.

Nach einigen Tagen, wenn das Kind bereits Nahrung aufgenommen hat, sehen wir im Rektum in grosser Menge das Bact. coli und das Bact. lactis aerogenes, neben verschiedenen weniger charakteristischen Stäbchen. Um diese Zeit zeigt das Vulvasekret in jedem Falle ebenfalls die beiden oben genannten typischen Bakterienformen.

Diese Infektion der Vulva kommt aber sicher vom Darmtraktus aus zustande.

Zur selben Zeit finden wir aber im Vulvasekrete bereits pathogene Mikroorganismen, den Staphylococcus pyogenes aureus und albus und den Streptococcus pyogenes, Keime, die wir niemals im Rektum nachweisen konnten und die darum nur von anderer Seite durch die Luft oder die Berührung mit der Umgebung mitgeteilt sein können.

Also setzt sich die sehr reiche Bakterienflora der Vulva in der siebenten bis achten Stunde p. p. aus Mikroorganismen zusammen die teils dem Traktus intestinalis entstammen, teils aus der umgebenden Luft und den Windeln eingeschleppt sind.

Die Schwankungen des Bakteriengehaltes des Rektums einerseits und der Umgebung des Säuglings anderseits werden also in jedem Falle die Menge und die Formen der in der Vulva ansässigen Keime bestimmen.

Ganz anders bei der Vagina!

Wir dürfen schon jetzt mit Vahle sagen, dass die Vagina bis 12 Stunden nach der Geburt steril bleibt und erst nach diesem Zeitpunkt Bakterien verschiedener Art dort angetroffen werden

können. Wir haben es also nicht wie bei der Vulva mit einer konstant auftretenden Infektion zu tun.

Aus unseren Untersuchungen geht ferner hervor, dass eine Selbstreinigung der Vagina tatsächlich schon in den ersten Tagen des extrauterinen Lebens beginnt.

In zwei Fällen (Versuche II und III und Versuche XVIII und XIX) sehen wir wie Menge, dass die Streptokokken und das Bacterium coli aus der Vagina verschwinden, um Stäbchen Platz zu machen, und zwar am häufigsten dem Döderleinschen Scheidenbazillus. In der Mehrzahl der anderen Fälle sehen wir die Vagina ganz oder beinahe steril bleiben, während es in der Vulva von Mikroorganismen, häufig auch pathogenen, wimmelt, die kontinuierlich vom Rektum und von der Umgebung eingeschleppt werden.

Hätte die Vagina zu dieser Zeit keine bakteriziden Eigenschaften, so würde die Bakterienflora von Vulva und Vagina dieselbe sein. Es ist klar, dass die Selbstreinigung der Vagina es nicht ausschliesst, dass sich zuweilen pathogene Keime auf der Scheidenschleimhaut aufhalten können; die bakterizide Kraft braucht eben eine gewisse Zeit, um ihre Wirkung ausüben zu können. Deshalb müssen wir uns auch gegen die Ausführungen von Vahle wenden, der eine solche bakterizide Eigenschaft der Scheide negiert. Sein Hauptargument dagegen besteht in der Tatsache, dass es ihm in einem einzigen Falle gelang, die Streptokokken, die er bei der ersten Untersuchung gefunden hatte, auch bei einer zweiten wieder nachzuweisen. Es genügt, darauf hinzuweisen, dass es eine unverhältnismässig grosse Zahl von Fällen war, bei denen Vahle Streptokokken fand (14, 6%), um sofort zu vermuten, dass diesen Fällen ein während längerer Zeit kontinuierlich wirkendes infektiöses Agens zugrunde liegen musste.

Vahle selbst spricht von einer Streptokokken-Epidemie! Unter diesen Umständen war der oben erwähnte Fall sehr schlecht gewählt, um als einzige Stütze gegen die Theorie der Selbstreinigung der Scheide dienen zu können.

Welcher Art sind die Ursachen dieser Selbstreinigung der Scheide?

Die Tatsache allein, dass das Vaginalsekret den meisten Mikroorganismen keinen günstigen Boden zur Entwicklung bietet, kann schon das allmähliche Absterben und Verschwinden dorthin gelangter Keime zur Genüge erklären.

Es scheint sogar wahrscheinlich, dass dieser Faktor in der ersten Zeit allein besteht, wenn die saure Reaktion des Vaginalsekretes noch nicht genügend ausgesprochen ist. Anderseits ist es gewiss, dass der Säuregehalt des Vaginalsekretes sich zu einer späteren Zeit in ganz besonderem Masse an der Selbstreinigung der Scheide beteiligt.

Was die Sekretreaktion anbetrifft, so scheinen uns die Resultate unserer Versuche beweisend zu sein. In jedem Falle fanden wir eine saure Reaktion. Sehr schwach, kaum nachweisbar zu Anfang, wird sie allmählich stärker im gleichen Verhältnis, wie wir die gewöhnlichen Gäste in der Scheide finden, und sie erreicht ihren Höhepunkt, wenn der Döderleinsche Scheidenbazillus, der im Sekret ein ausgezeichnetes Nährsubstrat findet, als einziger Keim im mikroskopischen Präparat erscheint. Ohne die mögliche Wirkung anderer vaginaler Keime auf die Vermehrung der Säure im Vaginalsekret bestreiten zu wollen, scheint es uns doch ausser allem Zweifel zu stehen, dass der Döderleinsche Scheidenbazillus dabei die Hauptrolle spielt.

Der Ursprung dieses Stäbchens ist uns noch nicht völlig klar. Sicher kommt es nicht im Darmkanal vor. Wie wir unten sehen werden, beschleunigen die Bäder in keiner Weise sein Auftreten in der Scheide.

Es bleibt uns daher nur noch die eine Hypothese, den Bazillus als einen Keim der umgebenden Luft aufzufassen, der eben im Vaginalsekret sehr günstige Lebensbedingungen antrifft und durch seine Entwicklung diesem Sekret seine charakteristische Eigenschaft verleiht, deren Bedeutung beachtenswerter Weise während der Schwangerschaft in erheblichem Masse wächst.

Ein interessanter Punkt war auch das Studium des Einflusses, den das erste Bad auf die Entwicklung von Organismen in Vulva und Vagina nimmt, und worauf Stroganoff die Aufmerksamkeit besonders gelenkt hat. Zu diesem Zwecke untersuchten wir in gleicher Weise 14 Kinder, die unmittelbar nach der Geburt ein Vollbad bekommen hatten, wodurch ein neuer Faktor in unsere Untersuchungen eingeführt wurde. Selbstverständlich wurde das Kind vor dem Bade sorgfältig steril gehalten.

Versuch XXIV.

Kind F. Schädellage. 1 Stunde nach dem Blasensprung geboren. Sofort gebadet und 10 Minuten nachher untersucht.

Vulva. Mikr. Präp. und Nährböden: steril.
Vagina: dassselbe.
Rektum: dasselbe.

Versuch XXV.

Kind W. Schädellage. 1 St. nach dem Blasensprung geboren. Sofort gebadet und 15 Min. nachher untersucht.

Vulva. Mikr. Präp.: steril. Bouillon: Staphylokokken und lange bewegliche Stäbchen. Platten und anaerobe Kulturen: Staphylococcus pyogenes aureus, der die Gelatine verflüssigt.

Vagina: steril.
Rektum: steril.

Versuch XXVI.

Kind Ma. Schädellage. 3 St. nach dem Blasensprung geboren. Sofort gebadet und 4 St. nach dem Bade untersucht.

Vulva. Mikr. Präp.: Epithelzellen. Reaktion: schwach sauer. Bouillon: 3 verschiedene Stäbchenarten. Agarplatten: Kolonien eines dieser Stäbchen. Anaer. Kulturen: steril.

Vagina. Mikr. Präp.: Epithelzellen. Reaktion: schwach sauer. Nährböden: steril.
Rektum: steril.

Versuch XXVII.

Kind L. Schädellage. 5 St. nach dem Blasensprung geboren. Sofort gebadet und 6 St. nach dem Bade untersucht.

Vulva. Mikr. Präp.: Epithelzellen. Reaktion: schwach sauer. Bouillon: Staphylokokken und lange, sehr feine bewegliche Stäbchen. Platten: Staphylococcus albus, der die Gelatine nicht verflüssigt. Anaer. Kulturen: dieselben Bazillen wie im Bouillon.

Vagina. Mikr. Präp.: steril. Reaktion: schwach sauer. Bouillon und Platten: nicht verflüssigender Staphylococcus albus. Anaer. Kulturen: steril.
Rektum: steril.

Versuch XXVIII.

Kind J. Gesichtslage. 23 St. nach dem Blasensprung geboren. Sofort gebadet und 3 St. nach dem Bade untersucht.

Vulva. Mikr. Präp.: Epithelzellen, einige Leukocyten, einige Stäbchen. Bouillon und Platten agar: zwei verschiedene Stäbchenformen. Anär. Kulturen: steril.

Vagina. Mikr. Präp.: Epithelzellen. Reaktion: kaum sauer nachweisbar. Bouillon und Platten: dieselben Stäbchen wie an der Vulva. Anaer. Kulturen: lange, plumpe, bewegliche Stäbchen, welche nach Gram gefärbt sind.

Rektum: steril.

Versuch XXIX.

Kind Lo. Schädellage. 10 Min. nach dem Blasensprung geboren. Sofort gebadet und $^1/_2$ St. nach dem Bade untersucht.

Vagina, Vulva und Rektum steril.

Versuch XXX.

Kind V. Schädellage. 3 St. nach dem Blasensprung geboren. Sofort gebadet und $^3/_4$ St. nach dem Bade untersucht.

Alles steril.

Versuch XXXI.

Kind Na. Schädellage. 20 Min. nach dem Blasensprung geboren. Nach 5 St. gebadet und 10 Min. nach dem Bade untersucht. Das Kind war bis zum Bade in sterilen Tüchern erhalten.

Alles steril.

Versuch XXXII.

Kind J. Schädellage. 1 St. nach dem Blasensprung geboren. Sofort gebadet und 8 St. nach dem Bade untersucht.

Vulva. Mikr. Präp.: Epithelzellen, grosse Diplokokken, seltene feine lange Stäbchen. Reaktion: schwach sauer. Bouillon: Diplostaphylokokken, welche vom Darm herstammen. Feine, lange, bewegliche Stäbchen. Agar: Kolonien der in dem Bouillon nachgewiesenen Bakterien. Anaer. Kulturen: Diplostaphylokokken des Darmtraktus.

Vagina. Reaktion: schwach sauer. Mikr. Präp.: Epithelzellen. Nährböden: steril. Traubenzuckerbouillon: steril.

Rektum: Die schon häufig erwähnten Diplostaphylokokken sind mikroskopisch und kulturell nachzuweisen.

Versuch XXXIII.

In diesem Versuch haben wir probiert, bei einem vor 45 St. gebadeten Kinde mikroskopisch und kulturell den Döderleinschen Bazillus nachzuweisen.

Die nach Gram gefärbten Präparate lassen diesen Bazillus nicht sehen, ebensowenig ist er in mehreren Traubenzuckerbouillonröhrchen zu züchten.

Versuch XXXIV.

Derselbe Versuch 55 Stunden nach dem Bade. Der Scheidenbazillus ist weder mikroskopisch noch kulturell nachzuweisen.

Versuch XXXV.

Derselbe Versuch 60 Stunden nach dem Bade. Kein Erfolg.

Versuch XXXVI.

Derselbe Versuch 75 Stunden nach dem Bade.

Das ziemlich schwach sauer reagierende Scheidensekret lässt mikroskopisch einige Scheidenbazillen sehen. Dagegen sind die Traubenzuckerbouillonröhrchen frei von Scheidenbazillen.

Versuch XXXVII.

Derselbe Versuch hat 82 Stunden nach dem Bade denselben Erfolg.

Die Resultate, die wir beim Studium des Einflusses dieses ersten Bades auf die Flora der Vulva und Scheide erhielten, sind ebenfalls sehr charakteristisch.

In erster Linie haben diese Bäder durchaus keinen Einfluss auf die Flora des Darmkanales, was die von Schild[8] erhaltenen Befunde bestätigen.

Wie wir schon bemerkten und wie unsere 5 letzten Fälle auch beweisen, hat das erste Bad durchaus keinen Einfluss auf den Zeitpunkt des Erscheinens des Döderleinschen Scheidenbazillus. Ob das Kind gebadet wurde oder nicht, der Döderleinsche Bazillus erscheint gegen den dritten Tag im mikroskopischen Bilde des Scheidensekretes. Von da ab wächst er auffallend rasch, um am 5. oder 6. Tage, wie schon bemerkt, beinahe der einzige Mikroorganismus zu sein, der noch unter dem Mikroskop wahrgenommen werden kann. Zu dieser Zeit erreicht der Säuregehalt des Vaginalsekretes seinen höchsten Grad und nimmt nicht etwa ab, wie Knapp behauptet.

Dagegen scheinen die Bäder einen augenscheinlichen Einfluss auf den Zeitpunkt des Erscheinens der andern Keime in der Vulva und Vagina zu haben. Selbst unmittelbar nach dem Bade kann es vorkommen, dass Vulva und Vagina bereits Keime und sogar pathogene Mikroorganismen enthalten. (Versuch XXV mit weissen, die Gelatine verflüssigenden Staphylokokken.)

Unsere Versuche bestätigen also teilweise die Ergebnisse von Stroganoff.

Genügen diese Gründe nun, um das Baden der Neugeborenen zu verbieten? Wir denken doch nicht, namentlich im Hinblick auf die wunderbare Eigenschaft des Vaginalsekretes, von deren Wirkung wir uns bereits überzeugen konnten.

Ein letzter Punkt, der in der Entwicklung der Bakterienflora von Vulva und Vagina eine Rolle spielen könnte, ist noch zu erledigen. Es ist der vorzeitige Blasensprung, der es den Bakterien des mütterlichen Geburtskanales erlaubt, ins Fruchtwasser aufzusteigen und so zu den Genitalien des Fötus zu gelangen.

Eine hübsche Illustration dazu gibt uns Fall VII. Vulva und Vagina des Neugeborenen zeigen schon $6^1/_2$ Stunden p. p. Bacterium coli im Überfluss.

Dieses kann aber nicht aus dem Darmtraktus des Kindes stammen, da es dort erst am 3. oder 4. Tage aufzutreten pflegt. Der vorzeitige Blasensprung, 22 Stunden vor der Geburt, genügt allein schon, um die Infektion auf dem Wege des Fruchtwassers zu erklären.

Schlussfolgerungen.

Aus unserer Arbeit ziehen wir folgende Schlüsse:

1. Die Sekrete der Vulva und Vagina Neugeborener, die nicht gebadet wurden, bleiben, wenn die Sekretentnahme nach der Geburt unter aseptischen Kautelen erfolgt, steril; die ersten 7—8 Stunden, die letzteren bis gegen 12 Stunden p. p.

2. Von der 7.—8. Stunde an enthält das Vulvasekret der Neugeborenen stets Keime, meistens die zahlreichen Formen des Darmtraktus, wobei der Typus des Bacterium coli vom dritten Tage an vorherrscht. Sehr oft aber enthält es auch pathogene Formen: so den Staphylococcus pyogenes aureus und albus und Streptococcus, die dann entweder durch Kontakt oder aus der Luft eingeschleppt sind.

3. Von der 12. Stunde an beginnt die Vagina Keime aufzuweisen. Auch pathogene Mikroorganismen werden, wenn auch selten, gefunden. Diese letzteren pflegen aber in der Folge allmählich wieder zu verschwinden unter dem Einfluss der Selbstreinigung der Scheide.

4. Während die Flora der Vulva je nach den äusseren Umständen ein sehr verschiedenes Gepräge zeigt, ist die der Vagina viel konstanter, und es ist vornehmlich der Scheidenbazillus Döderleins, der oft vorherrschend, ab und zu sogar allein vorkommt.

5. Das Sekret der Scheide reagiert stets sauer; die saure Reaktion erreicht ihren Höhepunkt wenn sich der Scheidenbazillus dort festgesetzt hat.

6. Das erste Bad hat an und für sich einen beschleunigenden Einfluss auf das Erscheinen von Keimen in Vulva und Vagina. Das Auftreten des Scheidenbazillus dagegen wird dadurch in keiner Weisse beeinflusst.

7. Die Infektion des Fruchtwassers bei vorzeitigem Blasensprung kann das Erscheinen von Keimen in den Genitalsekreten Neugeborener beschleunigen.

Literatur

1. Döderlein, Das Scheidensekret und seine Bedeutung für das Puerperalfieber. Leipzig 1892.

2. Menge, Über ein bakterienfeindliches Verhalten des Scheidensekretes nichtschwangerer Frauen. Deutsche Med. Wochenschrift 1894, Nr. 46, 47, 48.

Menge (und Krönig), Bacteriologie des weiblichen Genitalkanales. Teil I, S. 90. Leipzig 1897.

3. Krönig, Scheidensekretuntersuchungen bei 100 Schwangeren. Aseptik in der Geburtshilfe. Zentralblatt für Gynäkologie 1894, Bd. XVIII, Nr. 1, S. 8.

4. Stroganoff, Bakteriologische Untersuchungen des Genitalkanals beim Weibe in verschiedenen Perioden ihres Lebens. Monatsschrift für Geb. und Gyn., Band II 1895, S. 365.

5. Vahle, Das bakteriologische Verhalten des Scheidensekretes Neugeborener. Zeitschrift für Geburtshilfe und Gynäkologie, Band XXXII 1895, S. 868.

6. Knapp, Zur Frage von dem Verhalten des Scheidensekretes in den ersten Lebenstagen. Monatsschrift für Geb. und Gyn., Bd. V 1897, S. 577.

7. Krönig, Über verschiedene Streptokokkenarten. Monatsschrift für Geb. und Gyn., Bd. IX, S. 735.

8. Schild, Das Auftreten von Bakterien im Darminhalt von Neugeborenen. Zeitschrift für Hygiene und Infektionskrankheiten, Bd. XIX 1895, S. 113.

Aus der Frauenklinik der Universität Freiburg i. Br.
Direktor: Prof. Krönig.

Anatomische, experimentelle und klinische Untersuchungen zur operativen Erweiterung des Beckens.

Von

Dr. **Hugo Sellheim,**
a. o. Prof. und I. Assistenzarzt der Klinik.

Mit 12 Textabbildungen.

Bei der normalen Geburt befördern die austreibenden Kräfte das Kind wohlbehalten durch den Geburtskanal an die Aussenwelt. Dieses Ziel kann durch ein zu enges Becken oder durch ein zu grosses Kind vereitelt werden.

Die Mittel zur Beseitigung der Geburtsstörungen richten sich nach dem Grad des räumlichen Missverhältnisses. Ist das Missverhältnis so gross, dass die Geburt eines ausgetragenen Kindes auch unter Vornahme einer weitgehenden Zerstückelung auf natürlichem Wege ausgeschlossen erscheint, dann ist die Behandlung klar vorgezeichnet. Das Hindernis wird umgangen. Man macht den Kaiserschnitt aus absoluter Indikation.

Schwieriger zu beurteilen sind die geringeren Grade der Beckenverengerung: Das Verhältnis des Kindskopfes zum Becken ist ein derartiges, dass ein lebendes ausgetragenes Kind spontan nicht mehr geboren werden kann, doch ist die räumliche Beschränkung nicht so gross, dass man nicht imstande wäre, unter Aufopferung des Kindes durch Zerkleinerung die Geburt auf natürlichem Wege zu beenden. Diese Situation bietet der Therapie drei Angriffspunkte, sofern der Kaiserschnitt aus der sogenannten relativen Indikation nicht zur Ausführung gelangt. Man kann die Geburtskraft, das Kind und den knöchernen Geburtskanal in günstigem Sinne beeinflussen.

Wir vermögen die austreibenden Kräfte durch Traktionen an dem mit der Zange gepackten hochstehenden Kopf (hohe Zange) zu steigern.

Das Kind kann aus der Kopflage in eine Beckenendlage gedreht werden, in der sich sein grösster und härtester Teil, der Kopf, leichter gewaltsam konfigurieren lässt. Bei dieser sogenannten prophylaktischen Wendung hat man den Vorteil, dass der nachfolgende Kopf bessere Angriffspunkte für Zug und Druck als der vorangehende bietet.

Ein anderer Weg ist, die Schwangerschaft zu unterbrechen zu einer Zeit, wo die Frucht zwar lebensfähig, aber noch klein genug ist, um durch das verengte Becken gehen zu können. (Künstliche Frühgeburt.)

Schliesslich bleibt noch eine Erweiterung des zu engen Beckens übrig. Die Knochen, welche das Becken zusammensetzen, sind besonders unter der Geburt in geringem Grade gegeneinander verschieblich. Wir können durch geschickte Lagerung der Kreisenden den meist am stärksten verkürzten geraden Durchmesser des Bekeneinganges etwas verlängern. Die dazu dienliche Position bezeichnen wir als die Walchersche Hängelage.

Wollen wir mehr erreichen, dann müssen wir den knöchernen Beckengürtel durchtrennen. Wir führen einen Schossfugenschnitt (Symphysiotomie) in der Mitte oder einen Schambeinschnitt (Lateralschnitt, Pubiotomie, Hebotomie) 1—2 cm daneben aus. Dadurch wird sehr viel Raum gewonnen.

Ich lasse mich auf eine genaue Kritik der Leistungen der einzelnen Verfahren nicht ein. Wir haben noch keine Zusammenstellung, die ein exaktes Abwägen der einzelnen Methoden gestattet, weil die Grundlage unserer Statistiken dazu nicht einheitlich genug ist. So viel ist sicher, dass die hohe Zange, die prophylaktische Wendung und die künstliche Frühgeburt viele Opfer an Kindern fordern.

Krönig spricht diesen drei Operationen auf Grund seiner statistischen Feststellungen sogar jegliche Bedeutung für die Besserung der Kindermortalität ab.

Dieses traurige Ergebnis für die Nachkommenschaft hat heute eine Reihe von Geburtshelfern unter dem Vorantritt von Pinard, Zweifel und Krönig veranlasst, die hohe Zange, die prophylaktische Wendung und die künstliche Frühgeburt zu verwerfen und zur Rettung des Kindes prinzipiell die beckenerweiternde Operation

auszuführen. Durch das gleiche Mittel soll auch der Kaiserschnitt aus relativer Indikation und die Zerstückelung des lebenden Kindes im Interesse der gefährdeten Mutter vermieden werden.

Die operative Beckenerweiterung nimmt gegenüber allen anderen Hilfsmitteln eine besondere Stellung ein. Sie ist zunächst nur eine vorbereitende Massnahme. Die Indikation braucht erst in vorgeschrittenem Stadium der Geburt gestellt zu werden. Die Symphysiotomie oder Hebotomie führt die Möglichkeit der Austreibung des Kindes auf natürlichem Wege herbei. Die weitere Geburt wird tunlichst den Naturkräften überlassen. Die beckenerweiternde Operation sorgt auch für spätere Geburten vor. Das Becken bleibt sehr häufig nach der Ausführung der Symphysiotomie und Hebotomie etwas geräumiger und ist bei der Auflockerung in der nächsten Schwangerschaft einer weiteren Dilatation fähig. Wenigstens haben viele Frauen durch die Symphysiotomie die dauernde Fähigkeit zum Spontangebären gewonnen.

Die Idee der beckenerweiternden Operation reicht weit in die Geschichte der Geburtshilfe zurück. Heute steht sie im Vordergrunde des Interesses. Viele Geburtshelfer haben sich zu ihr bekannt, viele probieren sie, viele betrachten sie sogar mit Kopfschütteln.

Bei dieser Sachlage können anatomische, experimentelle und klinische Untersuchungen dazu beitragen, die Grundlagen dieser Operationen auszugestalten und eine baldige Einigung herbeizuführen.

Solange man die Symphysiotomie und Hebotomie unter Leitung des Auges ausführt, ist es durch die Vervollkommnung der Operation, die wir vor allem Zweifel, Gigli, van de Velde verdanken, leicht, die Wunde nach den Regeln der chirurgischen Technik zu setzen und zu versorgen. Seitdem aber der Vorschlag Döderleins, die Durchsägung des Schambeins subkutan von einer möglichst kleinen Wunde aus vorzunehmen, befolgt wird, gewinnt jeder Beitrag zur genauen Kenntnis der Topographie des Operationsgebietes ein höheres Interesse. Ich bin durch eigene Untersuchungen an Leichen und durch das Studium anatomischer Werke auf einige Punkte aufmerksam geworden, welche bei der Ausführung der subkutanen Hebotomie nach Döderlein von Bedeutung sein können.

Zunächst veranlasste mich die in unseren Fällen jedesmal während und unmittelbar nach der Operation aufgetretene Blutung zu einer Untersuchung der Gefässe, welche in dem Operationsterrain liegen. Ich halte mich in ihrer Schilderung an die einzelneu Phasen

der subkutanen Hebotomie. Bei dem kleinen Hautschnitt über dem Tuberculum pubicum werden gewöhnlich keine grösseren Gefässe verletzt. Eine hier auftretende Blutung wäre auch nicht von Belang, weil sie leicht gestillt werden kann. Wenn wir dann den Zeigefinger

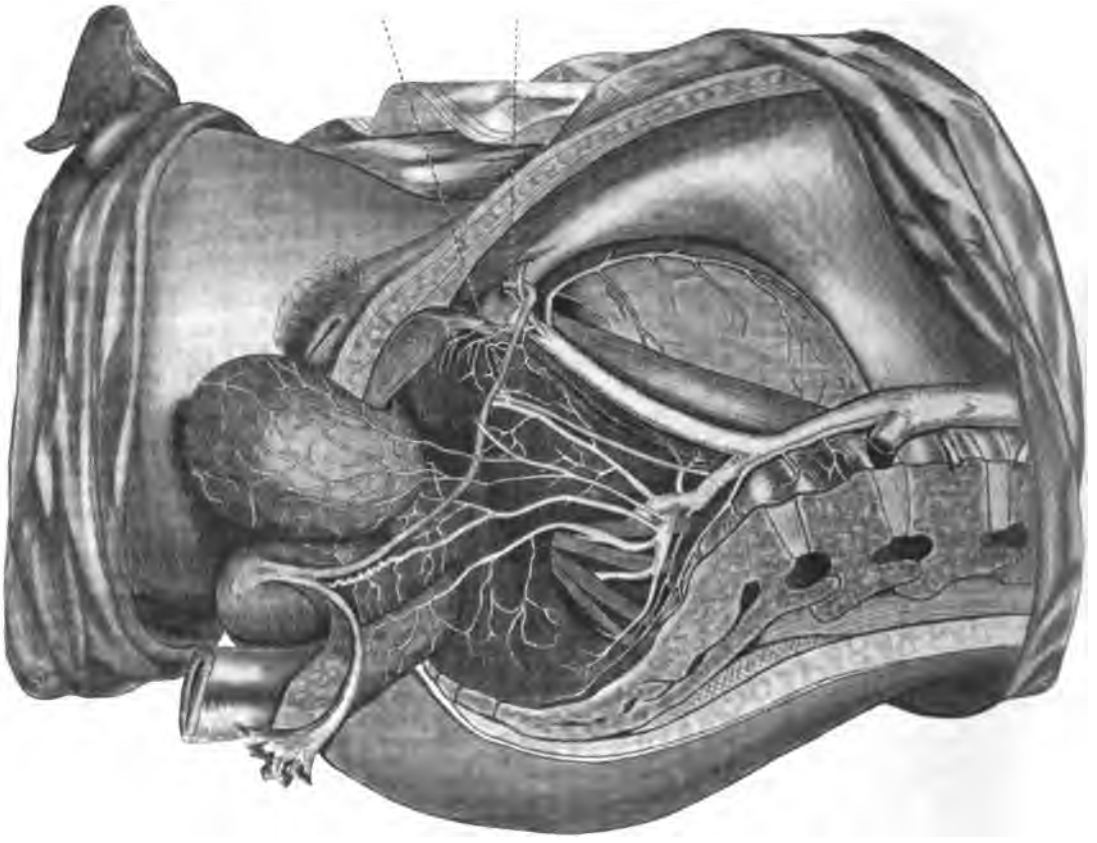

Fig. 1.
Darstellung der Arterien an der Hinterfläche des Schambeins nach Tiedemann.
R. p. A. e. = Ramus pubicus Arteriae epigastricae.
R. p. A. o. = Ramus pubicus Arteriae obturatoriae.

und die Döderleinsche Nadel an der Hinterfläche des Schambeins herunterführen, drängen wir ein Netz ziemlich starker Gefässe von dem Knochen ab, die Tiedemann in seinen Tabulae arteriarum corporis humani auf Tafel XXVI in vortrefflicher Weise abbildet (Fig 1).

Die arteriellen Wurzeln dieses Netzes sind ein Ramus pubicus der Arteria epigastrica und ein Ramus pubicus der Arteria obturatoria. Wenn diese Anastomose zwischen Arteria obturatoria und epigastrica sehr stark entwickelt ist, haben wir die von den alten Bruchschneidern gefürchtete Corona mortis. Durch behutsames Abschieben des Gewebes vom Schambein lässt sich eine Blutung vermeiden. Nur darf man mit dem Sägeschnitt dem Foramen obturatorium und damit der Durchtrittsstelle der Vasa obturatoria nicht zu nahe kommen. Jedenfalls lässt sich eine Kollision mit den Vasa obturatoria sicher vermeiden, wenn man nicht weiter als zwei Zentimeter nach aussen von der medianen Sagittalebene geht, oder wenn man sich, um nach Knochenpunkten zu rechnen, nach einwärts vom Tuberculum pubicum hält. Die Cruralgefässe sind in keiner Weise gefährdet.

Für die Stärke der Blutung aus dem Knochenschnitt scheint es einerlei, ob man dicht neben der Schossfuge oder 1—2 cm lateralwärts durchsägt.

Wenigstens sind die mit den Blutgefässen ausgefüllten spongiösen Räume durch den ganzen Schambeinkörper ziemlich gleichmässig verteilt. Das sieht man an einem Frontalschnitt durch das Corpus ossis pubis (Fig. 2).

Übrigens kann man beim Sägen gar nicht garantieren, ob der Schnitt um $^1/_2$ cm mehr einwärts oder auswärts kommt, als man beabsichtigt. Ebensowenig wie man mit Sicherheit eine zur Schossfuge parallele oder im bestimmten Winkel davon abweichende Richtung einzuhalten imstande ist.

Vor und unter dem Schambeinkörper liegen im wesentlichen starke venöse Geflechte, die zu den Wollustorganen in innigen Beziehungen stehen. Wir verdanken Kobelt[1]) eine mustergültige Darstellung dieser Verhältnisse, welche für die subkutane Ausführung der Hebotomie alle Beachtung verdient. Ich war durch die freundliche Vermittlung des Herrn Prof. Keibel und die Liebenswürdigkeit des Herrn Geh. Hofrats Wiedersheim in der glücklichen Lage, die ausgezeichnet konservierten Originalpräparate Kobelts in dem Freiburger anatomischen Museum studieren und mit seinem Atlas vergleichen zu können. Für unseren Zweck kommt besonders das Bild 3 auf Tafel III in Betracht (Fig. 3).

[1]) Kobelt, Die männlichen und weiblichen Wollustorgane des Menschen und einiger Säugetiere. Freiburg i. B. 1844.

Man sieht, dass die Säge nach dem Durchdringen des Knochens direkt in die Venenplexus an der vorderen Seite des Schambeins hineinfahren kann. Dass das oft genug vorkommt, zeigen unsere klinischen Beobachtungen, wenigstens lässt sich die unmittelbar nach dem Durchsägen des Knochens auftretende Blutung so am besten

Fig. 2.
Frontalschnitt durch das Schambein. Nat. Gr.

erklären. Freilich ist auch eine indirekte Verletzung durch Zerreissung beim Auseinanderweichen der Knochenenden denkbar.

An den dem Schambeinkörper unten anliegenden, dicken Gefässknäueln und an den mächtigen Bulbi vestibuli lassen sich stärkere Läsionen vermeiden, wenn man sich beim Durchstechen mit der Döderleinschen Nadel hart an den unteren Schambeinrand hält und

so zwischen Gefässen und Knochen durchdringt. Kleinere Verletzungen werden allerdings vorkommen. Doch spielt hier wahrscheinlich mehr die Zerreissung beim Auseinanderweichen der Knochenenden eine Rolle, als der Sägeschnitt. Sonst müsste es

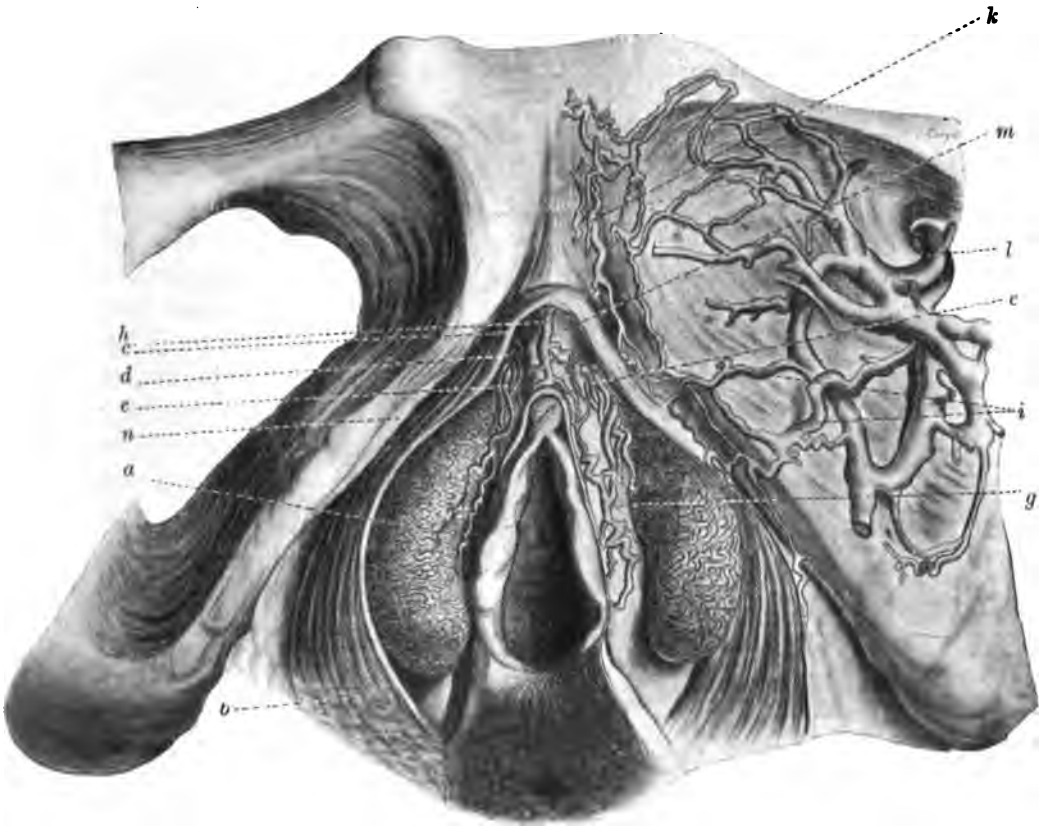

Fig. 3.

Das passive Wollustorgan des Weibes in seiner Lage von vorn gesehen nach Kobelt.

a Bulbus vestibuli; *b* Musculus constrictor cunni, über die Vorhofzwiebel zurückgeschoben; *c* die vordere Portion desselben; *d* die hintere Portion desselben; *e, e* Pars intermedia; *f* Glans clitoridis; *g* Venen, die von den Nymphen kommen; *h* Vena dorsalis; *i* Verbindungsvenen mit der Vena obturatoria; *k* Venen, die zu den Bauchdeckenvenen aufsteigen; *l* Vena obturatoria; *m* Corpus clitoridis; *n* Crus clitoridis der rechten Seite.

beim Durchstechen der Nadel und während des Sägens bluten und nicht erst nachher.

Die Gefahr der Blutung mahnt uns zur grössten Behutsamkeit beim Durchsägen des Knochens. Doch darf man die Vorsicht auch nicht zu weit treiben und mit dem Sägen zu früh aufhören, ohne

zu riskieren, dass unter Umständen der gewünschte Effekt der Beckenerweiterung nur in sehr unvollkommener Weise eintritt.

Ich habe das bei der subkutanen Ausführung der Hebotomie an einer Leiche erfahren. Ich hatte deutlich das Gefühl, dass der Knochen vollständig durchsägt sei. Trotzdem klaffte der Beckenring selbst bei starkem Zug nur auf 1—2 cm. Ich schnitt auf die Säge ein und sah, dass eine mehrere Millimeter starke, straffe Bandmasse die Knochenspalte nach vorn und oben überbrückte und der Erweiterung einen unüberwindlichen Widerstand entgegensetzte. Die auf der unverletzten Seite vorgenommene Präparation zeigte, dass die Bandmassen sich aus Ausstrahlungen des Ligamentum pubicum superius, des Ligamentum Poupartii, der Sehnenkreuzung der Rectusansätze und des Ligamentum pubocapsulare zusammensetzten. Die Durchsicht der anatomischen Atlanten ergibt eine grosse Verschiedenheit in der Ausbildung solcher den Schambeinkörper überkleidenden sehnigen Fasern. Immmerhin scheint es mir ratsam, so lange zu sägen, bis man nicht nur das Gefühl hat, der Knochen ist durch, sondern bis man ganz freien Spielraum in den Weichteilen gewinnt. Denn der Erfolg der subkutanen Hebotomie hängt in ähnlicher Weise von der vollständigen Durchtrennung dieser Bandmassen ab, wie die Erweiterung nach Symphysiotomie an die Durchschneidung der letzten Fasern des Ligamentum arcuatum gebunden ist. Jedenfalls tut man gut, nach dem Durchsägen des Schambeins und vor dem Entfernen der Säge zu kontrollieren, ob der Beckenring gut auseinanderweicht.

Man könnte vielleicht daran denken, die Blutung dadurch zu verringern, dass man die Nadel ohne Kontrolle des eingeführten Zeigefingers um das Schambein herumführt. Ich warne davor. In einem Falle machte ich bei einer ausserordentlich fetten Leiche die Hebotomie absichtlich ziemlich weit lateralwärts. Ich führte ohne jegliche Kontrolle mit dem Zeigefinger die Döderleinsche Nadel von einer kleinen Hautwunde in der Gegend des Tuberculum pubicum um den Schambeinkörper herum, schnitt von der grossen Labie aus auf die unter der Haut gefühlte Spitze ein und zog mit dem Widerhaken am Instrument die Giglische Drahtsäge nach oben heraus. Nachdem ich den Knochen durchgesägt hatte, wichen die Schambeinenden zu meinem grossen Erstaunen nicht auseinander. Als ich nachsah, hatte ich am medialen Rande des Foramen obturatorium nach aussen durchgestossen und

nur den oberen Schambeinast durchsägt! Wenn auch in diesem Falle das Bestreben, weit nach aussen zu sägen, grosser Fettreichtum und starke Ausdehnung des Foramen obturatorium nach der Schossfuge bei dem Misserfolg zusammenwirkten, so wäre die Operation doch sicher gelungen, wenn ich nicht der Leitung des Zeigefingers, die Döderlein empfiehlt, entraten hätte. Vielleicht kann ein in die Scheide eingeführter Zeigefinger die Kontrolle von der Wunde aus ersetzen.

Der Wettbewerb, in welchen heute die Hebotomie mit der Symphyseotomie getreten ist, legt die Erwägung nahe, in welchem Verhältnis die Beckenerweiterung nach diesen beiden Operationen steht.

Ich habe diese Frage experimentell zu lösen versucht.

Zuerst einige Worte über die Versuchsanordnung, weil ich glaube, dass die Differenzen zwischen den Resultaten meiner Arbeit und denen anderer sich durch die geänderte Technik erklären. Ich benützte die Becken von drei Frauen, die in der Schwangerschaft oder im Frühwochenbett verstorben waren. Herrn Geh. Hofrat Ziegler danke ich bestens für die freundliche Überlassung des Materials und die Erlaubnis, die umständlichen Manipulationen in seinem Institut auszuführen. Bei der einen Leiche machte ich zuerst in Rückenlage die Symphysiotomie und dann die Hebotomie (Fall A.).

Bei einer zweiten verfuhr ich umgekehrt (Fall B.).

Das dritte Becken diente zu Experimenten nur über die Symphysiotomie (Fall C.).

Der Schossfugenschnitt wurde genau nach den Vorschriften von Zweifel, der Schambeinschnitt subkutan nach Döderlein ausgeführt. Den durch die erste Operation gesetzten Schaden besserte ich durch Drahtnaht der Knochen und schichtweise Vereinigung aller Weichteile mit Seidenknopfnähten auf das minutiöseste aus, ehe ich zur zweiten Operation an dem gleichen Becken überging.

Die ursprüngliche Form des Beckens und die einzelnen Phasen der Erweiterung nach Symphysiotomie und Hebotomie hielt ich durch Gipsausgüsse des Beckenraumes fest. Ich präparierte dazu die Knochenränder des Beckeneinganges vom Musculus iliacus und psoas frei. Mastdarm und Scheide wurden an ihrem Durchtritt durch das Diaphragma pelvis proprium quer abgeschnitten und vernäht. Von der Harnblase resezierte ich nur die hintere Wand. Die vordere Wand und die Harnröhre blieben in situ. Freiliegendes Fettgewebe wurde weggenommen. Im übrigen erhielt ich die

Gewebe. Durch diese Vorbereitungen erreichte ich einen genügenden Überblick über den ganzen Beckenraum, ohne die stützenden Weichteile der vorderen Beckenwand allzusehr zu verletzen.

Die für die Orientierung wichtigen Knochenteile des Beckens wurden auf den Ausguss übertragen, indem ich sie mit Kopierfarbe

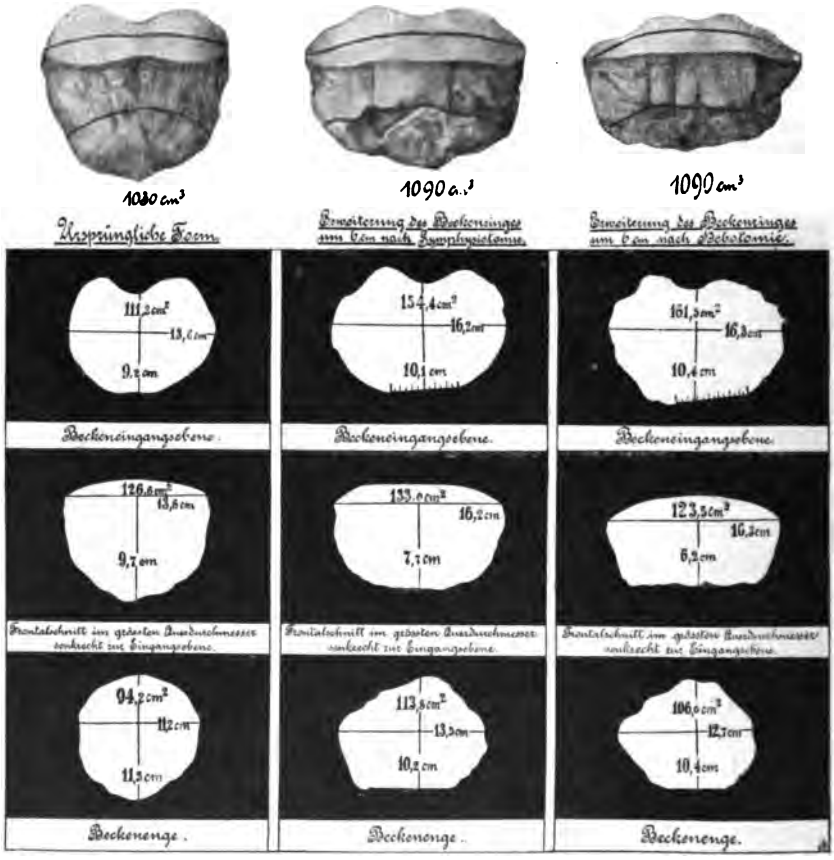

Fig. 4.

Gipsausgüsse des kleinen Beckens und Schnitte durch die Gipsausgüsse. Fall A.

bestrich, die den feuchten Gips färbte. Zum gleichen Zweck bohrte ich gut markierte Knochenpunkte wie Promontorium, oberen und unteren Schossfugenrand, Kreuz- und Steissbeinspitze, Spinae ischiadicae und Tubera ischiadica mit dem Drillbohrer an. In die Bohrlöcher steckte ich feine Holzstäbchen, die in den Gipsbrei eingeschlossen mit dem fertigen Guss herausgehoben wurden. Auf

diese Weise waren nachträglich an dem Ausguss nicht nur die Knochenpunkte leicht aufzufinden, sondern auch bestimmte Linien in der Verlängerung der Bohrrichtung festgelegt, wie z. B. die Conjugata vera anatomica. Diese Markierung bewährte sich als ein wichtiges Hilfsmittel zur Feststellung der die Erweiterung begleitenden Formveränderung des Beckens.

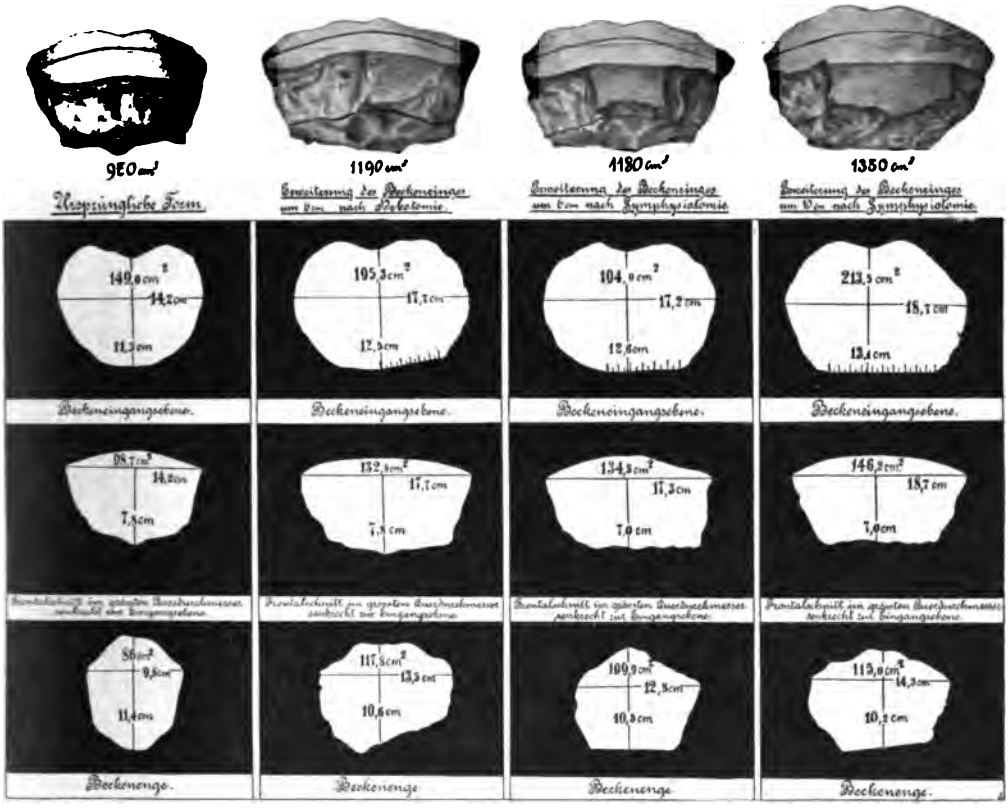

Fig. 5.

Gipsausgüsse des kleinen Beckens und Schnitte durch die Gipsausgüsse. Fall B.

Die Kraft, mit welcher die beiden Beckenhälften nach der Spaltung des knöchernen Ringes auseinandergezogen wurden, wählte ich auf beiden Seiten gleich. Ihre Grösse mass ich durch Federdynamometer. Die Zugkraft wirkte entweder mittels eines kurzen Hebelarmes am Hüftbein, ca. 10 cm vor dem vorderen Rande der Articulatio sacro-iliaca in der Höhe der Linea terminalis, oder mittels eines langen Hebelarmes von ca. 50 cm, der vom

vorderen Rande der Articulatio sacro-iliaca bis etwa zum oberen Rande der Kniescheibe reichte. Zum Vergleich dienten die Produkte aus Hebelarm mal Zugkraft, die sogenannten „statischen Momente".

Ich goss zuerst die Becken in ihrer ursprünglichen Form und dann mit den durch die Erweiterung bedingten Veränderungen ab. Wenn man nach dem Erstarren des Gipses eine geringe Beckenerweiterung vornahm, wie sie ja in den Gang der Versuche hineinpasste, gelang es leicht, den Guss im ganzen herauszuheben, wodurch man vor allen nachträglichen Verschiebungen gesichert blieb. Um die durch das Klaffen des Beckenringes erzielte Erweiterung und Gestaltsveränderung während der Ausführung des Ausgusses festzuhalten, wurde ein nach der erzielten Weite und Form des Spaltes zwischen den Knochenenden gerichtetes Holzstück eingeklemmt.

Die beste räumliche Anschauung von der Veränderung des Beckens bekommt man, wenn man bestimmte Schnitte durch die Gipsklötze miteinander vergleicht. Ich wählte dazu den Beckeneingang, die Beckenenge und einen Frontalschnitt in der grössten queren Ausdehnung des Beckens senkrecht zur Eingangsebene. Diese Schnitte sind auf weisses Papier übertragen und immer in der gleichen Reihenfolge unter den Gipsklötzen abgebildet (Fig. 4, 5 und 9).

Von den Gipsausgüssen wurde der Kubikinhalt in cm^3, von den Schnitten der Flächeninhalt[1]) in cm^2 und von den einzelnen Durchmessern die Länge in cm bestimmt. Die Zahlen sind auf den Tafeln notiert. Die Prozente der Zunahme (und gelegentlich auch Abnahme) der Masse von Körpern, Flächen und Linien sind ausgerechnet und tabellarisch zusammengestellt.

[1]) Herr Prof. Neumann war so liebenswürdig, mir zu diesem Zweck sein Polarplanimeter zu überlassen.

Fall A. (Fig. 4.)

Leiche einer Wöchnerin 8 Tage post partum.

Resultat der Ausmessung der Gipsausgüsse:

			Ursprüngliche Form	Nach Erweiterung des Beckenringes durch Symphysiotomie auf 6 cm	Zunahme (+) oder Abnahme (−) in %	Nach Erweiterung des Beckenringes durch Hebotomie auf 6 cm	Zunahme (+) oder Abnahme (−) in % gegenüber der ursprünglichen Form
Durchmesser	Beckeneingang	gerader Durchmesser	9,2	10,1	+ 9,782	10,4	+ 13,041
		querer Durchmesser	13,6	16,2	+ 9,111	16,3	+ 19,853
	Beckenenge	gerader Durchmesser	11,3	10,2	− 10,784	10,4	− 8,653
		querer Durchmesser	11,2	13,5	+ 17,037	12,7	+ 11,811
	Frontalschnitt senkrecht zum Eingang durch den grössten Querdurchmesser	Höhen-Durchmesser	9,7	7,7	− 25,974	6,2	− 56,451
		querer Durchmesser	13,6	16,2	+ 19,111	16,3	+ 19,853
Flächeninhalt	Beckeneingang		113,3	154,4	+ 36,277	161,5	+ 42,579
	Beckenenge		94,2	113,8	+ 20,806	123,5	+ 31,104
	Frontalschnitt senkrecht zum Eingang durch den grössten Querdurchmesser		126,6	133,0	+ 5,055	106,0	− 19,434
Kubikinhalt			1030	1090	+ 5,825	1090	+ 5,825

Fall B. (Fig. 5.)

Leiche einer Gravida vom VI. Monat.

Resultat der Ausmessung der Gipsausgüsse:

			Ursprüngliche Form	Nach Erweiterung des Beckenringes durch Hebotomie auf 6 cm	Zunahme (+) oder Abnahme (—) in %	Nach Erweiterung des Beckenringes durch Symphysiotomie auf 6 cm	Zunahme oder Abnahme in %	Nach Erweiterung des Beckenringes durch Symphysiotomie auf 8 cm	Zunahme oder Abnahme in %
Durchmesser	Beckeneingang	gerader Durchmesser	11,3	12,5	+ 10,619	12,6	+ 11,504	13,1	+ 15,929
		querer Durchmesser	14,2	17,7	+ 24,647	17,3	+ 21,831	18,7	+ 31,690
	Beckenenge	gerader Durchmesser	11,4	10,6	— 7,528	10,5	— 8,571	10,2	— 11,764
		querer Durchmesser	9,8	13,5	+ 37,775	12,8	+ 30,612	14,3	+ 45,918
	Frontalschnitt	Höhendurchmesser	7,8	7,8	—	7,0	— 11,428	7,0	— 11,428
		querer Durchmesser	14,2	17,7	+ 24,647	17,3	+ 21,823	18,7	+ 31,688
	senkrecht zum Eingang durch den grössten Querdurchmesser								
Flächeninhalt	Beckeneingang		149,6	195,3	+ 30,548	194,9	+ 30,280	213,5	+ 42,720
	Beckenenge		86,0	117,8	+ 36,976	109,9	+ 27,790	115,0	+ 33,720
	Frontalschnitt senkrecht zum Eingang durch den grössten Querdurchmesser		98,7	132,8	+ 34,549	134,5	+ 36,279	146,2	+ 48,125
Kubikinhalt			790	1190	+ 50,633	1180	+ 49,367	1350	+ 78,152

Fall C. (Fig. 9.)

Leiche einer Wöchnerin 12 Tage post partum.

Resultat der Ausmessung der Gipsausgüsse:

			Ursprüngliche Form	Erweiterung des Beckenringes nach Symphysiotomie auf 6 cm	Zunahme (+) oder Abnahme (−) in %	Erweiterung des Beckenringes nach Symphysiotomie auf 8 cm	Zunahme oder Abnahme in %	Erweiterung des Beckenringes durch Symphysiotomie auf 10 cm	Zunahme oder Abnahme in %
Durchmesser	Beckeneingang	gerader Durchmesser	11,0	11,8	+ 7,272	12,3	+ 11,817	12,3	+ 11,817
		querer Durchmesser	14,2	16,8	+ 18,309	18,1	+ 27.464	19,3	+ 35,916
	Beckenenge	gerader Durchmesser	11,7	11,7	—	11,4	— 2,631	11,7	—
		querer Durchmesser	10,5	14,5	+ 38,095	14,0	+ 33,333	16,0	+ 52,381
	Frontalschnitt	Höhen-Durchmesser	7,4	7.1	— 4.225	7,2	— 2,777	7,2	— 2,777
		querer Durchmesser	14,2	16,8	+ 18,309	18,1	+ 27,464	19,3	+ 35,916
	senkrecht zum Eingang durch den grössten Querdurchmesser								
Flächeninhalt	Beckeneingang		139,0	175,1	+ 25,979	199,8	+ 43,741	219,6	+ 57,985
	Beckenenge		104,0	133,7	+ 28,557	138,2	+ 32,884	151,4	+ 45,576
	Frontalschnitt senkrecht zum Eingang durch den grössten Querdurchmesser		113,6	138,6	+ 22,007	157,9	+ 38,996	152,5	+ 34,243
Kubikinhalt			990	12:0	+ 30.303	1500	+ 51,515	1640	+ 65,656

Als vorderen Endpunkt des geraden Durchmessers des erweiterten Beckens habe ich in ähnlicher Weise wie Leopold die Verbindungslinie der getrennten Schambeine als eine bei diesen Versuchen exakt messbare Grösse angenommen. Doch stimme ich der Ansicht Zweifels durchaus bei, dass unter der Geburt durch das Heraustreten der Schädelwölbung zwischen den klaffenden Schambeinen noch ein weiterer Zuwachs in sagittaler Richtung gewonnen wird.

Von den Resultaten meiner Untersuchungen brauche ich die gewaltige Beckenerweiterung nach der Symphysiotomie nicht noch einmal zu betonen, nachdem das schon von anderer Seite geschehen ist und Döderlein[1]) vor der deutschen Gesellschaft für Gynäkologie in Breslau den Nachweis an Gefrierschnitten so schön geführt hat.

Mir kam es in erster Linie auf den Vergleich zwischen dem Raumzuwachs nach Symphysiotomie und Hebotomie an. Ein Blick auf meine Präparate und Bilder zeigt, dass, eine gleiche Spreizung vorausgesetzt, der Grad der Beckenerweiterung nach beiden Operationen gleich ist. Kubikinhalt des kleinen Beckens, Flächeninhalt von Eingang, Enge und Frontalschnitt, sowie die Masse der einzelnen Durchmesser sind nicht weit voneinander entfernt oder stimmen manchmal sogar genau überein.

Die Annahme lag nahe, dass die extramediane Durchtrennung des Beckenringes eher eine unsymmetrische Erweiterung als die mediane im Gefolge haben könnte. Im Vergleich zu der von Döderlein festgestellten und im Vergleich zu der in meinen Versuchen zutage getretenen Asymmetrie des nach Schossfugenschnitt dilatierten Beckens ist kaum ein Unterschied zu bemerken. Es scheint für die Gleichmässigkeit der Raumvermehrung nach beiden Seiten ziemlich einerlei zu sein, ob der knöcherne Beckenring genau in der Schossfuge oder 1 bis 2 cm daneben gespalten wird.

Ein bedeutender Unterschied besteht dagegen in der Kraft, die aufgewendet werden muss, um nach der subkutanen Hebotomie die gleiche Beckenerweiterung hervorzurufen, wie nach Symphysiotomie. In dem einen Fall, in dem ich die Hebotomie von vornherein machte, war das statische Moment

[1]) Vgl. Döderlein, Experimentell-anatomische Untersuchungen über die Symphysiotomie. Verhandl. der deutsch. Ges. f. Gyn., Breslau 1898, S. 27.

der Kraft, das in Anwendung kommen musste, um ein Klaffen der Schambeinenden auf 2, 3, 4, 5, 6, 7, 8 cm zu bewirken, im Durchschnitt dreimal grösser, als in den Parallelversuchen an den beiden Becken, wo ich die Symphysiotomie zuerst ausführte.

Das heisst, dass den bei der subkutanen Ausführung der Hebotomie erhalten gebliebenen Weichteilen des Beckens selbst ein sehr viel grösserer Schutz vor Weichteilzerreissungen innewohnt, als nach Symphysiotomie. Es scheinen dadurch hier die Chancen für eine allmähliche und schonende Dehnung unter einer guten Wehentätigkeit günstiger zu liegen als nach der Schossfugendurchtrennung.

Die Gipsausgüsse der Becken in ihrer ursprünglichen Form und bei den verschiedenen Graden der Erweiterung nach Symphysiotomie und Hebotomie gestatten ein sehr zuverlässiges Studium der gleichzeitig mit der Erweiterung vor sich gehenden Formveränderung. Diese Formveränderung ist zum Teil schon bekannt. [Vrolik[1]), Wehle[2]), Döderlein[3]), Latzko[4]), Sandstein[5]).] Man kam darauf, als man feststellte, wodurch die Erweiterung des Beckens bedingt sei. Augenscheinlich kommt die Erweiterung des Beckeneinganges zu einem Teil durch eine türflügelähnliche Drehung der Hüftbeine um eine annähernd von oben nach unten durch die Articulationes sacroiliacae oder dahinter gehende Achse zustande. Die Erweiterung im geraden Durchmesser nimmt bei dieser Bewegung so lange zu, bis die Sehne vom Schambeinende bis zum Drehpunkt des Hüftkreuzbeingelenkes senkrecht auf der Verbindungslinie der Drehpunkte beider Hüftkreuzbeingelenke steht. Dieser Zuwachs im geraden Durchmesser ist in gewissem Grade abhängig von der Entfernung der beiden Drehpunkte und damit auch von der Breite des Kreuzbeines. Je breiter das Kreuzbein ist, um so stärker wächst

---

[1]) Vrolik, Versuche über das Zurückweichen des heiligen Beines, sowohl im unverletzten Becken, als nach der Operation der Schambeintrennung. Journal für Geburtshilfe, Frauenzimmer- und Kinderkrankheiten von Elias von Siebold, I. Bd. 1818, S. 542.

[2]) Wehle, Die Symphyseotomie und ihre wissenschaftliche Begründung. Arbeiten aus der Kgl. Frauenklinik in Dresden, Bd. I, Leipzig, S. 343.

[3]) Döderlein loco cit.

[4]) Latzko, Über Symphyseotomie. Allgem. Wiener med. Zeitung, 38. Jahrgang 1893.

[5]) Sandstein, Ges. f. Geb. in Edinburg. Ref. Zentralblatt f. Gyn. 1902, Nr. 14, S. 375.

die Conjugata bei gleicher Spreizweite der Schambeine. Darauf hat auch schon Latzko aufmerksam gemacht.

Der andere Teil der Ausdehnung im geraden Durchmesser wird von Ahlfeld, Wehle, Döderlein, Latzko und Sandstein erörtert. Ahlfeld, Wehle und Sandstein nehmen an, dass die

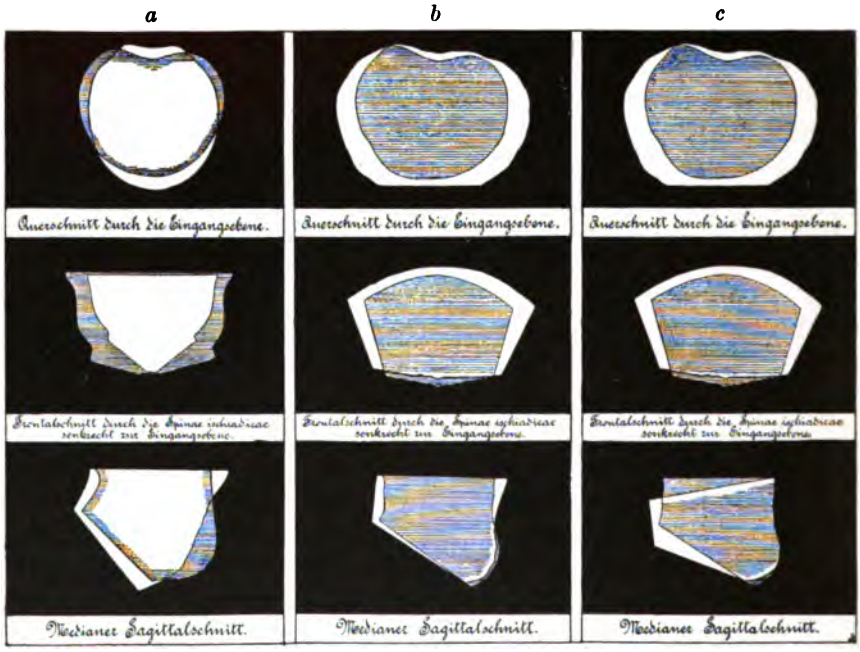

Fig. 6.

Vergleich der Ausgüsse des Beckens nach Symphysiotomie mit dem kyphotischen Becken.

a Vergleich der Form des kyphotischen Beckens mit der Form des normalen Beckens; b Vergleich der Form des Beckens nach Symphysiotomie mit der ursprünglichen Form des Beckens; c dasselbe wie bei b, nur sind die medianen Sagittalschnitte mit dem Kreuzbein statt wie in b mit der Beckeneingangsebene zur Deckung gebracht. Bei a sind die Schnitte durch das normale Becken schraffiert und die Schnitte durch das kyphotische Becken weiss. Bei b und c sind die Schnitte durch das Becken im ursprünglichen Zustand schraffiert und die Schnitte durch das Becken nach Symphysiotomie weiss.

Erweiterung durch eine Rotation der Hüftbeine um das Kreuzbein bedingt sei, während Döderlein das Kreuzbein sich zwischen den Hüftbeinen drehen lässt. Die Wirkung auf die Form des Beckens ist bei beiden Bewegungen die gleiche. Die Basis des Kreuzbeines tritt zurück, die Kreuzbeinspitze vor. Welche von beiden Bewegungen ausgeführt wird, hängt nach meiner Ansicht wesentlich von der Versuchsanordnung ab. Wenn Wehle das Kreuzbein fest-

schraubt, können sich nur die Hüftbeine um das Kreuzbein drehen, wie er und Ahlfeld annehmen. Liegen die Hüftbeine dagegen fest, wie das bei der Rückenlage der Leiche durch die Unterstützung der Beine einigermassen der Fall ist, so fällt mehr die Drehung des Kreuzbeins zwischen den Hüftbeinen in die Augen.

Der Einfluss der Kreuzbeindrehung auf die Form des erweiterten Beckens kommt an meinen Präparaten zum Ausdruck, wenn man den medianen Sagittalschnitt des Beckens vor und nach der Symphysiotomie mit Eingangsebene auf Eingangsebene legt (Fig. 6, unterste Reihe, zweites Bild).

Die obere Partie des Kreuzbeins ist nach hinten aus dem Becken herausgerissen, und die Kreuzbeinspitze hat sich nach vorn bewegt. Bringt man dagegen Kreuzbein mit Kreuzbein zur Deckung (Figur 6, unterste Reihe, letztes Bild), so haben sich die Hüftbeine mit ihren vorderen Abschnitten gesenkt.

Eine ähnliche Bewegung ist uns übrigens am geschlossenen Becken bei der Walcherschen Hängelage besonders durch die Untersuchungen von Klein wohl bekannt. Doch lassen sich diese beiden Bewegungen nicht ohne weiteres vergleichen. Vor allem sind die Ursachen verschieden. Bei der Walcherschen Hängelage drehen sich die Hüftbeine um das Kreuzbein nach dem Kleinschen Schraubenmechanismus der geschlossenen Articulationes sacroiliacae. Das Gewicht der Beine greift von aussen an und zieht die Hüftbeine herunter, während das Kreuzbein festgestellt ist. Der Beckenboden ist entspannt.[1])

Bei der Beckenerweiterung ist in den klaffenden Hüftkreuzbeinfugen der Schraubenmechanismus gestört. Die Hüftbeine werden bei der Austreibung des Kindes eher hinaufgezogen als heruntergedrückt. Der Beckenboden ist stark gespannt und bewirkt die Drehung des Kreuzbeins (vgl. unten).

Da aber durch eine ähnliche Stellung des Kreuzbeines zwischen den Hüftbeinen, wie bei der Walcherschen Hängelage, der Bandapparat der Hüftkreuzbeingelenke schon vollständig in Anspruch genommen ist, erscheint die Hängelage nach der beckenerweiternden Operation nicht nur überflüssig, sondern für die Kapselbänder sogar gefährlich.

[1]) Diese Entspannung kann man in gleicher Weise wie bei der Schultzeschen Extension der Lendenwirbelsäule zum schonenden Durchschneidenlassen des Kindskopfes praktisch verwerten, wie wir dies an der Freiburger Frauenklinik erprobt haben.

Damit sind die Formveränderungen am erweiterten Becken noch nicht erschöpft. Der Vergleich der Frontalschnitte zeigt, dass ausser der besprochenen Drehung des Kreuzbeines zwischen den Hüftbeinen um eine quer verlaufende Achse die Hüftbeine um das Kreuzbein eine Drehung um eine etwa in sagittaler Richtung durch die Hüftkreuzbeingelenke gehende Achse gemacht haben. Die oberen Abschnitte der seitlichen Beckenwände in der Gegend der Linea terminalis sind nach aussen und die unteren Abschnitte in der Gegend der Spina ischiadica nach einwärts bewegt. Das tritt besonders stark hervor, wenn wir von den die seitliche Beckenwand verkleidenden Muskeln in dem Gipsausguss absehen und nur die Verbindungslinie der Linea terminalis mit den Spinae ischiadicae auf den Frontalschnitten berücksichtigen (vergleiche in Figur 6 zweite quere Reihe, zweite Figur, den weissen Schnitt, der den Zustand nach Symphysiotomie darstellt, mit dem schraffierten, der den ursprünglichen Zustand wiedergibt).

Es setzt sich demnach auch die Erweiterung des Beckeneingangs in querer Richtung aus zwei Teilen zusammen, erstens aus dem Türflügelmechanismus und zweitens aus dem durch die Rotation der Hüftbeine um eine sagittale Achse erzielten Zuwachs. Fassen wir diese Beobachtungen zusammen, so sehen wir gegenüber der ursprünglichen Form des Beckens mit der Erweiterung eine starke Konvergenz der Beckenwände nach dem Ausgange zu eintreten. Wenn wir von der gleichzeitigen Erweiterung absehen, sind diese Formveränderungen ganz ähnlich wie bei dem kyphotischen, im Ausgange verengten Becken (vergleiche in Fig. 6 die erste senkrechte Reihe, welche das Verhalten des kyphotischen Beckens [weisse Schnitte] zum normalen Becken [schraffierte Schnitte] zeigt, mit der zweiten senkrechten Reihe, welche das Verhältnis des Beckens nach Symphysiotomie [weisse Schnitte] zur ursprünglichen Form [schraffierte Schnitte] darstellt).

Die Trichterform des symphysiotomierten Beckens erhellt auch aus dem Unterschied in der Zunahme zwischen Beckeneingang und Beckenenge. Die Erweiterung der Enge bleibt im Durchschnitt aller meiner Beobachtungen um ca. 6 % des Flächeninhalts hinter der des Einganges zurück. Die Drehung des Kreuzbeins um die quere Achse ist grösser als die Drehung der Hüftbeine um die sagittale Achse, denn die geraden Durchmesser der Beckenenge bleiben in ihrer prozentualen Zu-

nahme nicht nur hinter denen des Einganges zurück, sondern nehmen bei den höheren Graden der Symphysenspreizung sogar gegenüber der ursprünglichen Länge ab (cf. Fig. 4, 5, 9 und die dazu gehörigen Zahlenzusammenstellungen). Die queren Durchmesser der Enge wachsen dagegen eine Zeitlang, wenn sie auch in ihrer prozentualen Zunahme hinter denen des Einganges zurückbleiben. Die Deformierung nach der Beckenerweiterung können wir auf Bewegungen in den Hüftkreuzbeingelenken zurückführen. Nur ist bis jetzt noch nicht bekannt, was diese Drehungen bewirkt, die wir in ruhiger Rückenlage der Symphysiotomierten eintreten sehen. Die einzige Kraft die in Betracht kommen kann, ist der Druck oder Zug, welcher zur Erweiterung des Beckens führt. Wir stehen vor der Aufgabe, zu erklären, wie diese Kraft, welche die Hüftbeine auseinandertreibt, die Drehung des Kreuzbeins zwischen den Hüftbeinen um eine quere Achse und die Drehung der Hüftbeine um das Kreuzbein um sagittale Achsen zustande bringt. Die Lösung ist einfach, wenn wir nicht nur die Veränderungen an den Beckenknochen, sondern auch an den Weichteilen nach Symphysiotomie ansehen. Dazu geben die Schnitte durch die Gipsausgüsse ebenfalls Gelegenheit:

In der Beckenenge ist bei geringen Graden (Fig. 4, 5, 9) der Symphysenspreizung eine Zunahme im geraden Durchmesser kaum vorhanden. Bei höheren Graden der Spreizung fehlt nicht nur die Zunahme, sondern es macht sich sogar eine Verkürzung von hinten nach vorn geltend, welche mit der Bewegung der Kreuzbeinspitze nach vorn in Einklang steht.

Auf den Frontalschnitten sehen wir (Fig. 4, 5, 9), dass die Entfernung von der Terminalebene bis zum Beckenboden sich vermindert hat. Diese Abnahme in der Höhe der Beckenhöhle kommt nicht allein auf Rechnung der Flachlegung der seitlichen Beckenwände durch die Rotation der Hüftbeine um sagittale Achsen, sondern dazu trägt auch die Hebung und Abflachung des ursprünglich nach oben stark konkaven Beckenbodens bei. Die als Zentrum in den Beckenboden eingewobene Steissbeinspitze ist nach vorn oben bis etwa in die Interspinallinie gerückt.

Die Ursache dieser Veränderung liegt in der Konstruktion des Beckenbodens. Seine Grundlage bilden die unnachgiebigen Ligamenta spinoso-sacra und tuberoso-sacra, die von den Rändern der

Kreuz- und Steissbeinspitze nach vorn und seitlich an die Hüftbeine laufen. Durch diese Bänder ist eine sehr innige Beziehung zwischen dem Kreuzbein und den beiden Hüftbeinen geschaffen, die sich einer Erweiterung des Beckenausganges

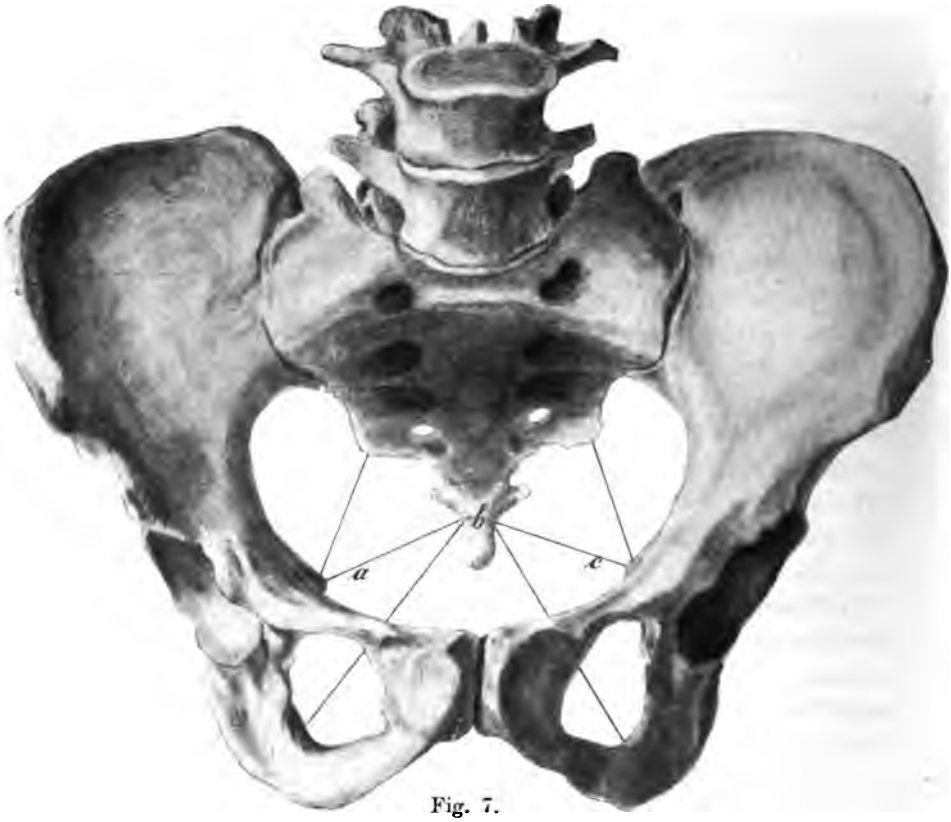

Fig. 7.

Ursprüngliche Form des Beckens.

a b c = nach vorn offener Winkel, welchen die vordere Kante des Ligamentum spinoso-sacrum der einen Seite mit der vorderen Kante des Ligamentum spinoso-sacrum der anderen Seite bildet.

nach Symphysiotomie widersetzt oder sie nur unter einem bestimmten Mechanismus zulässt. Man kann sich das am besten an einem Becken klar machen, an dem man bei einer gewissen Beweglichkeit in den Articulationes sacroiliacae einen Ersatz der Bänder des Beckenbodens anbringt.[1])

[1]) Die Beweglichkeit der Articulationes sacroiliacae wird durch einen dünnen Gummischlauch erreicht, der quer durch die Hüftbeine und das Kreuzbein entsprechend der Drehachse des Kreuzbeins zwischen den Hüftbeinen

Bewegen sich nach der Symphysiotomie oder Hebotomie die Hüftbeine nach aussen, so ist eine Entfernung der Spinae ischiadicae und der Tubera ischiadica nur dadurch möglich, dass die nach vorn offenen Winkel, welche die vorderen Kanten der Bänder der einen

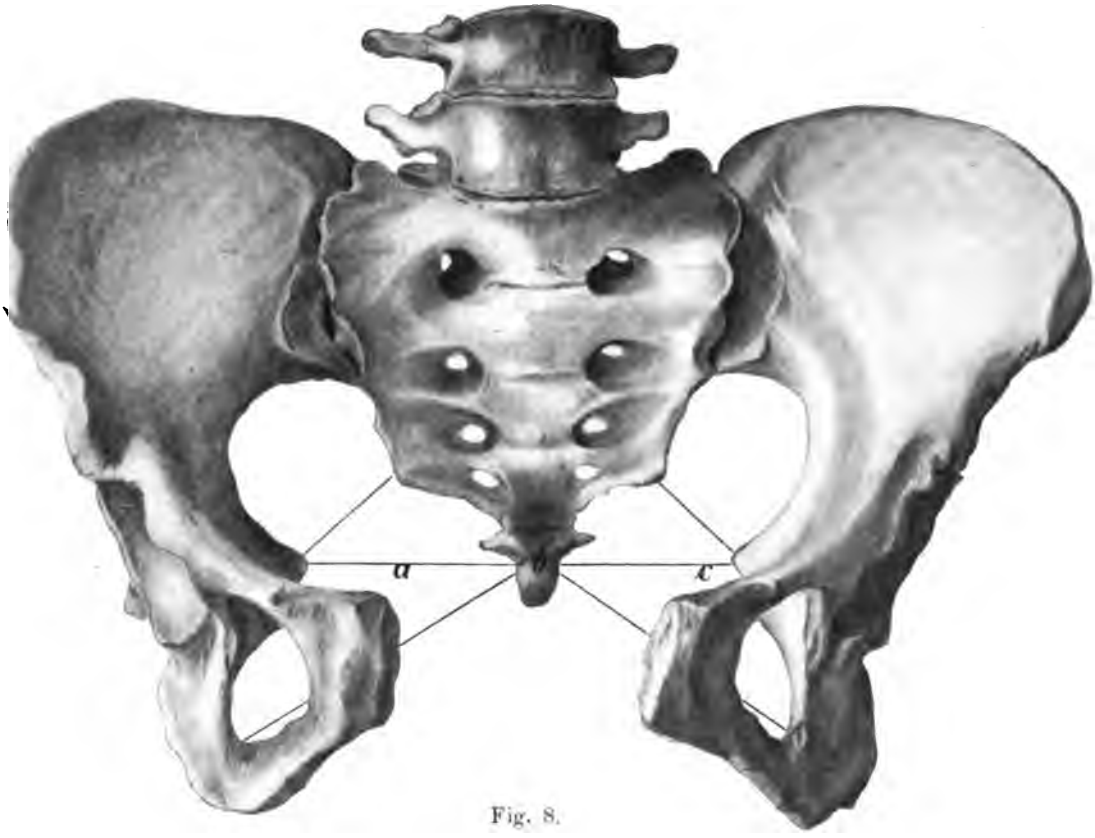

Fig. 8.

Erweiterung und Form des Beckens nach der Symphysiotomie bei Klaffen der Schossfuge auf 8 cm.

Die Schossfuge klafft, das Kreuzbein ist mit seiner Basis nach hinten gedreht, die Kreuzbeinspitze ist gehoben, die Hüftbeine sind nach aussen etwas umgelegt. Der Winkel *a b c* der Figur 7 ist gestreckt.

Seite mit denen der andern Seite an der Kreuzbeinspitze oder Steissbeinspitze bilden ($\measuredangle$ abc in Figur 7 und 8),

durchgezogen und an seinen Enden fest verknotet ist. Der Ersatz der Bänder des Beckenbodens geschieht durch dicke Seidenfäden, die, wie in Fig. 7 und 8 angedeutet, von den Spinae ischiadicae und Tubera ischiadica nach der Kreuz- und Steissbeinspitze gespannt sind.

gestreckt werden. Die Folge dieser Streckung ist ein starker Zug an der Steisskreuzbeinspitze nach vorn und oben. Das ist die Kraft, welche das Kreuzbein zwischen den Hüftbeinen dreht.

Solange die Kreuzbeinspitze dem Zug folgt, besteht auch die Möglichkeit der Erweiterung des Beckenausganges in querer Richtung. Ist aber das Maximum der Drehung des Kreuzbeins zwischen den Hüftbeinen erreicht, dann sind die Gegenden der Spinae ischiadicae und der Tubera ischiadica durch die unnachgiebigen Bandmassen an einer weiteren Entfernung in querer Richtung gehindert, während die dem Beckeneingang entsprechenden Partien der Darmbeine bei der grösseren Nachgiebigkeit der oberen Kapselbänder der Articulatio sacroiliaca noch mehr auseinanderweichen können. Der grössere Widerstand, den die Bänder am Beckenausgang einer stärkeren Ausdehnung in querer Richtung entgegensetzen, ist die Ursache für die Drehung der Hüftbeine um das Kreuzbein um eine in sagittaler Richtung durch die Hüftkreuzbeinfugen gehende Achse. In ähnlichem Sinne wie diese unnachgiebigen Beckenbänder werden die ihnen gleichlaufenden Muskeln des Diaphragma pelvis proprium durch die Symphysiotomie und Hebotomie in Mitleidenschaft gezogen; sie werden stärker in die Quere gespannt und nach vorn oben gedrängt.

Um die Beziehungen der Ligamenta spinoso-sacra und tuberoso-sacra (samt den darüberliegenden Muskelbündeln des Beckenbodens) zu den Hüftkreuzbeingelenken bei den beckenerweiternden Operationen besser zu beleuchten, machte ich noch einen besonderen Versuch.

Ich goss ein drittes Becken zuerst im ursprünglichen Zustand aus.

Dann durchschnitt ich die Schossfuge. Bei einer unter gleichmässigem Zug nach links und rechts bewirkten Spreizung der Schambeine auf 6 cm wurde ein zweiter Ausguss gefertigt, der annähernd bilateral symmetrisch ausfiel.

(Fig. 9, zweite senkrechte Reihe.)

Die Entfernung der Spinae ischiadicae von der medianen Sagittalebene war auf beiden Seiten gleich. Dann durchschnitt ich die vorderen oberen Kapselbänder samt der Gelenkkapsel an der linken Articulatio sacroiliaca. Unter einem mit dem Dynamometer kontrollierten, nach beiden Seiten gleich grossen Zug erweiterte ich das Becken auf 8 cm Schambeindistanz. Der Ausguss zeigte wieder eine ziemlich bilaterial symmetrische Form.

(Fig. 9, dritte senkrechte Reihe.)

Erst nachdem ich links die Ligamenta spinoso-sacra und tuberoso-sacra samt den Muskelbündeln des Diaphragma pelvis rectale durchtrennt und von neuem mit einer auf beiden Seiten gleich

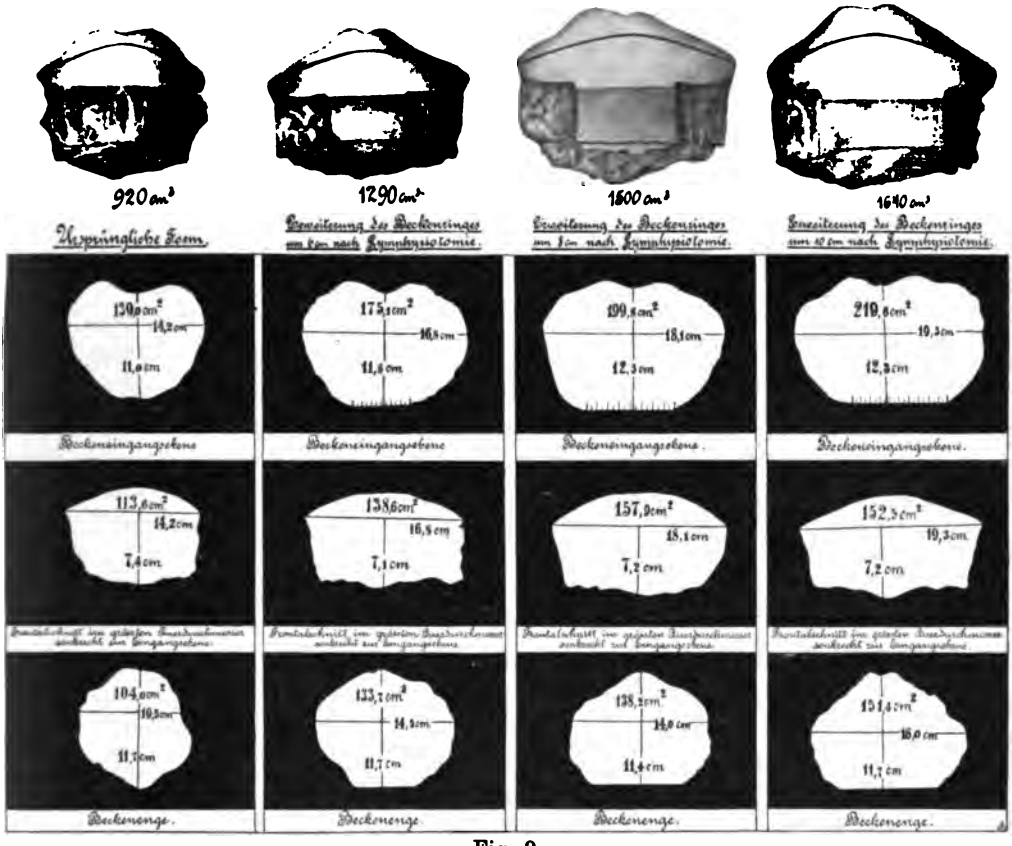

Fig. 9.

Gipsausgüsse des kleinen Beckens und Schnitte durch die Gipsausgüsse. Fall C.

grossen Zugkraft eine Erweiterung der Symphysenspalte auf 10 cm herbeigeführt hatte, machte sich in der linken Beckenhälfte eine viel beträchtlichere Erweiterung geltend als in der rechten; gleichzeitig hatte sich die linke seitliche Beckenwand wieder steiler gestellt.

(Fig. 9, vierte senkrechte Reihe.)

Nun war es leicht möglich, das linke Hüftkreuzbeingelenk vollständig zu zersprengen, was mir bei den beiden ersten Becken, solange die Beckenbänder erhalten waren, nicht gelingen wollte, obwohl ich die Oberschenkel mit grosser Gewalt bis fast zu einem gestreckten Winkel hatte auseinanderreissen lassen.

Ich glaube daher, dass der hauptsächlichste Schutz vor einer schweren, irreparabeln Verletzung der Articulatio sacroiliaca bei der Symphysiotomie oder Hebotomie in den Ligamenta spinoso-sacra und tuberoso-sacra liegt. Bei der Frau ist hier besonders gut vorgesorgt, weil die Natur das weibliche Becken mit stärkeren Bändern am Beckenboden ausgestattet hat, als das männliche. Auf die vorderen oberen Kapselbänder kommt es verhältnismässig viel weniger an, was ihre schwache Entwicklung schon annehmen lässt.

An der Kreissenden wurde in der Freiburger Frauenklinik die Hebotomie bis jetzt fünfmal ausgeführt.[1])

Die erste Frau, die ich durch die Liebenswürdigkeit meines Chefs, des Herrn Prof. Krönig, selbst zu operieren Gelegenheit hatte, war eine Erstgebärende mit einem allgemein verengten Becken und einer Conjugata vera von $8^3/_4$ cm nach Bylicki. Das Kind befand sich in erster Schädellage. Der Kopf stand nach 51stündigem Kreissen, 16 Stunden nach dem Blasensprung noch beweglich und hoch im Becken. Die Hebotomie wurde gemacht, als Mekoniumabgang bei noch guten Herztönen mahnte, im Interesse des Kindes einzugreifen.

In dem zweiten Fall waren schon drei unglückliche Geburten vorausgegangen. Zwei Kinder mussten in Vorderscheitelbeineinstellung perforiert werden, das dritte starb während der Extraktion nach vorausgegangener Wendung auf den Fuss. Das plattrhachitische Becken mass in der Conjugata vera nach Bylicki $8^1/_2$—$8^3/_4$ cm.

Die dritte Frau war eine 42jährige IXpara. Die früheren Geburten hatten sehr verschiedenen Verlauf:

I. spontan, 6 Wochen zu früh, lebendes Kind;
II. spontan, lebende Zwillinge;
III. spontan, lebendes Kind;
IV. spontan, lebende Zwillinge;
V. spontan, totgeborenes Kind;
VI. spontan, lebendes Kind;
VII. Zangenversuch, Kranioklasie;
VIII. spontan, in 4 Stunden, lebendes Kind.

Das Becken ist plattrhachitisch. Die Conjugata vera misst nach Bylicki 7,75 cm.

[1]) Die zwei letzten Fälle waren zur Zeit der Drucklegung dieser Arbeit noch nicht abgeschlossen; ihre ausführliche Mitteilung bleibt einer späteren Publikation vorbehalten.

Die Indikation zur Hebotomie wurde gestellt, als 37 Stunden nach dem Wehenbeginn und 38 Stunden nach dem Blasensprung trotz starker Wehen der Kopf nicht in das Becken rückte und gleichzeitig für Mutter und Kind Gefahr eintrat. Die Temperatur der Mutter stieg morgens früh auf 37,7, und der Urin war leicht blutig verfärbt. Die Herztöne des Kindes wurden schwankend und bewegten sich zuletzt zwischen 170—180 in der Minute. Eine spontane Geburt erschien um so aussichtsloser, als der Kindskopf von hinterer in vordere Scheitelbeineinstellung wechselte, ohne sich in den Eingang einzupassen.

Es wurde in allen Fällen subkutan genau nach den Vorschriften von Döderlein vorgegangen. Die Blutung während und nach der Ausführung des Knochenschnittes war mit Ausnahme eines Falles ziemlich stark. Sie kann, wie in einem anderen unserer Fälle, in dem starke Venenerweiterungen an den äusseren Genitalien etwas ähnliches in den tieferen Schichten vermuten liessen, „unheimlich" stark sein. Doch haben wir die Blutung jedesmal durch festes Andrücken von Gazebäuschen stillen können. Die Hautwunden wurden unmittelbar nach der Durchtrennung der Schambeine wieder zugenäht. Jegliche Drainage unterblieb. Trotz der Beschwerung mit Sandsäcken bildeten sich in allen Fällen um die Knochenverletzungen gut gänseeigrosse bis faustgrosse Hämatome aus.

Nach der Hebotomie wurde in den beiden ersten Fällen die spontane Geburt abgewartet. Die Wehen traten sehr stark auf. Die Frauen pressten ordentlich mit und unterschieden sich in ihrem Gebaren durch nichts von gewöhnlichen Kreissenden. Bei der Erstgebärenden erweiterte sich der bei der Hebotomie erst gut fünfmarkstückgrosse, allerdings nach dem Blasensprung kollabierte Muttermund rasch. Der Kopf trat bis auf den Beckenboden herunter, wo er in tiefem Querstand verharrte. Eine oberflächliche Scheidendamminzision durchtrennte die scharf gespannten Weichteile des Beckenbodens. Die ausbleibende innere Drehung des Kopfes wurde durch Anstemmen des linken Handballens in die Knochenlücke und durch einen Druck der anderen Hand von der Gegend der Incisura ischiadica aus auf das Hinterhaupt rasch herbeigeführt. Unter dieser kleinen Mithilfe erfolgte die Geburt $3^1/_2$ Stunden nach der Hebotomie.

Die zweite Frau gebar schon eine halbe Stunde nach der Operation. Die kräftig entwickelten Kinder kamen in beiden Fällen lebensfrisch.

In dem dritten Falle konnte natürlich die spontane Geburt nicht abgewartet werden, da die kindlichen Herztöne kurz nach der Ausführung der Hebotomie nicht mehr hörbar waren. Der unmittelbar nach der Durchsägung des Schambeines tief in das Becken getretene Kopf wurde leicht mit der Zange extrahiert. Das Kind kam im bleichen Scheintod zur Welt und wurde wiederbelebt.

In allen Fällen fehlten ausser der seichten Scheidendammincision bei der Primipara Weichteilverletzungen. Fieber trat bei den beiden ersten Frauen im Wochenbett nicht auf. Die dritte Frau bekam leichte Temperatursteigerungen. Alle Frauen verliessen bis zum 16. Tage das Bett und zeigten eine feste Verheilung der Knochenwunde mit dicken, derben Auflagerungen in ihrer Umgebung, ohne eine durch die Palpation oder im Röntgenogramm erkennbare Knochenbildung. Der Gang war ungestört. Bei der letzten Patientin bildete sich, nachdem sie schon einige Tage herumgegangen war, eine Thrombose am linken Oberschenkel aus, welche noch ein etwas längeres Krankenlager notwendig machte. Die Conjugata vera erfuhr nach der Bylickischen direkten Messung in allen drei Fällen eine dauernde Verlängerung von $^1/_2$ bis $^3/_4$ cm.

Länge der Conjugata vera nach Bylicki:

Fall	Vor der Hebotomie	Nach der Hebotomie	Zunahme
I	$8^3/_4$ cm	9—9,5 cm	0,5—0,75
II	8,5—8,75 „	9,25—9,5 „	0,75
III	5,75 „	8,25 „	0,5

Nach diesen Erfahrungen glauben wir, dass man nach der Hebotomie in gleicher Weise, wie das besonders von Zweifel für die Symphysiotomie empfohlen wird, in der Regel die spontane Geburt abwarten sollte. Der grössere Weichteilhalt disponiert nach Hebotomie das Becken zu einer schonenden allmählichen Erweiterung ganz ausgezeichnet, und die Möglichkeit, die Wunde sofort zu schliessen, ist für das Abwarten des spontanen Geburtsverlaufes von Vorteil. Bei dem exspektativen Verfahren liessen sich Weichteilzerreissungen in unseren Fällen vollständig vermeiden. Es liegt kein Grund vor, Erstgebärende von der Hebotomie auszuschliessen. Sie erscheinen durch ihre gute Wehen-

tätigkeit recht geeignet, den subkutan gespaltenen Beckenring auseinanderzutreiben.

Gegenüber ihren Vorzügen vor der Symphysiotomie bringt uns die Hebotomie aber auch eine grosse Sorge mit, die sich erst nach weiteren Erfahrungen wird als unbegründet hinstellen lassen.

An die Hebotomie schlossen sich in unseren drei Fällen grosse stagnierende Hämatome an. Sie kamen bei den ersten beiden Frauen ohne Temperatursteigerung zur Resorption. Der dritte Fall heilte mit einer geringen Temperatursteigerung glücklich aus, doch war der Verlauf etwas besorgniserregend. In den ersten Stunden nach der Operation entwickelte sich die Anschwellung um die Knochenenden bis zu Faustgrösse. In den darauffolgenden beiden Tagen nahm diese Auftreibung eine blauschwarze Farbe an, um dann allmählich in allen Regenbogenfarben abzuklingen. In der ersten Woche zeige das gewaltige Hämatom keine Verkleinerung. Als beängstigendes Symptom trat am 5. Tage Fieber auf. Die Temperatur stieg abends auf 38,5 und hielt sich die nächsten Tage noch über der Norm. Abends wurde 38° erreicht, vom 11. Tage an blieb die Wöchnerin dauernd fieberfrei. Am 8. Tage machte sich an dem Hämatom plötzlich eine Verkleinerung bemerklich. Wir dachten an einen Durchbruch nach aussen oder nach der Scheide, doch waren unsere Nachforschungen in dieser Richtung vergeblich. Dagegen zeigte sich eine neu entstandene, kleinfaustgrosse, schwappernde Anschwellung, die an der Unterfläche des linken Oberschenkels von dem unteren Rande der Glutäen bis zur Grenze zwischen dem oberen und mittleren Drittel des Oberschenkels herunterreichte (Fig. 10). Die vorgetriebene Stelle nahm bald alle möglichen Farben, schwarz, blau, grün, gelb, an. Da die Hebotomie auch auf der linken Seite ausgeführt war, unterlag es keinem Zweifel, dass sich das Hämatom nach der Unterfläche des Oberschenkels gesenkt hatte. Die Schwellung am Oberschenkel verteilte sich bis zum 13. Tage. Am 16. Tage sind die durchsägten Knochenenden nach vorn zu noch von einer hühnereigrossen, etwas empfindlichen Schwellung umgeben, welche zwar eine derbe Schale hat, aber im Kern noch das dunkle Gefühl der Fluktuation gibt. Bei der Scheidenuntersuchung findet man die Knochenenden gut fingerbreit auseinanderstehend, aber doch so fest miteinander vereinigt, dass kaum eine Beweglichkeit nachzuweisen ist. Bei der Entlassung 7 Wochen nach der Hebotomie war eine feste Verheilung mit

derben Auflagerungen auf der Vorderfläche des durchsägten Schambeins eingetreten. Die Temperatursteigerung schrieben wir dem Hämatom zu, da ein anderer Grund dafür bei der Wöchnerin nicht ersichtlich war. Wenn in diesem Falle auch eine ernstere Störung

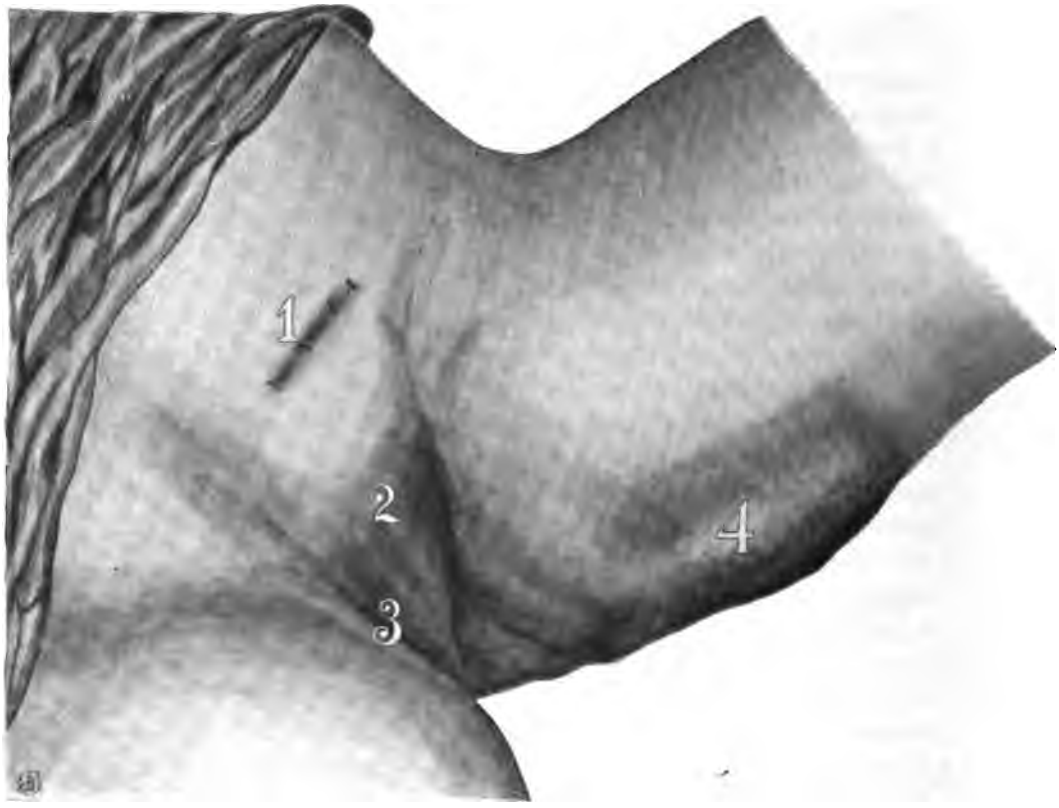

Fig. 10.

Senkung des Hämatoms nach subkutaner Hebotomie.

1. Hebotomienarbe; 2. Hämatom um die Stelle der Hebotomie; 3. Vulva, durch das Hämatom etwas nach rechts verdrängt; 4. fluktuierender Sack am Oberschenkel, durch Senkung des Hämatoms am 8. Tage post operationem entstanden.

ausblieb, so traten uns die Gefahren des Hämatoms doch drohend genug vor Augen. Die Beigabe des Hämatoms schliesst die Möglichkeit der Vereiterung und Verjauchung ein.

Wir suchen die Gefahr zu vermeiden dadurch, dass wir uns bemühen, nicht nur mit Keimarmut unserer Hände, sondern mit vollständiger Keimfreiheit zu operieren, wie Döder-

lein durch die Empfehlung der Gummihandschuhe beabsichtigt. Ob zwischen der Hebotomie und der Thrombose ein ätiologischer Zusammenhang besteht, lässt sich nicht sagen.

Da sich nach Hebotomie und Symphysiotomie dieselben Veränderungen im Geburtskanal einstellen, war zu erwarten, dass der Geburtsvorgang nach Hebotomie auch die gleichen Störungen erleiden würde, auf die Zweifel bei der Symphysiotomie aufmerksam gemacht hat. Ich betrachte das Ausbleiben der inneren Drehung ebenso wie Zweifel als einen experimentellen Beweis für die Richtigkeit der Erklärung der Geburtsmechanik. Nur drängen mich meine Untersuchungen über Mechanik der normalen Geburt[1]) und meine Untersuchungen über die Veränderungen des Geburtskanales nach den beckenerweiternden Operationen zu einer etwas anderen Erklärung als Zweifel. Nach meiner Ansicht dreht sich das Kind immer in die Lage, in der es die Biegung des Geburtskanales am leichtesten durchmachen kann. Für das Ausbleiben der Schädeldrehung nach Symphysiotomie und Hebotomie finde ich zwei Gründe. Erstens wird das Knie des Geburtskanales durch den nach vorn oben drängenden Beckenboden abgeflacht, während gleichzeitig der Geburtskanal mit seinem vorderen Umfang zwischen den klaffenden Schambeinenden nach vorn ausweicht. Die Folge ist eine Verminderung der Biegung des Geburtskanales, welche nach meiner Ansicht zu der inneren Drehung sonst die Veranlassung gibt. Man kann diesem Fehler des Geburtskanals künstlich abhelfen. Wenigstens gelang es mir in einem unserer Hebotomiefälle, durch Anstemmen des linken Handballens in die Knochenlücke und durch Druck der anderen Hand von der Gegend der Incisura ischiadica aus auf das Hinterhaupt die ausbleibende innere Drehung des Kopfes rasch herbeizuführen.

Ein zweiter Grund ist gleichfalls als stichhaltig nachzuweisen. Die stärker in die Quere gespannten Weichteile des Beckenbodens drücken den Geburtsschlauch von hinten nach vorn zusammen. Dadurch wird der querstehende Schädel, der mit seinem langen Durchmesser in der in die Quere gespannten und mit seinem kurzen Durchmesser in der zusammengedrückten Richtung des Geburtskanales steckt, eingeklemmt.

---

[1]) Die mechanische Begründung der Haltungsveränderungen und Stellungsdrehungen des Kindes unter der Geburt. Zentralbl. f. Gyn. 1904 Nr. 43, und Die Bedeutung der physikalischen Eigenschaften des Kindes für die Geburtsmechanik. Zentralbl. f. Gyn. 1904 Nr. 23.

Diese Wirkung ist so energisch, dass sich, wie wir in einem Falle mit dem Auge verfolgen konnten, der austretende Kopf, der mit der

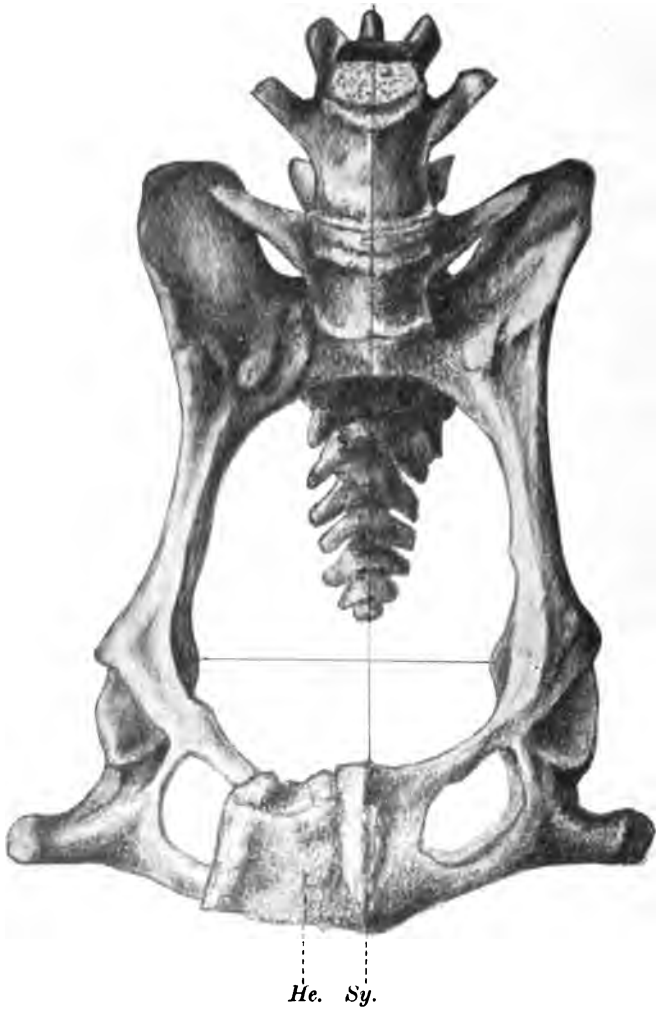

Fig. 11.

Becken einer hebotomierten Hündin 6 Wochen nach dem Werfen, von oben gesehen.

Sy = Symphysis ossium pubis; *He* = Stelle der Hebotomie.

Nat. Gr.

kleinen Fontanelle schon etwas nach vorn stand, während des Durchganges durch den quergespannten Beckenboden mit seinem fronto-occipitalen Durchmesser exakt in den queren Beckendurchmesser drehte.

Um die Heilung der Hebotomiespalte verfolgen zu können, habe ich bei einer Hündin unmittelbar nach dem Werfen die Hebotomie subkutan nach den Regeln von Doederlein ausgeführt. Die Beckenerweiterung erreichte ich durch gewaltsames Auseinanderdrängen der Knochenednen auf 3—4 cm. Die Hündin

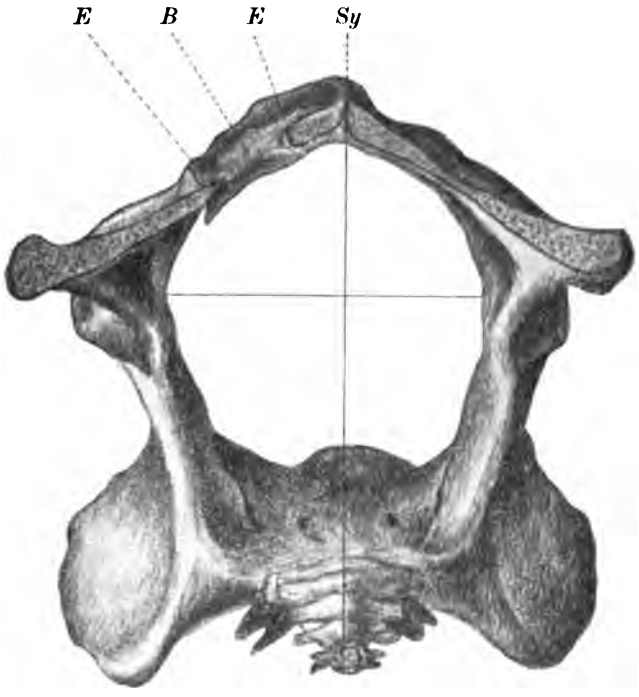

Fig. 11a.
Becken einer hebotomierten Hündin 6 Wochen nach dem Werfen, von unten gesehen.
Sy = Symphysis ossium pubis; *E*, *E* = klaffende Enden des durchsägten rechten Schambeins; *B* = bindegewebige Massen, welche die Knochenenden ummauern. Der untere Teil der vorderen Beckenwand ist weggeschnitten.
Nat. Gr.

säugte ihre 6 Jungen ungestört, lief am Tage nach der Operation wieder herum und kletterte nach wie vor über beträchtliche Hindernisse hinweg. Die Wunde ist per primam intentionem geheilt. Das Präparat entspricht der 6. Woche nach der Operation. An der Hinterfläche des Schambeins sind die Weichteile ohne Besonderheiten. Man fühlt dort die Knochenenden in einer dauernden Entfernung von ca. 1 cm zusammengeheilt. Der Raum zwischen den Sägeflächen scheint durch derbes Bindegewebe ausgefüllt. Auf der Vorder-

fläche des durchsägten Schambeins liegt eine 2 cm breite und 1 cm dicke, neugebildete, schwielige, unter dem Messer knirschende Gewebsmasse, welche die Knochenenden auf weite Strecken umfasst, fest ummauert (Fig. 11, 11a und 12).

Bei leichtem Zufühlen intra vitam und auch bei der Autopsie wurde der Eindruck einer vollständig starren Vereinigung erweckt. Mit grösserer Gewalt lassen sich aber an dem frisch herausgeschnittenen Präparat kleine Verschiebungen um etwa $^1/_2$ cm sowohl im Sinne einer Erweiterung oder Verengerung des Beckenringes, als auch parallel den Sägeflächen hervorrufen. Auf dem Durchschnitt zeigt die schwielige Masse im Zentrum eine ca. 2 mm. im Durchmesser haltende, mit bräunlichem Blutfarbstoff imbibierte Stelle (Hämatomrest). Die Abbildungen des Beckens lassen eine etwas stärkere Erweiterung der Seite, wo die Hebotomie stattgefunden hat, erkennen (Fig. 11 und 11a).

Die mikroskopische Untersuchung eines Übersichtsschnittes (Fig. 12) durch den Kallus samt den angrenzenden Schambeinenden gibt uns weitere Aufklärung. Die etwa 1 cm breite Spalte zwischen den durchsägten Schambeinenden ist mit einem sehr derben Bindegewebe ausgefüllt. Von dem Periost geht eine ziemlich starke Knochenneubildung aus, welche aber nur dem alten Knochen schalenartig aufliegt und kaum in die Knochenlücke vorragt. Die scharfen Kanten des Sägeschnitts sind durch stärkere Knorpelwucherungen abgerundet. Die Ränder der durchsägten Spongiosa haben durch eine minimale Knochenneubildung reagiert. In der an den Schnitt angrenzenden Muskulatur finden vielfach Regenerationen statt. In der breiten Bindegewebsmasse zwischen den Knochenenden liegen zahlreiche in ziemlich grossen Zwischenräumen verteilte kleine Knochenpartikelchen. Das ist aber nicht als ein Ansatz zur Verknöcherung des Bindegewebskallus aufzufassen. Wir haben es, wie die Struktur der feinen Knochensplitterchen und die darum gruppierten Fremdkörperriesenzellen deutlich erkennen lassen, mit nichts anderem zu tun, als mit dem „Knochensägemehl", welches durch das jetzt in Bindegewebe umgewandelte Hämatom verteilt ist.

Fig. 12.

Heilung einer Hebotomie 6 Wochen nach der Geburt bei einer Hündin.

KS = Knochensägemehl mit Fremdkörperriesenzellen; *Sy* = Symphysis ossium pubis (bei der Hündin verknöchert); *B* = mit straffem Bindegewebe ausgefüllte Lücken zwischen den durchsägten Schambeinenden; *M* = Muskulatur; *a K* = alter Knochen; *n K* = neugebildeter Knochen; *Ks* = alte Knopelinseln in der Nähe der Symphyse; K_2 = neugebildeter Knorpel an den scharfen Knochenenden.

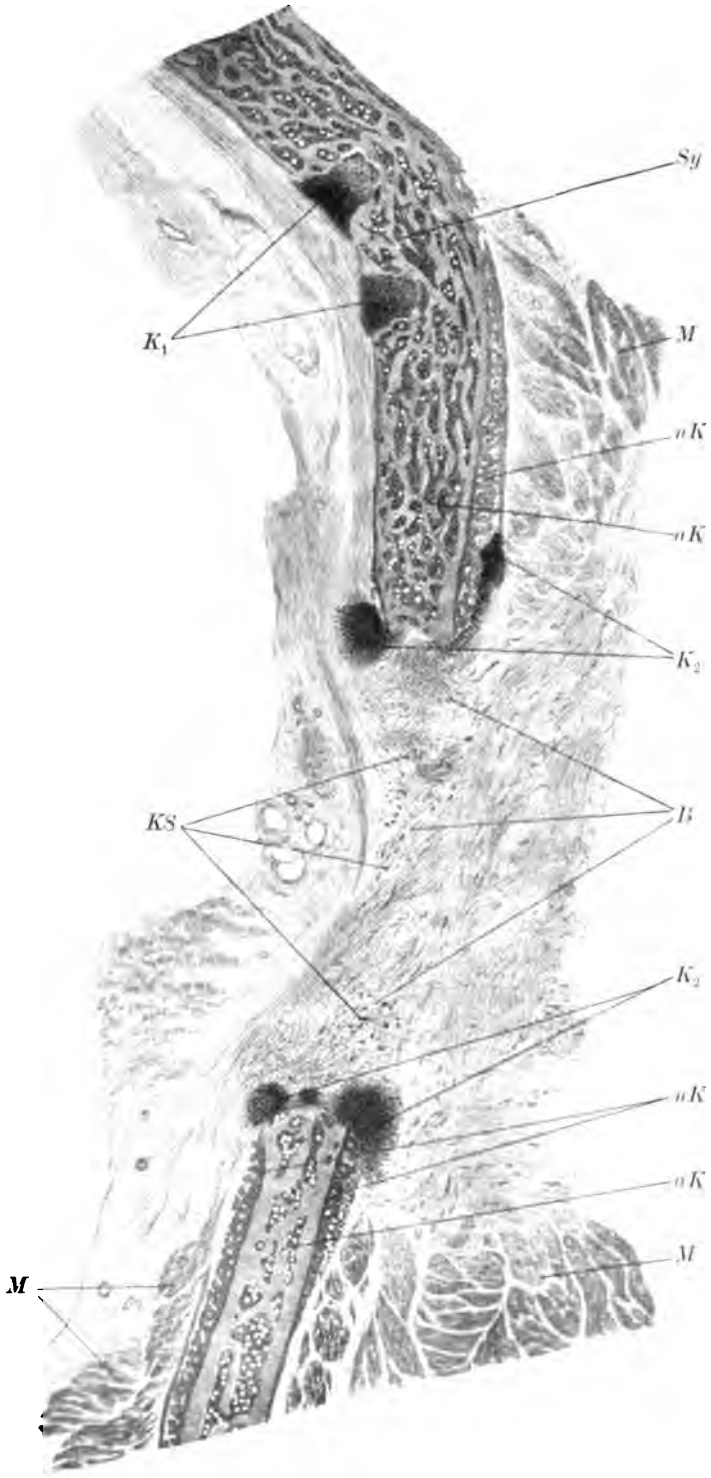

Fig. 12. Vergr. ca. $^{6}/_{1}$.

Wenn hier nicht noch nachträglich — und das ist 6 Wochen nach der primären Verheilung einer Knochenwunde nicht sehr wahrscheinlich — eine Schrumpfung und Verknöcherung eintritt, so besteht auch in der Erweiterungsfähigkeit nach Hebotomie gegenüber der Symphysiotomie kein prinzipieller Unterschied.

Zum Schluss noch ein Wort zur Indikationsstellung. Wir führen in der klinischen Behandlung des engen Beckens die Hebotomie oder Symphysiotomie aus, wenn wir aus dem Geburtsverlauf den Eindruck gewinnen, dass es den Naturkräften nicht mehr gelingen wird, dass räumliche Missverhältnis ohne Schaden für Mutter oder Kind zu überwinden.

Aus dieser Regel muss man selbstverständlich die Konsequenz ziehen, zur Rettung des Kindes eine beckenerweiternde Operation auch bei wenig beschränktem Becken zu machen, wenn durch einen übermässig grossen Kopf ein unüberwindliches räumliches Missverhältnis zustande gebracht wird.

Ich bin in der Lage, zu dieser Art der Indikationsstellung einen sehr drastischen Beitrag zu liefern.

Ich wurde zu einer 38jährigen VIIIpara gerufen, die bei allen vorausgegangenen Geburten lebende Kinder spontan geboren hatte. Das Becken war plattrhachitisch, die Conjugata diagonalis betrug 10,5 cm. Der Muttermund war fast vollständig erweitert. Der sehr grosse Kopf des starken Kindes stand hoch, in vorderer Scheitelbeineinstellung und machte, obwohl der Wehenbeginn schon 12 und der Blasensprung schon 4 Stunden zurücklagen, bei sehr guten Wehen keine Anstalten, in das Becken einzutreten.

Ich gewann den Eindruck, dass die Indikation zur Hebotomie gegeben sei, und transportierte die Kreissende in die Klinik.

Manchen wird auf den ersten Blick der Gedanke an die Notwendigkeit einer operativen Beckenerweiterung bei der 8. Geburt einer Frau, die siebenmal hintereinander spontan geboren hat, etwas befremden. Diese Empfindung bewegt mich gerade, den Fall mitzuteilen. Es wird sich gleich zeigen, dass die Hebotomie wohl am Platze gewesen wäre, obwohl man doch nach den vorausgegangenen Geburten allen Grund hatte, den Naturkräften die Überwindung des räumlichen Hindernisses zuzutrauen.

Während der Vorbereitung zur Hebotomie zerbarst der Uterus, ohne dass dem fortwährend kontrollierenden Arzte ein Anzeichen der drohenden Ruptur aufgefallen wäre.

Bei der Laparotomie fand man das tote Kind und die Plazenta neben einer grossen Menge teils flüssigen, teils geronnenen Blutes in der freien Bauchhöhle. Der kontrahierte Teil der Gebärmutter war von dem gedehnten an der vorderen Wand quer abgerissen. An der hinteren Wand des Uterus sah man dicht unterhalb des „Grenzringes“ eine 3 cm lange, beginnende Ruptur, in deren Bereich das Peritoneum und die oberflächlichen Muskellagen auseinandergewichen waren. Die Harnblase zeigte sich unverletzt. Die Frau wurde durch die Uterusexstirpation gerettet.

Das Kind ist männlichen Geschlechts, 57 cm lang, 3740 g schwer. Der frontooccipitale Kopfumfang beträgt 36 cm.

Die Hebotomie hätte das schöne Kind gerettet. Der geringe Zeitverlust mit den Vorbereitungen zur Operation kostete der Frucht das Leben und brachte die Mutter in grosse Lebensgefahr.

Es wurde mir leicht, trotz der vorausgegangenen 7 Spontangeburten die Hebotomie schon in einer verhältnismässig frühen Zeit der Geburt in Aussicht zu nehmen, weil ein Umstand dafür sprach, dass diesmal ein Hindernis durch den übergrossen Kindskopf zu erwarten war. Abgesehen von den bei Abschätzung der Kopfgrösse gewonnenen Anhaltspunkten legte die Anamnese diese Vermutung nahe. Die Frau gab an, dass die ersten 7 Kinder von einem Mann mit einem kleinen Kopf, mit der Hutnummer 54, gezeugt waren und den kleinen Schädel vom Vater geerbt hatten. Das jetzige Kind stammte von dem zweiten Manne, der beim ersten Anblick durch einen sehr grossen Kopf mit einem Umfang von 60 cm auffiel. Der skelettierte Schädel des Kindes[1]) zeigte die gleiche Abrundung der Stirnpartie, welche dem Kopf des Vaters eigentümlich war.

Wenn sich auch schon das männliche Geschlecht des Kindes, das Alter der Mutter und die Zahl der Schwangerschaften als ursächliche Momente für eine starke Entwicklung des Kindes vereinigten, so bin ich doch geneigt, dem Vater mit seinem dicken Kopf die Hauptschuld an der Geburtsstörung zuzuschreiben.

Jedenfalls lehrt dieser Fall wieder aufs neue, dass wir uns bei der Beurteilung des räumlichen Missverhältnisses nicht allein nach dem Grad der Beckenverengerung richten dürfen. Wir müssen auch

[1]) Um die ursprüngliche Form zu erhalten, war der Schädel des frisch toten Kindes nach dem Herausspülen des Gehirns vom Foramen occipitale aus mit Gipsbrei gefüllt worden.

ein durch übermässige Kopfgrösse gegebenes Hindernis respektieren und zur Richtschnur unseres geburtshilflichen Handelns machen.

Gerade bei der Indikationsstellung zur beckenerweiternden Operation kann die Grösse und Formbarkeit des Kindskopfes gelegentlich den Ausschlag geben, weil dieses Entbindungsverfahren viel mehr als jede andere Kunsthilfe nach der Beobachtung des Geburtsverlaufes rechnet.

Leider sind die Mittel zur Erkennung der Grösse und Modellierfähigkeit des Kindskopfes noch sehr unzuverlässig. Nur selten bringt uns, wie im beschriebenen Falle, ein Nebenumstand auf den Gedanken, dass wesentlich durch die Kopfgrösse das Missverhältnis bis zur Unüberwindlichkeit gesteigert sei.

Ich neige nach meinen Untersuchungen zu der Ansicht, dass Symphysiotomie und Hebotomie für die zu erzielende Beckenerweiterung ziemlich gleichwertig sind. Der Beweis, dass nach der Hebotomie ebenso wie nach der Symphysiotomie eine brauchbare dauernde Erweiterungsfähigkeit erzielt wird, ist noch zu erbringen. Ob die subkutane Ausführung der Hebotomie mit sofortigem Wundverschluss oder die Symphysiotomie mit vollständiger Freilegung des Operationsgebietes und mit exakter Blutstillung und Ableitung der Wundsekrete den Vorzug verdient, können nur die weiteren Erfolge entscheiden. Bei der subkutanen Hebotomie erscheint die Technik einfacher und der Schutz vor Weichteilverletzungen grösser, als bei der Symphysiotomie. Die Beigabe des Hämatoms schliesst bei der Hebotomie die Gefahr der Vereiterung in sich.

Aus der Frauenklinik der Universität Göttingen.
(Direktor: Geh.-Rat Prof. Dr. Max Runge.)

Über die Anwendung der Tuberkulinpräparate, speziell über den diagnostischen Wert des alten Tuberkulins bei Urogenitaltuberkulose.

Von
Privatdozent Dr. **Richard Birnbaum,**
I. Assistenzarzt.

Das Kochsche Tuberkulin hat das Schicksal vieler wissenschaftlicher Neuerungen gehabt. Mit Enthusiasmus ist es aufgenommen worden, gepriesen als Spezifikum gegen Tuberkulose, verwendet in oft kritikloser Weise, dann ebenso kritiklos als völlig wertlos, ja schädlich, verworfen. Erst allmählich ist im Laufe eines Dezenniums auf Grund mühevoller Arbeiten besonders vonseiten der internen Kliniker der wirkliche Wert des Tuberkulins, die Grenzen seiner Leistungsfähigkeit erkannt und gewürdigt. Während der therapeutische Wert der Tuberkulinpräparate auch heute noch als zum mindesten fraglich bei den meisten gilt, von einigen sogar gänzlich geleugnet wird, so hat doch der diagnostische Wert des alten Tuberkulins wohl allgemein Anerkennung gefunden.

Wenn ich von der grossen, ich möchte sagen volkswirtschaftlichen Bedeutung der diagnostischen Tuberkulininjektionen in der Veterinärmedizin absehe, so gilt doch in der internen Medizin das alte Tuberkulin als ein gutes und wertvolles diagnostisches Hilfsmittel insbesondere bei der Frühdiagnose der Lungentuberkulose. Ebenso heben zahlreiche Arbeiten den diagnostischen Wert des Mittels auch bei der tuberkulösen Erkrankung der Nieren, des Bauchfells, der Haut u. a. hervor. Ich will aus einer früheren Tätigkeit an einer grösseren inneren Abteilung erwähnen, dass ich selbst bei den genannten Affektionen häufig Gelegenheit genommen

habe, mich von der diagnostischen Wirksamkeit des Mittels zu überzeugen.

In den anderen Spezialfächern der Medizin, speziell in der Gynäkologie ist man von dem diagnostischen Wert des alten Tuberkulins nicht so überzeugt. Diese Tatsache kann man wohl darauf zurückführen, dass eben ausgedehnte Versuche nach dieser Richtung hin fehlen oder wenigstens nicht bekannt geworden sind. In der hiesigen Frauenklinik haben wir in den letzten zwei Jahren mehrfach Gelegenheit gehabt, das Tuberkulin bei Urogenitaltuberkulose zu vorwiegend diagnostischen Zwecken in Anwendung zu ziehen und sind, um es gleich hervorzuheben, mit den Erfolgen recht zufrieden.

Bevor ich meine eigenen mit Tuberkulin behandelten Fälle mitteile, gehe ich zum Verständnis kurz auf die Entwicklung des Tuberkulins, sowie auf den Modus seiner Anwendung ein.

Am 4. VIII. 1890 machte bekanntlich Koch[1] seine ersten Mitteilungen über Heilungsvorgänge, die er bei tuberkulösen Tieren nach Einverleibung gewisser Substanzen beobachtet hatte. In einer weiteren Mitteilung am 13. XI. 1890 berichtete Koch[2] über den günstigen Einfluss seines Mittels auch bei tuberkulösen Menschen. Insbesondere hob er die spezifische Wirkung des Mittels auf tuberkulöse Prozesse und damit seine Bedeutung für die Diagnose in zweifelhaften Fällen hervor. In einer dritten Mitteilung am 15. I. 1891 gab Koch[3] den Weg an, auf dem er zur Entdeckung seines Mittels gelangt war, sowie die Art der Herstellung.[4] Sein Mittel ist in der Hauptsache ein mit 50% Glyzerinlösung hergestellter Auszug einer Tuberkelbazillenkultur.

Mit diesem Glyzerinextrakt, über dessen Herstellung Koch in einer vierten Mitteilung[5] (22. X. 1891) genauere Mitteilung gemacht hat und dem später die Bezeichnung Tuberculinum Kochii beigelegt wurde, wird das Kochsche Heilverfahren ausgeübt.

Der in den Glyzerinextrakt übergehende Körper ist nach Koch mit Wahrscheinlichkeit ein Derivat von Eiweisskörpern. Was die Art der Wirkung des Tuberkulins anbetrifft, so hatte Koch bereits in seiner zweiten Mitteilung darauf aufmerksam gemacht, dass das Mittel nicht etwa die Tuberkelbazillen tötet, sondern dass es lediglich das lebende tuberkulöse Gewebe zum Absterben bringt.

Über das Zustandekommen dieser Wirkung hat Koch folgende Hypothese aufgestellt: Die Tuberkelbazillen produzieren in den lebenden Geweben ebenso wie in den künstlichen Kulturen Stoffe, welche die lebenden Elemente ihrer Umgebung nachteilig beeinflussen.

Unter diesen Stoffen befindet sich eine Substanz, welche in einer gewissen Konzentration lebendes Gewebe tötet und dasselbe in den Zustand der Weigertschen Koagulationsnekrose überführt. In diesem nekrotischen Gewebe findet der Bazillus so ungünstige Ernährungsbedingungen, dass er schliesslich abstirbt. Auf grosse Entfernungen vermag der einzelne Bazillus Nekrose nicht zu bewirken, denn sobald diese einen gewissen Grad erreicht hat, nimmt das Wachstum des Bazillus und damit die Produktion der nekrotisierenden Substanz ab: es tritt also eine Art gegenseitiger Kompensation ein. Wenn man nun künstlich in der Umgebung des Bazillus den Gehalt des Gewebes an nekrotisierender Substanz steigert, dann würde sich die Nekrose auf eine grössere Entfernung ausdehnen, und es würden sich damit die Ernährungsverhältnisse für den Bazillus viel ungünstiger gestalten, als dies gewöhnlich der Fall ist. Teils würden alsdann die in grösserem Umfange nekrotisch gewordenen Gewebe zerfallen, sich ablösen und, wo dies möglich ist, die eingeschlossenen Bazillen mit fortreissen und nach aussen befördern, teils würden die Bazillen soweit in ihrer Vegetation gestört, dass es viel eher zu einem Absterben derselben kommt, als dies unter gewöhnlichen Verhältnissen geschieht. Gerade in dem Hervorrufen solcher Veränderungen besteht wahrscheinlich die Wirkung des Mittels. Die untere Grenze der Wirksamkeit des Glyzerinextraktes liegt für den gesunden Menschen ungefähr bei 0,01 ccm. Tuberkulöse reagieren bereits bei viel kleineren Dosen erheblich. Einige Stunden nach der Injektion des Tuberkulins tritt bei ihnen gewöhnlich mit Schüttelfrost beginnendes Fieber auf, das im Durchschnitt 12—24 Stunden anhält. Dabei besteht gleichzeitig meist eine erhebliche Beeinträchtigung des Allgemeinbefindens, Gliederschmerzen, Kopfschmerzen, zuweilen Erbrechen. Neben dieser allgemeinen Reaktion tritt häufig auch eine örtliche auf: Husten und Auswurf bei Lungentuberkulose, Dysurie bei Blasentuberkulose, Schmerzen in der Nierengegend bei Nierentuberkulose, Rötung und Schwellung der Haut bei Lupus, bei dem naturgemäss die örtliche Reaktion am besten beobachtet werden kann.

Eine Verschleppung der Tuberkulose nach anderen Organen durch das Tuberkulin, wie das häufig dem Mittel vorgeworfen wurde, ist trotz tausender von Injektionen niemals einwandsfrei beobachtet. Bei der grossen Menge von Tuberkulinimpfungen hätte sich dann ja auch die Zahl der Fälle von akuter Miliartuberkulose steigern müssen, was tatsächlich nicht der Fall ist.

Was den Modus[6] der Injektionen betrifft, so geht die Mehrzahl in der Weise vor, dass nach ein- bis zweitägiger dreistündlicher Temperaturmessung 0,001 — 0,003 — 0,006 Tuberkulin in mindestens zweitägigen Zwischenräumen injiziert wird. Niemals eine neue Gabe, bevor völlige Abfieberung von der vorangehenden erfolgt ist; niemals die höhere Dosis, wenn auf die vorangegangene auch nur geringe Fieberreaktion stattgefunden hat, sondern stets dieselbe Dosis noch einmal. Wo Zeit vorhanden ist und besondere Umstände (geschwollene Drüsen, junge Personen mit zarter Konstitution) eine starke Reaktion erwarten lassen, vor allem wo ein in erheblichem Grade gestörtes Allgemeinbefinden besteht, soll man stets 0,0001 Tuberkulin vorausschicken. Die eben geschilderte Art der Dosierung vorausgesetzt, ist der Gesamtausfall der Reaktion positiv, wenn auf eine der Dosen eine typische Reaktion eintritt. Diese besteht in Lokalerscheinungen, Allgemeinerscheinungen und in steilem Temperaturanstieg, nicht verspätet, von mindestens $1—1^1/_2$ Grad. Der Gesamtausfall der Reaktion ist negativ, wenn auf keine der diagnostisch anzuwendenden Dosen eine Reaktion erfolgt. Eine Reaktion kann stark oder schwach positiv sein: a) mit Rücksicht auf ihre blosse Intensität bei beliebiger Dosis, b) mit Rücksicht auf die Kleinheit der Dosis, bei der die Reaktion eintritt. Wie bei jeder physiologischen Reaktion bleibt auch bei der Tuberkulinreaktion der Ausfall in einer kleinen Anzahl von Fällen zweifelhaft. Die negative Reaktion lässt mit einer gewissen Einschränkung (siehe Neisser[6]) auf das Fehlen von Tuberkulose schliessen. Die positive Reaktion deutet auf das Vorhandensein von Tuberkelbazillen bezw. von tuberkulösem Gewebe hin. Über die therapeutische Anwendung des alten Tuberkulins bei Lungentuberkulose lässt sich Neisser in folgendem aus: Angewandt wird im wesentlichen das Götschsche Prinzip: möglichste Vermeidung von Reaktionen, resp. bei eintretender Reaktion Zurückgehen auf eine kleinere Dosis nach völliger Abfieberung; durchschnittlich eine Spritze wöchentlich. Fortfahren nur bei Besserung oder bei genügendem Allgemeinbefinden. Abbrechen der Behandlung bei dauernder Störung des Allgemeinbefindens (Abnahme des Körpergewichts, dauernder Störung der Temperatur). Die Höhe der erreichten Dosis hängt ab von der Empfindlichkeit der einzelnen Individuen gegen Tuberkulin, dem erreichten Heilresultat usw.

Petruschky empfiehlt ein etappenförmiges Vorgehen bei der Lungentuberkulose, um ein dauernd günstiges Resultat zu erhalten.

Nach ihm dauert die Behandlung etwa zwei Jahre bei halbjähriger Wiederholung einer zwei- bis dreimonatlichen Tuberkulinkur und drei- bis viermonatlichen Behandlungspausen. Nach den Erfahrungen der eben genannten Autoren lauten die Berichte über die therapeutische Wirksamkeit des alten Tuberkulins recht günstig.

In einer späteren Mitteilung[7] (April 1897) berichtete Koch über neue Tuberkulinpräparate, von denen namentlich eins nach ihm die Eigenschaft besitzt, den Organismus gegen die tuberkulöse Infektion direkt zu immunisieren. Die Darstellung dieser Substanz ist folgende: Lebende Kulturen werden getrocknet und zerrieben. Die so erhaltene Substanz wird in destilliertem Wasser verteilt und zentrifugiert. Dabei entsteht eine obere weissliche, opaleszierende, aber klare durchsichtige Schicht, welche keine Tuberkelbazillen mehr enthält, und ein schlammiger Bodensatz. Die obere Schicht, welche dem gewöhnlichen Tuberkulin nahesteht, nannte Koch T. O. Den getrockneten, dann verriebenen, wiedergetrockneten und zentrifugierten Bodensatz bezeichnete er als T. R. Dieses T. R. hat die bereits erwähnten immunisierenden Eigenschaften, die dem T. O. fast ganz fehlen. Die bei Anwendung des alten Tuberkulins auftretenden Reaktionen will Koch bei Anwendung des T. R. vermieden wissen. Man soll vielmehr versuchen, durch allmähliche Steigerung der Dosis den tuberkulösen Kranken für die grösseren Mengen des T. R. zu immunisieren und damit auch gleichzeitig gegen die Tuberkelbazillen selbst zu immunisieren. Es handelt sich also bei dem T. R. um eine Bakterienimmunität im Gegensaiz zur Toxinimmunität des alten Tuberkulins. Das T. R. wird wie das alte Tuberkulin von den Farbenwerken vorm. Meister, Lucius u. Brüning in Höchst a./Main hergestellt. Die von dort bezogene Flüssigkeit ist zum Schutze vor Zersetzung mit einem Zusatz von 20% Glyzerin versehen. 1 ccm enthält 10 mg feste Substanz und kostet 8,50 Mk.

Koch selbst ist es durch Einverleibung möglichst grosser Dosen T. R. gelungen, Meerschweinchen vollkommen zu immunisieren, so dass sie anstandslos Impfungen mit virulenten Kulturen vertrugen, ohne infiziert zu werden. Er hat ferner tuberkulös infizierte Meerschweinchen durch eine möglichst frühzeitige Einleitung der Injektionen mit T. R. geheilt, resp. wesentlich gebessert (regressive Veränderungen in den tuberkulösen Organen). Auch beim Menschen hat Koch in geeigneten Fällen (fieberfrei, keine Mischinfektion mit Streptokokken, frei von Komplikationen) erhebliche Besserung des tuberkulösen Prozesses erzielen können. Die Einspritzungen werden

subkutan ungefähr jeden zweiten Tag gemacht unter langsamer Steigerung der Dosis, so dass höhere Temperatursteigerungen als $^1/_2$ Grad möglichst vermieden werden. Etwaige Temperatursteigerungen, welche durch die Injektionen bedingt sind, müssen vollkommen geschwunden sein, ehe von neuem injiziert wird. In der Regel beginnt man mit $^1/_{500}$ mg der festen Substanz und steigt bis 20 mg fester Substanz. Den Kochschen günstigen Erfahrungen und Beobachtungen beim Tierexperiment und beim Menschen ist von vielen Seiten widersprochen worden. Insbesondere konnten Baumgarten[7a] und Huber[7b] die von Koch angegebenen günstigen Einwirkungen des T. R. auf tuberkulöse Meerschweinchen nicht bestätigen. Petruschky, Neisser[6] u. a. beobachteten bei Anwendung des T. R. sehr günstige Erfolge beim Menschen, speziell bei der Lungentuberkulose. Neisser verwendet das T. R., wenn das alte Tuberkulin wegen unsicherer Temperatur, leichten Fiebersteigerungen usw. nicht anwendbar ist, oder um sonst geeignete Fälle mit tuberkulösem Fieber oder subfebriler Temperatur für eine später vorzunehmende Behandlung mit Alt-Tuberkulin zu entfiebern. In einigen Fällen, in denen völlig normale Temperatur nicht zu erzielen war und der Fall doch nicht ungünstig und für Tuberkulinisierung geeignet erschien, hat derselbe Autor das T. R. auch weiter zur spezifischen Kur benutzt und in gewissen Fällen, speziell von Bauchfell-, Blasen-, Urogenital-, aber auch Lungentuberkulose mit augenscheinlichem Erfolg. Beachtenswert sind ferner die ausgezeichneten Erfolge v. Hippels[8] mit T. R. bei Augentuberkulose. v. Hippel hat eine ganze Reihe von Fällen (23), und zwar früher mit dem alten Tuberkulin, jetzt nur noch mit T. R. behandelt und bringt seine Erfahrung in folgendem zum Ausdruck: Auf Grund der von mir mitgeteilten Tatsachen halte ich den Beweis für erbracht, dass wir in dem Tuberkulin T. R. ein Mittel besitzen, welches, richtig angewandt, selbst schwerste Tuberkulose des Auges mit Erhaltung von Sehvermögen dauernd zu heilen vermag. Hieraus erwächst meines Erachtens die Pflicht, nicht, wie es bisher vielfach geschah, derartige Augen ohne weiteres zu enukleieren, sondern zunächst die Bekämpfung des Leidens mit den Waffen zu versuchen, die wir Koch zu verdanken haben.

Wir dürfen dies um so unbedenklicher tun, als die Erfahrung gelehrt hat, dass bei der Tuberkulose des Auges die Tuberkulininjektionen in den kleinen Dosen, wie wir sie nur brauchen, niemals nachteilige Folgen für das Allgemeinbefinden der Patienten haben usw. Diese Mitteilung v. Hippels ist bei der Frage des thera-

peutischen Wertes des Tuberkulins von allergrösster Wichtigkeit und muss dazu auffordern, auch bei anderweitiger Tuberkulose das Mittel in Anwendung zu ziehen. Es ist nicht einzusehen, dass so ausgezeichnete Erfolge nur bei der Augentuberkulose zu erzielen sind. Vielmehr erscheint es mir als zweifellos, dass bei richtiger Anwendung des Mittels auch bei der Tuberkulose anderer Organe eine Wirkung in diesem Sinne eintreten wird.

In der gynäkologischen Fachliteratur finden sich über den diagnostischen resp. therapeutischen Wert der Tuberkuline nur sehr spärliche Mitteilungen, und die hier niedergelegten Erfahrungen mit Tuberkulininjektionen beziehen sich zumeist auf Tuberkulose des Peritoneums, der Blase, der Nieren; während über die Tuberkulinanwendung bei der eigentlichen Genitaltuberkulose so gut wie nichts bekannt geworden ist. In der mir zugänglich gewordenen Literatur finde ich über diesen Gegenstand folgendes. Die ersten Mitteilungen finden sich in den amtlichen Berichten[9] über die Wirksamkeit des Kochschen Heilmittels gegen Tuberkulose aus der Berliner (Olshausen) und Bonner (Fritsch) Frauenklinik. Olshausen kommt am Ende seines Berichtes zu folgenden Schlussfolgerungen: „Bei Ascites von Tuberkulose des Bauchfells trat unter erheblicher allgemeiner und auch örtlicher Reaktion eine ganz auffällige Verminderung der angesammelten Flüssigkeit in ziemlich kurzer Zeit ein". Bei seinen anderen Fällen handelte es sich um Lungentuberkulose in der Gravidität resp. im Wochenbett. Einen erkennbaren Einfluss des Tuberkulins auf die Frucht konnte er nicht konstatieren.

Fritsch gibt an derselben Stelle sehr ausführliche Mitteilungen über den diagnostischen und auch therapeutischen Wert des alten Tuberkulins. Über die diagnostische Bedeutung des Tuberkulins bei Bauchfelltuberkulose sagt Fritsch folgendes: „Es kommen Fälle von Bauchwassersucht vor, deren Grund nicht leicht festzustellen ist. Hat man eine Herz-, Leber- oder Nierenkrankheit ausgeschlossen, so schwankt die Diagnose zwischen Krebserkrankung oder Tuberkulose. Beim Krebs, der meist von den Eierstöcken ausgeht, kann die Masse des vorhandenen Wassers so gross, die Krebsgeschwulst so klein sein, dass der untersuchende Arzt nur allein die Wasseransammlung, dagegen nicht eine Härte oder Geschwulst im Bauche nachweisen kann. Bei tuberkulöser Bauchwassersucht fehlt wie beim Krebs mitunter jede fühlbare Geschwulst. Aber es können auch Verhärtungen des Netzes, des wandständigen

Bauchfells oder des Darmüberzuges denselben Tastbefund geben, wie bei einer krebsigen Erkrankung des Bauchfells. Da die tuberkulöse Bauchwassersucht bezw. die Tuberkulose des Bauchfells oft die einzige örtliche Erkrankung, alle anderen Organe dagegen frei von Tuberkulose sind, auch Fieber völlig fehlt, so ist selbst der geübte Frauenarzt nicht imstande, die Differentialdiagnose anders als durch Vermutung zu stellen. Für diese Fälle wird die Einspritzung mit Kochscher Lymphe einen hohen diagnostischen Wert erlangen:

Man wird durch das Vorhandensein oder Fehlen der spezifischen Reaktion sofort erkennen, ob Karzinose oder Tuberkulose vorliegt."

Er selbst hatte einen Fall von Bauchwassersucht mit zweifelhafter Ursache, nachdem Herz-, Leber- und Nierenkrankheiten ausgeschlossen waren, mit dem Kochschen Mittel behandelt. Die Pat. reagierte prompt auf die erste Injektion 0,003. Somit war die tuberkulöse Natur des Leidens erkannt. Die Diagnose wurde durch die Operation und die mikroskopische Untersuchung eines herausgeschnittenen Gewebsstückes bestätigt. Über den therapeutischen Wert der Tuberkulininjektionen bei Bauchfelltuberkulose lässt sich Fritsch nur in Vermutungen und therapeutischen Erwägungen aus. Er empfiehlt, bei tuberkulöser Bauchwassersucht erst zu operieren und nach acht Tagen mit den Injektionen zu beginnen.

Das in der Bauchhöhle angesammelte Wasser kommt auf die für den Körper leichteste, schnellste und ungefährlichste Weise durch einen Schnitt aus dem Bauchraum heraus. Sollte dann schon Heilung eingeleitet bezw. eingetreten sein und die Injektion also überflüssig sein, so würde sie jedenfalls nicht schaden, wohl aber den sehr willkommenen Beweis liefern, dass die präsumtive Heilung eine definitive ist. Im andern Falle, wenn also Fieber scil. die spezifische Reaktion einträte, würde nach einem achttägigen fieberfreien Verlaufe, nach Regelung aller Funktionen, der Verdacht einer Wundkrankheit fernliegen. Man müsste das Fieber auf die spezifische Reaktion beziehen und hätte eventuell, wahrscheinlich oder hoffentlich sicher das Rezidiv unmöglich gemacht.

Ganz besonders verspricht sich Fritsch etwas von den Tuberkulininjektionen bei einer mehr „geschwulstartigen Tuberkulisierung" des Netzes.

Er hatte Gelegenheit, einen solchen Fall zu beobachten, wo nach Tuberkulininjektionen entschiedene Besserung eintrat. Die Pat. entzog sich leider einer weiteren Behandlung. Eine typische Reaktion

trat in diesem Falle nicht ein. Auch bei der Blasentuberkulose, die ja in diagnostischer, sowie therapeutischer Beziehung soviel Schwierigkeiten bietet, verspricht sich Fritsch von dem Tuberkulin Nutzen für die Diagnose und die Therapie des Leidens.

Nachdem Fritsch noch kurz die forensische Bedeutung des Kochschen Verfahrens berührt hat, wendet er sich zur differentiell-diagnostischen Bedeutung bei postpuerperalen Exsudaten: „Wenn eine auf Phthisis incipiens verdächtige Kranke mit einem mehr oder weniger grossen aus dem Wochenbette stammenden Exsudate in Behandlung kommt, so ist man oft längere Zeit in Zweifel über das Hauptleiden. Solche Kranke sind anämisch, heruntergekommen, mager und fiebern. Dieser Zustand kann allein von dem Exsudat abhängen. Die schädigenden Einflüsse eines fieberhaften Wochenbettes, Exsudatbildung, langes Krankenlager, oder in niederen Ständen die Unmöglichkeit der Schonung bewirken oft eine Decrepidität, die, was den Grad anbelangt, mindestens der gleich steht, welche bei Phthisis besteht. Je nach dem Standpunkt des Arztes werden solche Fälle ganz verschieden aufgefasst und verschieden behandelt. Der Gynäkologe fühlt das Exsudat, es erklärt ihm zur Genüge das schlechte Allgemeinbefinden, er behandelt vor allem das Exsudat. Ein anderer Arzt weist vielleicht kleine Dämpfungsunterschiede in der rechten und linken Lungenspitze nach oder hört abgeschwächtes Atmen, er diagnostiziert und behandelt dann „Lungenkatarrh", die Phthisis incipiens, die ihm einen genügenden Befund abgibt, um den Kräfteverfall zu erklären.

Würde sich in Zukunft erweisen, dass mit Hilfe des Kochschen Mittels prompt die Diagnose der Tuberkulose sich stellen lässt, so wäre ein Zweifel unmöglich, wir würden nicht zwischen der einen oder anderen Diagnose schwanken, sondern würden, sofort die Krankheit erkennend, auch sofort richtig handeln können. Es würde dies vor allem eine grosse Bedeutung für den Praktiker haben, der die Kranken leider nicht immer beim Beginn der Krankheit sieht, sondern erst dann, wenn der Vorrat der Hausmittelchen und der Kurpfuscher erschöpft ist. Es lässt sich dann aus den Laienberichten schwer ein Bild über den bisherigen Verlauf bilden. Haben wir aber ein Mittel, um sofort zu einer richtigen Diagnose zu kommen, so wird auch die Behandlung sofort das Übel am rechten Ende anfassen können. Er gibt hierzu ein typisches Beispiel.

Ich bin auf diese Fritschschen Erwägungen ausführlicher eingegangen, weil sie sehr gut auf meine eigenen Beobachtungen passen

(siehe unten Fall II u. XIII). Fehling berichtet über fünf Fälle (drei Fälle von Peritonealtuberkulose und zwei Fälle von Lupus vulvae). Sämtliche Fälle bestätigen den diagnostischen Wert des Tuberkulins. Über den therapeutischen Wert berichtet Helmrich[10] aus derselben Klinik. Er teilt zwei Fälle mit, von denen der eine gebessert wurde.

Burckhardt[11] konnte bei sieben Fällen von Urogenitaltuberkulose eine Besserung im Zustande der Kranken durch Tuberkulininjektionen nicht konstatieren. v. Meyer[12] wies in einem Falle von Pyonephrose bei einem 18jährigen Mädchen durch Tuberkulininjektionen den tuberkulösen Charakter der Nierenerkrankung nach. Nach jeder Injektion wurde der Harn normal, weil nach seiner Meinung durch die lokale Reaktion und Schwellung Eiterretention in der erkrankten Niere bewirkt wurde.

Bossi[13] führt fünf Fälle von Urogenitaltuberkulose an, wo er stets eklatante diagnostisch verwertbare Reaktionen bei Anwendung des Tuberkulins erhielt. War die Genitalerkrankung nicht tuberkulöser Natur, so blieben auch die Reaktionen aus. Den therapeutischen Wert des Tuberkulins hält er für sehr gering.

Zweifel[14] berichtet über einen günstigen Erfolg durch Kochsche Injektionen auf einen peritonitischen tuberkulösen Tumor bei einem 21jährigen Mädchen. Nach acht Injektionen ging der Tumor allmählich zurück. Bei einem Lupus mucosae uteri versagten die Tuberkulininjektionen.

Schulze[15] beschreibt einen Fall von Blasen- und Nierentuberkulose, der durch Tuberkulininjektionen eine weitgehende Besserung erfuhr.

Kelly[16] berichtet über mehrere Fälle von Urogenitaltuberkulose, die mit Tuberkulin behandelt wurden. Ein Fall von Lupus der Vulva blieb ungebessert, ebenso ein Fall von tuberkulöser Cystitis und Erkrankung der rechten Niere. Die anderen Fälle beziehen sich auf Tuberkulose bei Männern und enthalten nichts Wesentliches.

W. Meyer[17] hebt den diagnostischen Wert der Tuberkulininjektionen bei Nierentuberkulose hervor.

E. Schröder[18] spricht sich, allerdings auf Grund unzureichender Erfahrungen, über das Tuberkulin bei Bauchfelltuberkulose sehr zurückhaltend aus.

Warth[19] berichtet über Injektionen mit Tuberkulin T. R. bei Bauchfelltuberkulose aus der Bonner chirurgischen Klinik: „Nach-

dem, was wir in der hiesigen Klinik beobachtet haben, können wir nur sagen, dass die gleichzeitige Behandlung durch Bauchschnitt mit Injektionen des Kochschen Präparates in mehreren Fällen zu einem befriedigenden Resultat geführt hat." Warth gibt in derselben Arbeit an, dass Schede und Lichtheim auch ohne Laparotomie von den Tuberkulininjektionen bei Bauchfelltuberkulose entschieden günstige Erfolge gesehen haben.

Knapmann[20] berichtet aus der Schedeschen Klinik über sehr günstige Erfolge mit altem Tuberkulin bei Bauchfelltuberkulose, besonders in Kombination mit Laparotomie.

W. Schröder[21] beschreibt einen Fall von Blasentuberkulose, der monatelang mit T. R. behandelt und dabei gebessert wurde.

Seeligmann[22] sah unter dem Einfluss von 40 T. R.-Injektionen eine beiderseitige Pyosalpinx und Endometritis tuberculosa fast völlig zurückgehen.

v. Koranyi[23] konnte zweimal durch die Tuberkulininjektionen den tuberkulösen Charakter der Nierenerkrankung feststellen.

Prochownik[24] hatte durch Tuberkulin diagnostischen aber keinen therapeutischen Erfolg bei einer Nierentuberkulose.

In der Diskussion zu einer Brownschen Arbeit spricht sich Cabot[25] für die Tuberkulinprobe aus. Ihm schliesst sich Worcester bei derselben Gelegenheit an.

Jung[26] betont das Versagen der Tuberkulininjektion zu diagnostischen Zwecken.

Madison[27] erklärt die Tuberkulinprobe für unzuverlässig, weil auch nichttuberkulöse Individuen reagieren können und namentlich an Stellen von ausgeheilter Tuberkulose Reaktion stattfinden kann, anderseits kann bei Tuberkulose die Reaktion ausbleiben. Die Grösse des Irrtums beträgt nach ihm jedenfalls nicht weniger als 10%.

Veit[28] spricht sich in seinem Referat in folgendem über die Tuberkulinbehandlung aus: „Die eigentliche Therapie hängt dann (wenn man die Benutzung der Volkssanatorien auch auf die Genitaltuberkulose ausdehnt) in erster Linie von dem eigentlichen Stande unserer Erfolge ab, die wir mit spezifischen Mitteln gegen die Tuberkulose erzielen. So lange wir ein vollkommen sicher wirkendes und völlig unschädliches Mittel gegen den Tuberkelbazillus noch nicht kennen, wird diese allgemeine Therapie auch nicht gegen die Genitaltuberkulose angewandt werden können; wir verkennen nicht, dass wir in dem T. R. sowie vielleicht in anderen Präparaten nützliche Mittel zu besitzen scheinen, aber das allgemeine Misstrauen, das auf

Grund der Misserfolge des ersten Tuberkulins entstand, ist noch nicht überwunden. Wir wollen hoffen, dass es den fleissigen und geistreichen Arbeiten der experimentellen Pathologen bald gelingen möge, ein brauchbares Mittel zu finden."

Martin[29] sagt darüber in seinem auf demselben Kongress erstatteten Korreferat: Die Tuberkulinimpfung kann von erheblicher Bedeutung (bei der Diagnosenstellung) werden. Es ist aber zu bedenken, dass mit Eintreten der Reaktion noch keineswegs gesagt ist, in welchem Teile des Körpers die Tuberkulose sitzt, ob sie zur Zeit noch in floridem Zustande oder im Zustande der Ausheilung ist.

Ich gehe nunmehr zur Mitteilung der in der hiesigen Frauenklinik mit Tuberkulin behandelten Fälle über.

Fall I. Mimmi G., 24 J., Haushälterin, Journ.-Nr. 21069.

Die Pat. ist wegen Genital- und Bauchfelltuberkulose vor neun Jahren in der hiesigen Klinik laparotomiert. Bei der Operation fanden sich die Darmschlingen untereinander verbacken, das Peritoneum und die Tuben mit Tuberkelknötchen übersät. Kurz nach der Entlassung aus der hiesigen Klinik hat die Pat. noch ein Jahr lang an einer hartnäckigen Knochentuberkulose gelitten. In den letzten Jahren hat sie sich ausserordentlich erholt, besonders an Gewicht erheblich zugenommen. Sie hält sich jetzt für vollkommen gesund und hat sich an uns gewandt mit der Frage, ob sie jetzt heiraten könne.

Es handelte sich um ein durchaus gesund aussehendes, sehr kräftiges Mädchen, bei dem weder an den Genitalorganen noch sonstwo am Körper Tuberkulose nachzuweisen war. Um ganz sicher zu gehen, stellten wir die Tuberkulinprobe an. Die Pat. reagierte auf 6 mg ausserordentlich stark mit hohem Fieber (39,3) und erheblicher Beeinträchtigung des Allgemeinbefindens. Erst nach 48 Std. war die Reaktion vollkommen abgeklungen. Der positive Ausfall der Reaktion wies uns darauf hin, dass der Organismus der Pat. noch irgendwo Bazillen resp. tuberkulöses Gewebe enthält (latent inaktive Tuberkulose im klinischen Sinne). In der Erkenntnis, dass Schwangerschaft und Wochenbett auf die Entwicklung der Tuberkulose einen sehr nachteiligen Einfluss ausüben, ja dass sie eine seit langer Zeit latent gebliebene Tuberkulose von neuem auszulösen imstande sind, wird man dem Mädchen nur unter grossen Bedenken zu der Eingehung einer Ehe raten können. Der Nutzen der Tuberkulinprobe liegt hier klar zutage.

Fall II. Dora Z., Journ.-Nr. 20530.

Hier fanden sich bei der Untersuchung im Abdomen zahlreiche Knötchen und strangartige Resistenzen, die auch bei der vaginalen Untersuchung im Douglas gefühlt werden konnten. Auf Injektion von 1 mg reagierte die Pat. in typischer Weise. Damit war die Diagnose trockene Form der Bauchfelltuberkulose für uns sicher gestellt. Der spätere Verlauf der Erkrankung konnte unsere Diagnose bestätigen. Lungen- oder anderweitige Tuberkulose war hier nicht nachweisbar.

Fall III. Joh. U., 28 J., Landwirtsfrau, Journ.-Nr. 21013.

Bei dieser Pat., die wegen Retroflexio fixata in unsere Behandlung kam, fühlte man per vaginam und per rectum kleine harte Knötchen, auf deren Vor-

handensein bei Genital- resp. Bauchfelltuberkulose bekanntlich schon Hegar aufmerksam gemacht hat. Die angestellte Tuberkulinprobe verlief durchaus negativ. Selbst auf 0,01 Tuberkulin reagierte die Pat. in keiner Weise. Die Laparotomie ergab das Fehlen einer Tuberkulose. Die gefühlten Knötchen erwiesen sich als verkalkte Appendices epiploicae.

Fall IV. Dorette B., 22 J., Arbeiterin, Journ.-Nr. 20446.

In diesem Falle handelte es sich um ein sehr kräftiges, gesund aussehendes Mädchen mit sonst gesunden inneren Organen. Seit einem Vierteljahr klagt sie über starken Urindrang und Schmerzen beim Wasserlassen. Der Urin war trübe und enthielt Flocken und Gewebsfetzen. Im Sediment fanden sich zahlreiche Eiterkörperchen, spärliche Zylinder, keine Tuberkelbazillen trotz wiederholter Untersuchung. Die Sondierung der Ureteren ergab trüben Urin aus der rechten, klaren aus der linken Niere. Bei der angestellten Tuberkulinprobe ergab sich eine mittelstarke, positive Reaktion auf 0,003 Tuberkulin, besonders mit lokalen Erscheinungen; starke Schmerzhaftigkeit in der rechten Nierengegend, permanenter Urindrang. Daneben Fieber (38,2° C) und Allgemeinerscheinungen. Die auf der hiesigen chirurgischen Klinik vorgenommene Exstirpation der rechten Niere ergab eine ausgedehnte tuberkulöse Zerstörung derselben.

Fall V. Minna H., 24 J, Gastwirtsfrau, Journ.-Nr. 21009.

Hier bestanden gleichfalls seit mehreren Monaten starker Urindrang und Schmerzen in der rechten Nierengegend. Der mässig getrübte Urin enthielt keine Tuberkelbazillen. Die inneren Organe erwiesen sich sonst als gesund. Wegen Verdacht auf Nierentuberkulose erhielt die Pat. Tuberkulininjektionen. Auf 0,006 reagierte sie sehr stark mit Allgemeinerscheinungen, Temp. 38,7 und auch lokal mit Schmerzen in der rechten Nierengegend. Wir haben die Pat. der chirurgischen Klinik zur weiteren Behandlung überwiesen.

Fall VI. Frl. Dora F., 26 J., Haustochter, Journ.-Nr. 20449.

Diese Pat. wurde hier wegen Ovarialtuberkulose laparotomiert. In der Rekonvaleszenz bildete sich eine Tuberkulose der Bauchdecken heraus. Auf Tuberkulininjektionen reagierte die Pat. sehr stark positiv. Auf 0,006 Tuberkulin 38,8° Temperatur. Unter fortgesetzter Tuberkulinbehandlung bildeten sich gute Granulationen, die Wunde kam zur Heilung und der Allgemeinzustand besserte sich erheblich, so dass die Pat. geheilt die Klinik verliess.

Fall VII. Pauline K., 28 J., Musikersfrau, Journ.-Nr. 20255.

Bei dieser Pat. handelte es sich nach der Palpation mit grosser Wahrscheinlichkeit um Adnextuberkulose. Auch hier konnte man die kleinen Knötchen im Douglas fühlen. Über der einen Lungenspitze liess sich ein ganz geringfügiger Katarrh feststellen. Im Sputum keine Bazillen. Die angestellte Tuberkulinprobe verlief stark positiv, bei 0,001 Tuberkulin Temperatursteigerung bis 39,2° C. In den nächsten Monaten erhielt die Pat. unter langsamer Steigerung der Tuberkulinmengen und möglichster Vermeidung von Temperatursteigerungen 28 Injektionen mit altem Tuberkulin. Die anfänglich schon auf kleine Dosen (0,0005 Tub.) stark reagierende Pat. vertrug schliesslich 0,03 Tuberkulin ohne jede Beschwerden. Dabei gingen die Beschwerden ganz zurück. Die Gewichtszunahme betrug 16 Pfd. Die Pat. macht heute einen ganz gesunden Eindruck.

Fall VIII. Frau Elisabeth R., 25 J., Arbeitersfrau, Journ.-Nr. 19780.

Hier handelte es sich um eine ausgedehnte Uterus- und Adnextuberkulose. Der Ehemann litt an Nebenhodentuberkulose. Die Pat. erhielt mehrfach Tuber-

kulininjektionen zu therapeutischen Zwecken. Leider entzog sie sich frühzeitig der Behandlung, so dass in diesem Falle kein bestimmtes Urteil abgegeben werden kann.

Fall IX. Frau Lina A., 31 J., Arbeitersfrau, Journ.-Nr. 20829.

Die Untersuchung ergab einen faustgrossen, fluktuierenden Tumor vor dem Uterus. Temperatur normal. Über beiden Lungenspitzen spärliche katarrhalische Geräusche. Keine Bazillen. Die Tuberkulinprobe verlief stark positiv auf 1 mg unter allgemeinen und lokalen Erscheinungen. Temperaturanstieg auf 39,2°. Bei der Operation wurde eine Menge dickflüssigen Eiters entleert. Unter diesen Umständen handelte es sich wohl mit Sicherheit um einen abgekapselten tuberkulösen Abscess in der Peritonealhöhle. Selbst wenn man annähme, dass auch die Lungenspitzenaffektion tuberkulöser Natur wäre und so die Reaktion ausgelöst hätte, so spricht doch in diesem Falle das Eintreten einer lokalen Reaktion (heftige Leibschmerzen) neben der Allgemeinreaktion für die tuberkulöse peritoneale Affektion. Eine später vorgenommene Behandlung mit Tuberkulin T. R. hatte einen sehr günstigen Einfluss auf den weiteren Verlauf der Erkrankung. Leider musste sie vorzeitig aufgegeben werden, da Pat. die Klinik vor dem Abschluss der Behandlung verliess.

Fall X. Frau Dina K., 23 J., Bergmannsfrau, Journ.-Nr. 20804.

Bei dieser Pat. handelte es sich um ein unabhängig vom Wochenbett langsam entstandenes das ganze kleine Becken ausfüllendes Exsudat. Uterus und Tuben waren nicht heraus zu tasten. Da sich keine anderen Anhaltspunkte für die Entstehung des Exsudates nachweisen liessen und die Pat. hereditär tuberkulös belastet war, so wurde die Diagnose eines Exsudats auf tuberkulöser Grundlage in Erwägung gezogen. Die Tuberkulinprobe fiel sehr stark positiv auf 1 mg aus. Auch hier traten neben hohem Fieber (39,7°) und Allgemeinerscheinungen lokale Symptome auf, bestehend in starker Schmerzhaftigkeit der unteren Bauch- und Beckengegend. Eine tuberkulöse Lungenaffektion war nicht mit Sicherheit nachweisbar.

Fall XI und XII. Anna B., Arbeitersfrau, 23 J., und Charlotte F. 37 J., Maschinenputzersfrau, Journ.-Nr. 20907 und 21010.

In beiden Fällen handelte es sich um eine zweifelhafte Adnexerkrankung, wobei klinisch Genitaltuberkulose nicht mit Sicherheit ausgeschlossen werden konnte. Beide Male verlief die Reaktion absolut negativ. Der spätere Verlauf der Erkrankung konnte den negativen Ausfall der Tuberkulinreaktion durchaus rechtfertigen.

Fall XIII. Anna H., 31 J., Klempnersfrau, Journ.-Nr. 21007.

In diesem Falle handelte es sich um eine alte Peri- und Parametritis. Trotz vorzüglicher Ernährung und sonstiger therapeutischer Massnahmen befand sich die Frau in einem sehr elenden Ernährungszustande. Da die Pat. einen ganz geringfügigen einseitigen Spitzenkatarrh ohne Sputum oder andere Symptome hatte, so dachten wir daran, ob nicht eine beginnende Lungentuberkulose hinter dieser Resistenzverminderung des Organismus stecken könnte. Die angestellte Tuberkulinprobe verlief positiv auf 0,006 Tuberkulin. Wir konnten nunmehr der Pat. raten, sich ihrer Lungenaffektion wegen in sachgemässe Behandlung zu begeben.

Fall XIV. Frau Auguste H., 36 J., Schneidermeistersfrau, Journ.-Nr. 20437.

Bot genau dasselbe Krankheitsbild.

Fall XV. Frau Karoline P., 39 J., Arbeiterswtw., Journ.-N. 21023.

Diese Pat. war uns wegen Endometritis und unbestimmten Krankheitserscheinungen meist nervöser Natur zur gutachtlichen Äusserung überwiesen. Ausser der erwähnten Endometritis konnten wir einen doppelseitigen mässigen Lungenspitzenkatarrh konstatieren. Die angestellte Tuberkulinprobe verlief durchaus negativ. Es war uns diese Tatsache für die Abfassung unseres Gutachtens von grosser Wichtigkeit.

Fall XVI. Louise T., 30 J., Arbeitersfrau, Journ.-Nr. 21231.

Diese Pat., die hereditär tuberkulös belastet ist, will selbst immer gesund gewesen sein. Seit einigen Wochen bemerkt sie ein Stärkerwerden des Leibes. Daneben bestehen zeitweise Durchfälle und Leibschmerzen, Die Untersuchung ergab eine schlechtgenährte blasse Frau. Eine Tuberkulose anderer Organe war nicht nachweisbar. Temperatur normal. Im Abdomen fanden sich mässige Mengen Ascites. Knötchen waren nicht nachweisbar, auch nicht per rectum. Da die anderen Organe gesund waren, wurde die Diagnose auf Bauchfelltuberkulose gestellt. Zur Sicherung der Diagnose injizierten wir der Pat. 0,001 Tuberkulin, worauf sie stark reagierte. 38,7° C, starke Leibschmerzen, erhebliche Beeinträchtigung des Allgemeinbefindens. Die Laparotomie bestätigte die Diagnose.

Fall XVII. Johanna W., 24 J., Hausmädchen.

Bei dieser Pat., einer Schwangeren, handelte es sich um die Bildung verschieden grosser Knoten in der linken Mamma, die uns wegen der hereditären Belastung des Mädchens auf Tuberkulose verdächtig waren. Die Tuberkulinprobe verlief durchaus negativ. Ein Einfluss des Tuberkulins auf den Fötus war nicht erkennbar. Die spätere chirurgische Behandlung der Pat. kennzeichnete diese Knoten als Enchondrome der Mamma.

Wenn wir diese 17 mit Alt-Tuberkulin behandelten Fälle noch einmal kurz überblicken, so geht daraus hervor, dass uns das Mittel bei der Diagnosenstellung von grossem Nutzen gewesen ist, und ich glaube nicht zuviel zu behaupten, wenn ich das alte Tuberkulin als ein unter Umständen unentbehrliches diagnostisches Hilfsmittel auch bei der Urogenitaltuberkulose bezeichne, das wohl verdient, eine ausgebreitete Verwendung zu finden. Die therapeutische Wirksamkeit des Mittels ist in den Fällen VI und VII für uns ohne Zweifel.

Über das neue Tuberkulin stehen uns so wenig Erfahrungen zu Gebote, dass wir ein Urteil über den Wert desselben zu fällen nicht in der Lage sind. Doch stehen wir nach den vorzüglichen Resultaten, die aus der hiesigen Augenklinik selbst bei vorgeschrittener Augentuberkulose bekannt geworden sind, nicht an, das Mittel in geeigneten Fällen von Urogenitaltuberkulose anzuwenden.

Irgendwelche üblen Folgezustände nach den Tuberkulininjektionen haben wir nicht beobachtet.

Schliesslich gehe ich noch auf einen Punkt ein, der bei der diagnostischen Anwendung des alten Tuberkulins von grosser Be-

deutung ist. Es ist, wie oben schon kurz angedeutet, der Einwand mehrfach gemacht worden, dass die positive Tuberkulinreaktion zwar anzeige, dass noch tuberkulöses Gewebe resp. Bazillen im Körper vorhanden sind, dass es aber oft unmöglich sei, den tuberkulösen Herd mit Sicherheit zu lokalisieren. Angenommen z. B., man findet bei der Untersuchung eine fragliche Genitaltuberkulose, die anderen Organe dagegen anscheinend frei von Tuberkulose, so ist es dennoch nicht ausgeschlossen, dass eine eintretende positive Reaktion die Folge eines anderswo latent gebliebenen tuberkulösen Herdes ist, der objektiv nicht zu erkennen ist, z. B. Bronchialdrüsentuberkulose oder klinisch geheilte oder in Heilung begriffene Lungentuberkulose. Dieser Einwand hat ohne Zweifel eine gewisse Berechtigung. Man soll gewiss nicht nur aus dem positiven Ausfall der Tuberkulinreaktion allein bei einem zweifelhaften Organbefund ohne weiteres eine Tuberkulose in diesem Organ annehmen. Aber abgesehen davon, dass es sichere primäre Genitaltuberkulose gibt, so gibt es zur Sicherstellung und richtigen Deutung der Reaktion auch gewisse Hilfsmittel, z. B. das Eintreten einer lokalen Reaktion, ferner das Vorhandensein von kleinen Knötchen. Alle diese erwähnten Schwierigkeiten zugegeben, bleibt die diagnostische Bedeutung des alten Tuberkulins doch zu Recht bestehen.

Neisser[30] nennt neuerdings in seinem Referat über Tuberkulinanwendung in Heilstätten das Tuberkulin als das feinste Reagens auf die Anwesenheit von Tuberkelbazillen im Körper.

„Die Fehlerquellen scheinen nicht genügend gross, um der Methode Abbruch zu tun." Dass schliesslich die diagnostische Tuberkulinreaktion bei sicherer Genitaltuberkulose auch einmal versagen kann, muss nach einigen Mitteilungen — die richtige Anwendung des Mittels vorausgesetzt — als sicher zugegeben werden; diese Tatsache steht auch im Einklang mit den Erfahrungen bei der Lungentuberkulose. Nach Turban, Freymuth, Möller, Briger[31] u. a. reagieren frische Fälle von Tuberkulose am stärksten, und Grünwald[32] glaubt, dass diejenigen Tuberkulösen, die auf Tuberkulin nicht reagieren, wesentlich vorgeschrittene Phthisen sind.

Jedenfalls müssen weitere Untersuchungen nach dieser Richtung hin aufklärend wirken.

Die vorliegende Mitteilung soll nur ein Anstoss für die weitere diagnostische Anwendung des mit Unrecht in der Gynäkologie fast ganz verlassenen Kochschen Mittels sein.

Literaturverzeichnis.

1. R. Koch, 10. internationaler med. Kongress, Berlin 1890. Verhandl. Bd. I, S. 46.

2. Derselbe, Deutsche mediz. Wochenschr. 1890, Nr. 46. Extra-Ausg.

3. Derselbe, Deutsche mediz. Wochenschr. 1891, Nr. 3, S. 101.

4. In der folgenden Schilderung folge ich Günther: Einführung in das Studium der Bakteriologie. Leipzig, Georg Thieme.

5. R. Koch, Deutsche mediz. Wochenschr. 1891, Nr. 43, S. 1189.

6. In folgendem halte ich mich fast wörtlich an die Angaben meines hochverehrten früheren Lehrers Neisser: Tuberkulosebüchlein des Stettiner städt. Krankenhauses.

7. R. Koch, Deutsche mediz. Wochenschr. 1897, Nr. 14.

7a. Baumgarten und Walz, Über den Heilwert des neuen Kochschen Tuberkulins usw. Zentralbl. f. Bakteriol. Bd. XXII, 1898.

7b. Huber, Tierversuche mit dem neuen Tuberkulin Kochs. Berl. klin. Wochenschr. 1898. Ferner Deutsche mediz. Wochenschr. 1897, Nrn. 14, 28, 30, 34, 36, 39, 40. Zentralbl. f. innere Medizin 1897, Nr. 37 usw.

8. v. Hippel, Über den Nutzen des Tuberkulins bei der Tuberkulose des Auges. v. Gräfes Arch. f. Ophthalm. Bd. LIX, H. 1.

Fr. Schieck, Klin. u. exper. Studien über die Wirkung des Tuberkulins auf die Iristuberkulose. Habilitationsschrift. v. Gräfes Arch. f. Ophthalm. Bd. L, H. 2.

9. Berlin, Jul. Springer, 1891, S. 183 und 391.

10. Helmrich, Die therapeutischen Wandlungen in der Behandlung der Bauchfelltuberkulose. Inaug.-Diss. Basel 1892. S. 39.

11. Burckhardt, Korrespondenzblatt für Schweizer Ärzte, Jahrg. XXI.

12. v. Meyer, Ein Beitrag zur Verwendung des Kochschen Tuberkulins als diagnostisches Hilfsmittel. Deutsche med. Wochenschr. Bd. XIX, Nr. 9.

13. Bossi, Kochs Tuberkulin in der Geburtsh. u. Gynäk. Riv. di Ost. e Gin. 1891, Nr. 15.

14. Zweifel, Geburtsh. Ges. Leipzig. Zentralbl. f. Gyn. 1891, S. 238.

15. Rich. Schulze, Über die Wirkung des Tuberkulins bei Urogenitaltuberkulose. Inaug.-Diss. Halle a. S. 1892.

16. J. E. Kelly, Kochism. in genitourinary disease New York med. Journ. 16. Mai 1891. Refer. in Jahres-Ber. über die Fortschr. auf d. Gebiet d. Geb. u. Gyn. 1891.

17. W. Meyer, Die Frühdiagnose der descendierenden Tuberkulose des uropoetischen Systems. New Yorker med. Wochenschr. Nr. 6.

18. E. Schröder, Beitrag zur Kenntnis der Peritonealtuberkulose. Inaug.-Diss. Bonn 1897.

19. F. Werth, Über Peritonitis tub. Inaug.-Diss. Bonn 1897.

20. Knapmann, 10 Fälle von Peritonitis tub. Inaug.-Diss. Bonn 1897.

21. H. Schröder, Über die Behandlung der Blasentub. mit T. R. Zeitschr. f. Geb. u. Gyn. Bd. XL, S. 1 u. f.

22. Seeligmann, Deutsch. med. Wochenschr. 1897, Nr. 30.

23. A. v. Koranyi, Zwei Fälle von Nierentuberkulose. Monatsber. über die Gesamtleistungen auf dem Gebiete des Harn- und Sexualapparates, Bd. V, S. 275.

24. Prochownik, Deutsch. med. Wochenschr. Bd. XXVI. Vereinsbeilage S. 222.

25. The diagnosis and surgical treatment of renal tuberculosis. Boston. Med. and Surg. Journ. Vol. CXLIV, pag. 513 u. 527, ref. im Jahresber. über d. Fortschr. auf d. Gebiet d. Geb. u. Gyn. 1901.

26. Jung, IV. internat. Kongress f. Geb. u. Gyn. in Rom, 15.—21. September 1902.

27. S. D. Madison, Tuberculin as a means of diagnostic. Amer. Med. December 20, 1902. Ref. in dem Jahresber. 1903.

28. Veit, Referat auf dem IV. internat. Kongress in Rom 1902. Monatsschrift f. Geb. u. Gyn. Bd. XVI, S. 589.

29. A. Martin, ebenda.

30. Weitere Erfahrungen über Tuberkulinanwendung in Heilstätten. Berichterstatter Prof. E. Neisser, Stettin.

31. Ebenda.

32. Ebenda.

Aus der Frauenklinik der Universität Heidelberg.

Beitrag zur Lehre von den Cysten der Nabelschnur.

Von

Hermann Haas, approb. Arzt.

Mit 9 Textabbildungen.

Von den Cysten der menschlichen Nachgeburt sind in der Literatur besonders die Cysten der Plazenta Gegenstand häufiger und eingehender Untersuchungen gewesen. Nach dem Orte ihrer Entstehung unterscheiden wir an derselben:

1. Cysten im Choriongewebe selbst, welche wir nach ihrem Sitze wieder trennen müssen in endochoriale und subchoriale. Eine übersichtliche, genaue Darstellung derselben gibt Kermauner.[1])

2. Cysten des Amnion nach Ahlfeld[2]), durch Verklebung von Amnionfalten entstanden, und Cysten des subamniotischen Bindegewebes, nach Winckler[3]), aus Bindegewebslücken hervorgegangen.

3. Cysten des Dotterganges und des Nabelbläschens. (Kleinwächter[4]), Ahlfeld[5]).) Ahlfeld erwähnt, dass er Erweiterungen des Ductus omphaloentericus zu Cysten häufig sah; was ihre Lage betrifft, so sah er sie näher der Dotterblase zu liegen, während Kleinwächter sie näher der Nabelschnurinsertion zu beobachtete.

Ruge (l. c. Kermauner) beschrieb eine kleinerbsengrosse Cyste des Nabelbläschens. Cysten aus dem Allantoisgange hervorgegangen, sind im Bereiche der Plazenta nicht beobachtet worden, auf die Möglichkeit ihres Vorkommens wurde von Hennig hingewiesen.

---

[1]) Kermauner, Zeitschr. f. Heilkunde, Bd. 21.
[2]) Ahlfeld, Arch. f. Gyn., Bd. 13.
[3]) Winckler, Arch. f. Gyn., Bd. 1.
[4]) Arch. f. Gyn., Bd. 10.
[5]) Ahlfeld, Arch. f. Gyn., Bd. 11.

Weit weniger begegnen wir in der Literatur Beschreibungen über Cysten der Nabelschnur, und es dürfte daher die Beschreibung einer mir zur Untersuchung überlassenen cystischen Nabelschnur von einigem Interesse sein.

Das Präparat stammt aus der Sammlung der Universitäts-Frauenklinik zu Heidelberg und war in Spiritus aufbewahrt. Leider fehlt eine Krankengeschichte, ebenso die zugehörige Plazenta. Die Nabelschnur ist ca. 50 cm lang, etwas geschrumpft infolge der langen Konservierung in Spiritus, und zeigt keinerlei pathologische Torsionen oder Strikturen. Im Verlaufe der halben Strecke des Stranges finden sich im ganzen fünf Cysten von verschiedener Grösse, welche vom Ende nach der Mitte der Schnur zu an Dimension abnehmen. Vom cystenfreien Ende der Nabelschnur betrachtet, sind die Spiralen links gewunden, und man kann daher, da die Spiralwindungen der Nabelschnur, vom Fötus betrachtet, meist links gewunden sind, dieses als das fötale Ende vermuten, und es würden demnach die Cysten am plazentaren Ende liegen.

Die äusserste, umfangreichste (Fig. A, 1) hat die Grösse eines Hühnereies und liegt 1 cm vom angenommenen plazentaren Ende entfernt. Sie sitzt gleichsam der Nabelschnur auf und setzt sich an beiden Polen ziemlich plötzlich vom Nabelstrang ab. Infolge der Schrumpfung des Cysteninhaltes ist die Wandung nicht mehr prall elastisch gespannt, sondern schlaff, stark gefaltet und gerunzelt. Sie ist von dünner Beschaffenheit und durchscheinend. Bei der Palpation fühlt man einen Strang längs des unteren Randes der Cyste in starken Windungen verlaufen, von dem sich die Wandung nicht abheben lässt, ferner einen zweiten, gestreckten, mitten durch die Cystenhöhle durchziehen. Bei Druck auf die Cyste entweicht an der Übergangsstelle in den normalen Strang etwas Inhalt in das Nachbargewebe hinein.

Bei Eröffnung der Cyste, wobei dieselbe in der Mitte quer durchschnitten wurde, entleerte sich ca. ein Esslöffel einer wasserhellen, klaren, dünnen Flüssigkeit. Die innere Auskleidung der Wand bestand aus einer dünnen Schichte eines schwammigen, faserigen Gewebes.

Die Gefässe verhalten sich in der Cyste folgendermassen. Die eine Arterie, welche sich durch grösseres Kaliber vor der andern auszeichnet, verläuft in starken Windungen, bleibt dabei mit der Hälfte ihrer Peripherie in mehr oder weniger fester

Verbindung mit der Cystenwand. Die zweite, dünnere Arterie und die Vene ziehen durch die Mitte der Höhle und stehen nur durch einzelne Züge feiner Fasern mit der Cystenwand in Verbindung. Die Verhältnisse stellen sich so dar, dass der gesamte Hohlraum durch eine parallel der Längsachse verlaufende, senkrecht stehende Scheidewand in zwei ungleichgrosse Hälften geteilt wird (Fig. 4). Die Scheidewand wird gebildet von den senkrecht übereinander verlaufenden, durch restierendes Nabelschnurgewebe untereinander verbundenen Gefässen und von Faserzügen,

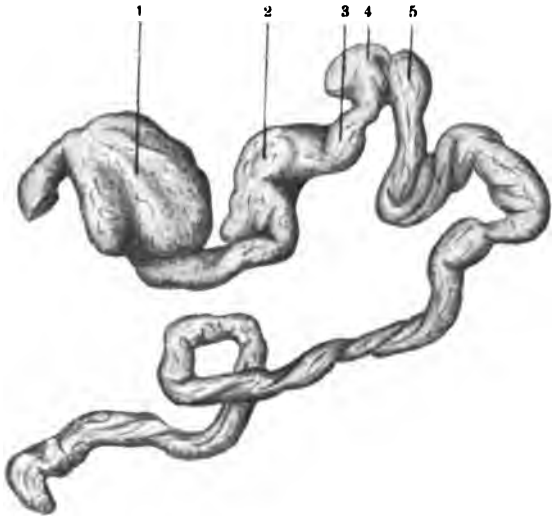

Fig. A.

welche von der oberen Kante der Vene zu der gegenüberliegenden Cystenwand ziehen. Während die kleinere Hohlraumhälfte noch von einzelnen feinen Fasern durchzogen wird, ist die grössere Hälfte frei davon. Nach beiden Polen zu, besonders nach dem vermutlichen plazentaren, verdichten sich diese Faserzüge mit abnehmender Zirkumferenz der Cyste zu einem maschigen, schwammigen Gewebe und stellen wieder eine allseitige Verbindung mit der Cystenwand her, bis endlich dieses aufgelockerte Gewebe in das normale Nabelschnurgewebe übergeht.

Von dieser Cyste 3 cm entfernt findet sich eine zweite, etwas kleinere. Sie ist von Nussgrösse und zeigt dieselben Eigenschaften der erst beschriebenen. Das Verhalten der Gefässe in der Cyste ist folgendes. Die Vene verläuft gestreckt, längs des

unteren Randes der Cyste, fest mit der Amnionscheide verbunden. Die eine dickere Arterie zieht in starken Windungen durch die Hohlraumbildungen, wobei sie an verschiedenen Stellen mit der Konvexität ihres Bogens der Wand fest anhaftet. Die Höhle selbst ist keine glatte, sondern durch Faserzüge von den Gefässen zur Wandlung unterbrochen und in vielfache kleinere Räume geteilt.

Dieser folgt direkt anliegend eine dritte kirschgrosse, mit der zweiten kommunizierende Cyste (Fig. A, 3), durch Druck lässt sich Flüssigkeit von der einen in die andere drängen. Endlich folgen in Abständen von 1—2 cm zwei kleine stark bohnengrosse cystische Bildungen (Fig. A, 4 u. 5), welche dem Nabelstrang breit aufsitzen. Der übrige Teil der Nabelschnur ist frei von derartigen Gebilden.

Schon die makroskopische Beschaffenheit dieser Cysten macht es wahrscheinlich, dass wir es hier mit sog. unechten Cysten der Nabelschnur, entstanden in der Whartonschen Sulze, zu tun haben. Diese Vermutung findet ihre Bestätigung in der mikroskopischen Untersuchung.

Zu diesem Zwecke wurde die eine Hälfte der Cyste 1 vom vermutlich plazentaren Ende bis zur Mitte durch Querschnitte in drei Stücke geteilt, und dieselben teils in Paraffin, teils in Celloidin eingebettet und dann geschnitten. Am schönsten gelangen die Paraffinschnitte. Gefärbt wurden die Präparate mit Hämatoxylin-Eosin, Schleimfärbungen wurden gemacht mit Hämatoxylin, Muchhämatin, Mucikarmin, Thionin (s. Kahlden, Technik der histologischen Untersuchung), von denen mit letzterer Färbung die besten Resultate erzielt wurden. Schon mit blossem Auge betrachtet, geben die Schnitte hübsche Bilder. Das Amnion mit der subamniotischen Gewebsschicht und die Muscularis der Gefässe zeichnen sich durch intensivere Färbung aus und sind von der übrigen Whartonschen Sulze leicht zu unterscheiden. Fig. 1 stellt einen Schnitt dar durch den normalen Nabelstrang vor Beginn der Cyste. In der Whartonschen Sulze zwischen Vene und Amnion ist ein zur Amnionscheide parallel verlaufender Spalt. Mikroskopisch ergibt sich, dass derselbe artifiziell entstanden ist durch Abtrennung der äusseren Schichte.

Fig. 2 stellt einen Querschnitt von dem ersten der drei oben genannten Stücke dar. Links, dicht der Wand anliegend, ist die Vene V mit klaffendem Lumen, rechts in gleicher Höhe schräg untereinander liegend sind die Querschnitte beider Arterien a l

und a 2; sie sind in gut kontrahiertem Zustande, die obere a 2 an Kaliber dicker wie die untere. Die Amnionscheide ist oberhalb der Gefässe vorgebuchtet, das Gewebe ist in diesem Bezirke zwischen Amnion und Gefässen siebartig durchbrochen durch kleinere und grössere unregelmässig gestaltete Lücken. Unterhalb der Gefässe, zwischen ihnen und Amnion, sind gleichfalls in viel geringerem Grade ganz feine Lücken bemerkbar.

Die mikroskopische Untersuchung zeigt, dass diese siebartige Beschaffenheit des Gewebes der Whartonschen Sulze bedingt ist durch bald kleinere, bald grössere Lücken, welche in dem

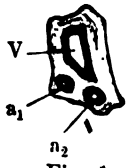

Fig. 1.

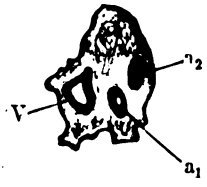

Fig. 2.

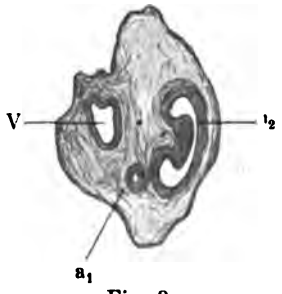

Fig. 3.

Gewebe zwischen der subamniotischen und perivaskulären Schichte der Sulze auftreten. Das Gewebe ist durch dieselben auseinandergedrängt und bildet ein Netzwerk von breiten Balken. In den Lücken liegen körnige, sich mit Schleimfärbung charakteristisch tingierende Massen. Ferner zeigt sich in der nahe der Oberfläche gelegenen Schichte der Sulze eine Veränderung, indem in ihr ganz feine, der Oberfläche parallel verlaufende, mit Schleim angefüllte Spalten auftreten.

Fig. 3 stellt einen Querschnitt aus dem zweiten Stücke dar. Er ist ungefähr doppelt so gross, wie der vorhergehende. Links in mittlerer Höhe ist wieder der Querschnitt der Vene V mit weitem Lumen. Schräg unterhalb derselben liegt der Querschnitt der dünneren Arterie a 1, die Wand ist stark kontrahiert. Rechts davon ist in Längsrichtung eine Schlinge der zweiten dickeren Arterie a 2 getroffen, dicht der Amnionscheide anliegend, mit weitem Lumen. Die Amnionscheide ist besonders nach oben und nun auch nach unten stark vorgebuchtet.

Das mikroskopische Bild von Fig. 3, welches in Fig. 5 wiedergegeben ist, zeigt nun ein weiter vorgeschrittenes Stadium der

in Fig. 2 beschriebenen Veränderungen. Da diese Schnitte am besten gelungen sind, möchte ich hier erst auf die nähere mikroskopische Beschreibung des Gewebes eingehen.

Die Wand der Vene V besteht im wesentlichen aus einer zirkulär verlaufenden glatten Muskelfaserschichte, am unteren Rande sind Bündel längsverlaufender Fasern zu erkennen. Die Gefässwand ist innen ausgekleidet mit einem Endothel, welches an manchen Stellen artifiziell zerstört ist.

Die Wandung der dünneren Arterie a 1 lässt ein Endothel und eine starke Tunica media erkennen, mit vorwiegend zirkulär verlaufenden glatten Muskelfasern, daneben einzelnen longitudinalen Bündeln.

Die Tunica media der zweiten dickeren Arterie a 2 besteht aus abwechselnd quer und längs verlaufenden Lagen glatter Muskelfasern.

Zwischen beiden Arterien liegt der Allantoisgang, der sich als Zellhaufen präsentiert mit konzentrischer Anordnung des umgebenden Gewebes der Whartonschen Sulze. Ihr Gewebe ist hier stark aufgelockert, indem diese konzentrisch angeordneten Zellreihen in einzelne durch deutliche Lücken voneinander getrennte Zellzüge aufgelöst sind, welche noch durch ein weiches Netz von fibrillären Ausläufern miteinander in Verbindung stehen. Diese Zellzüge bestehen aus spindelförmigen und sternförmigen verästelten Zellen mit rundlichen oder spindelförmigen Zellkernen und einem wirren Netz von Zellausläufern und Fibrillen. Die gallertige Grundsubstanz ist verflüssigt. Von hier aus ziehen solche aufgelösten Gewebszüge um beide Arterien und umgeben diese in konzentrisch angeordneten Reihen, ferner strahlen solche Züge aus von der Allantois zwischen den Gefässen hindurch nach der Peripherie und lösen sich dort in das hohlraumbildende Maschenwerk auf. Auch die Vene ist von mehreren Lagen derartiger aufgelöster Zellreihen umgeben.

Am besten ist das Gewebe der Whartonschen Sulze noch erhalten zwischen der Vene und der darunter liegenden dünneren Arterie. Stellenweise finden wir hier noch gallertige Grundsubstanz, daneben Stellen, wo sie schon verflüssigt ist, und an ihre Statt feinkörnige und feinfädige Schleimmassen treten, in welche die sternförmigen und spindelförmigen anatomosierenden Zellen eingelagert sind. Nach aussen treten kleine Hohlräume auf, welche das restierende Gewebe auseinanderdrängen. Mit zu-

nehmender Ausdehnung der Räume werden die Gewebsbrücken schmaler und stellen dann oberhalb und unterhalb des Gefässkomplexes (vergl. Fig. 5), hier die Amnionscheide intensiv vorbuchend, ein reichverzweigtes, auf Querschnitten vielfach durchbrochenes weitmaschiges Netzwerk dar. Auf Querschnitten scheinen dann vielfach verästelte Gewebsstränge frei in der Cystenhöhle zu liegen. Was den Bau der Gewebsbalken betrifft, so haben die breiteren schleimig degenerierte Grundsubstanz, an deren Stelle wieder Lücken treten, so dass sie wieder in schmälere Septen geteilt werden. Ihre Zellen sind meist noch sternförmig, zuweilen rund oder spindelförmig. Die dünneren Gewebsbalken sind der Hauptsache nach nur noch zusammengesetzt aus den fibrillären Elementen und den Zellen der Whartonschen Sulze, welche hier meist Spindelform haben. Zuweilen liegen ihre spindelförmigen Zellkerne mehrere in einer Reihe ganz am Rande des Gewebsbalkens und bedingen dann eine scharfe Konturierung desselben, so dass Ähnlichkeit mit einer endothelialen Auskleidung besteht. In den Maschenräumen liegen vielfach Klumpen feinkörniger Schleimmassen. Die Cystenwandung wird aussen bekleidet von dem einschichtigen, stellenweise auch mehrschichtigen Pflasterepithel des Amnion. Darunter folgt eine Schichte des subamniotischen Bindegewebes mit faseriger, der Oberfläche parallel verlaufender dichter Grundsubstanz, in die meist spindelförmige, zuweilen runde Zellkerne eingelagert sind. Von dieser Schichte spaltet sich ab ein mit der Peripherie parallel verlaufendes, durch schräge Züge untereinander verbundenes, vielfach anastomosierendes Balkensystem mit meist spindelförmigen Zellen, an den Teilungsstellen finden wir oft die sternförmig verästelten Zellen erhalten. Diese Gewebsbalken sind am schönsten ausgebildet da, wo das Amnion den Gefässen, der Vene und der zweiten Arterie, dicht anlag, und gehen hier in die perivaskulären Zellreihen über, und man hat den Eindruck, als ob sie lediglich durch Abtrennung des Amnion von den Gefässen entstanden sind. An den übrigen Stellen gehen sie in das weite Maschenwerk über und verlieren sich in den Hohlräumen.

Ein Querschnitt aus dem dritten Stück (Fig. 4) zeigt die vollendete Cystenbildung. Makroskopisch erkennt man die Wandung, welche stark gefaltet ist, aussen scharf begrenzt aus einer dünnen Schichte feinster Fasern bestehen. Am unteren Rande ist die zweite Arterie a 2 mit der Wandung fest verbunden, senkrecht

darüber folgt der Querschnitt der ersten Arterie a 1 und Vene V, welche frei in die Cystenhöhle hineinragen. Alle drei Gefässe sind durch fein durchbrochenes Gewebe miteinander verbunden. Vom oberen Rande der Vene ziehen feine Fasern zur gegenüberliegenden Cystenwand.

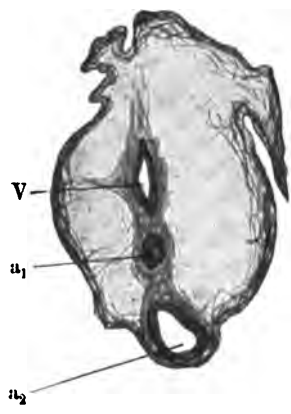

Fig. 4.

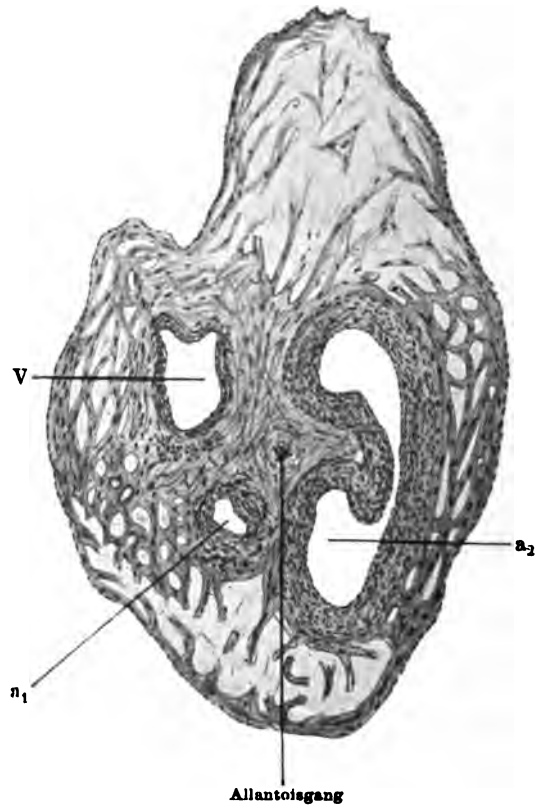

Fig. 5.

Das mikroskopische Bild zeigt die Cystenwandungen bestehend aus dem Amnionepithel mit einer daruntergelegenen dünnen Faserschichte des subamniotischen Bindegewebes und einer stellenweise breitern oder schmälern Zone des oben beschriebenen weitmaschigen Gewebenetzes, deren abgerissene Fortsätze frei in die Cystenhöhle hineinragen. Die Gefässe hängen zusammen durch die aufgelockerte, aber in Kontinuität erhaltene perivaskuläre Gewebsschicht, deren abgerissene Fortsätze ebenfalls frei

in die Cystenhöhle hineinragen und nur an den früher erwähnten Stellen noch die Cystenwand erreichen.

Wir sehen also an den drei Schnitten, wie die ursprünglich kleinen Gewebslücken mit zunehmender Ausdehnung der Circumferenz der Cyste gegen die Mitte derselben immer grösser, die restierenden Gewebsbalken gleichzeitig feiner werden, bis letztere endlich infolge der zu starken Dehnung reissen, und dadurch ein einheitlicher Hohlraum hergestellt ist. Dieselben mikroskopischen Verhältnisse finden wir auch an den andern kleinen Cysten, nur dass hier der Prozess beschränkt bleibt auf die Bildung kleiner Maschenräume.

Sehen wir uns daraufhin in der Literatur um nach den Cysten, oder allgemein nach den tumorartigen Bildungen in und am Nabelstrange, so finden wir, dass dieselben seltene Befunde darstellen.

Diese tumorartigen Bildungen können sein: wirkliche solide Gewebsneubildungen, Hämatome und Cysten.

Über einen Fall von solidem Tumor der Nabelschnur berichtet Kaufmann.[1]) Derselbe, von 6 cm Höhe und 16 cm Umfang, sass dem Nabelring auf, war am Übergang der Whartonschen Sulze in das Unterhautzellgewebe entstanden und von hier aus in die amniotische Scheide des Nabelstranges vorgewachsen. Mikroskopisch stellte er sich dar als ein Myxosarcoma teleangiectodes. Es ist dies der einzige in der Literatur bekannte Fall von solidem Nabelschnurtumor.

Verhältnismässig häufig kommen Hämatome der Nabelschnur vor und sind u. a. beschrieben von Couvelaire[2]), Stocker[3]), Westphalen[4]), Wiere[5]), Baumann[6]) und Woltersdorff[7]). Sie entstehen durch Gefässzerreissung infolge eines Traumas oder infolge von chronischer Gefässwanderkrankung, oder sie haben nur makroskopisch das Bild eines Hämatoms vorgetäuscht und sich bei der mikroskopischen Untersuchung als Varixbildung der Nabelschnurvene herausgestellt.

Weit seltener finden sich Beschreibungen über Cystenbildungen des Nabelstranges.

---

[1]) Kaufmann, Virchows Archiv, Bd. 121.
[2]) Couvelaire, Monatsschr. f. Geb. u. Gyn., Bd. 16.
[3]) Stocker, Korresp.-Bl. f. Schweizer Ärzte, 1884.
[4]) Westphalen, Zentralbl. f. G., 1902.
[5]) Wiere, Kieler In.-Diss.
[6]) Baumann, Berl. In.-Diss., 1890.
[7]) Woltersdorf, Hallenser In.-Diss., 1895.

Bevor ich auf dieselben eingehe, möchte ich den Bau des Nabelstranges, soweit er für die Cystenbildung von Bedeutung ist, kurz erwähnen. (Vergl. hierzu Stutz.[1]) Der reife Nabelstrang besteht aus den Umbilikalgefässen, einer Vene und zwei Arterien, der sie umgebenden Whartonschen Sulze, der Amnionscheide, den Überresten des Dotterganges und der Allantois.

Die Whartonsche Sulze kann in verschiedener Menge vorhanden sein, und je nachdem bekommt der Nabelstrang ein mehr regides, oder mehr ödematöses Aussehen. Zirkumskripte kleinere Anhäufungen, auch falsche Knoten genannt, sind nicht selten, und sind auch bedeutende Anhäufungen bis zu 3 cm Dicke, aber in diffuser Weise gegen die Insertion an der Plazenta zu beobachtet.

Die Whartonsche Sulze besteht teils aus einem weichen gallertigen, teils aus einem festeren, mehr fibrösen Bindegewebe. Dieses festere Gewebe zeigt nach Kölliker (l. c. Stutz) eine ziemlich konstante Verteilung im Nabelstrange. Es bildet erstens eine dünne oberflächliche Lage unter dem Amnionepithel, die subamniotische Schichte, zweitens eine Scheide um jedes Gefäss, die perivaskuläre Schichte, drittens eine Art Zentralstrang, welcher mit drei Ausläufern zwischen den Gefässen gegen die Oberfläche hin sich erstreckt. Diese Anordnung ist zum Teil sehr hübsch ausgeprägt auf Querschnitt (Fig. 3). Zwischen diesen drei festeren Gewebspartien liegen die weicheren, ohne scharfe Grenze ineinander übergehend.

Die Whartonsche Sulze besteht in ihren weichen Teilen aus einem Netzwerk von weichen Fasern und dazwischen befindlicher gallertiger Substanz. Die Fasern sind stärkere oder schwächere Züge von Fibrillen, welche netzförmig sich vereinen und Maschen verschiedener Grösse bilden, in welchen eine weiche, schleimartige, helle Substanz enthalten ist. In den festeren Teilen sind die Maschen enger, die Bündel stärker, weniger Zwischensubstanz. Darin liegen sternförmige oder spindelförmige, zum Teil runde Zellen. Virchow hält die Whartonsche Sulze für Schleimgewebe, Kölliker hält sie für unreifes embryonales Bindegewebe. Das Gewebe der Whartonschen Sulze von frühen Nabelschnüren zeichnet sich aus durch grösseren Zellreichtum und weniger deut-

[1]) Stutz, Arch. f. G., Bd. 13.

liche Fibrillen. Aussen umschlossen ist die Whartonsche Sulze vom Amnionepithel.

Was das Verhalten der Allantois und des Dotterganges in der Nabelschnur betrifft, so ergeben sich aus den Untersuchungen von Ahlfeld[1]), Ruge[2]) und Thomas[3]) folgende charakteristischen und für die Differentialdiagnose beider Gebilde wichtigen Merkmale.

Der Dottergang stellt sich auf Querschnitten dar als ein kleines, rundes oder ovales Gebilde aus einem Haufen epithelialer Zellen. Schon in frühester Zeit, fünfte Woche, also zu einer Zeit, wo der Allantoiskanal noch weit offen angetroffen wird, ist er ein solider Strang, und nur selten ist bei starker Vergrösserung noch ein Lumen zu erkennen. Dicht daneben oder etwas weiter entfernt finden sich in den meisten Fällen noch Querschnitte ähnlicher Zellhaufen, bis 3, selten mehr. Diese können gleichfalls wieder Querschnitte des Dotterstranges repräsentieren bei geschlängeltem Verlaufe desselben, oder sie sind durch den Blutgehalt als Querschnitte von Dottergangkapillaren zu erkennen. Bisweilen ist eine Unterscheidung zwischen Dottergang und obliteriertem Dottergefäss nicht möglich und auch ohne Bedeutung. Der Dottergang übertrifft gewöhnlich das Gefäss an Dicke, persistiert aber nicht so häufig wie das Gefäss. Unter 35 Nabelschnüren fand Thomas den Dottergang 16 mal. Davon 5 mal bei neun 3—4 monatlichen Föten, 8 mal bei zwölf 5 monatlichen Föten, 3 mal bei dreizehn 6—7 monatlichen Föten. Ruge fand Persistenz der Dottergefässe 7 mal, davon 4 mal bei Aborten und 3 mal in reifen Nabelschnüren. Ist der Dottergang erhalten, so findet er sich nur streckenweise in der Nabelschnur und fehlt in den übrigen Partien völlig. Je jünger der Fötus, desto häufiger ist er nachweisbar, im Laufe der Entwicklung schwindet er mit den Gefässen immer mehr und ist in Nabelschnüren reifer Früchte nur selten nachweisbar.

Ein Querschnitt des Dotterganges an sich ist von dem der Allantois, wenn sie nicht mehr als offener Kanal erhalten ist, nicht zu unterscheiden. Jedoch das Zusammenliegen mit mehreren, eventuell der Nachweis roter Blutkörperchen im Lumen und vor allem die Lage sichert in zweifelhaften Fällen die Diagnose.

[1]) Ahlfeld, Arch. f. G., Bd. 10 u. 11.
[2]) Ruge, Zeitschr. f. G., Bd. 1.
[3]) Thomass, Berl. In.-Diss., 1900.

Die Lage des Dotterganges ist stets eine mehr oberflächliche. Die typische Stelle ist nach den genannten Autoren die Umgebung der rechten Arterie, besonders der zwischen der rechten Arterie und dem rechten Rande gelegene Teil des Querschnittes. Die nächst häufigste Lage ist in der Mitte zwischen rechter Arterie und Vene. Die Lage der Dotterganggefässe ist weniger konstant, meist ist sie auch eine periphere, kann aber auch mehr zentral sein.

Der Allantoisgang stellt sich in reifen Nabelschnüren auf Querschnitten dar als ein runder, deutlicher Zellhaufen mit konzentrisch zwiebelförmiger Anordnung der Zellen, zuweilen ist noch ein Lumen zu erkennen. Er ist von konzentrisch angeordneten Gewebszügen der Whartonschen Sulze umschlossen, welche nach beiden Arterien hin ausstrahlen und diese umfassen. Seine Lage zu den Arterien ist eine konstante. In der Nähe des Nabels liegt er ausserhalb des Gefässdreiecks, von beiden Arterien gleichweit entfernt, also auf einer Geraden, welche senkrecht durch die Mitte der Verbindungsstrecke beider Arterien geht. Im weiteren Verlaufe des Stranges rückt er auf dieser gedachten Geraden zentralwärts vor, kommt zunächst zwischen die auseinanderweichenden Arterien zu liegen und nimmt dann seinen ziemlich konstanten Sitz innerhalb des von den drei Gefässquerschnitten gebildeten Dreiecks ein. Im Gegensatz zum Dottergang ist die Allantois auch in der Nabelschnur reifer Früchte fast immer nachweisbar. In Nabelschnüren junger Föten bis zur 8. Woche ist die Allantois im Gegensatz zum Dottergang nicht selten als deutlicher, offener Kanal erhalten und ist dann ausgekleidet mit einer ein-, stellenweise mehrschichtigen Lage von deutlich begrenzten kubischen oder kurz zylindrischen Zellen. Der Inhalt besteht aus heller, klarer Flüssigkeit oder einer strukturlosen, schleimartigen Masse. Von der 8. Woche an ist er dann als obliterierter Strang, ausnahmsweise als lumenhaltiger Kanal zu finden. Unter abnormen Verhältnissen sollen noch Hohlräume persistieren, die auf den Dottergang zurückgeführt werden. Diese dürften sich von den obigen, abgesehen von ihrer Lage und von ihrem Vorkommen in Verbindung mit Dottergefässen nach den genannten Autoren noch unterscheiden durch die Zeichen der regressiven Metamorphose, die in ihren Wandepithelien und in ihrem Inhalt auftritt, welch letzterer aus fettig degenerierten Epithelien, Fettdetritus und Kalkmasse besteht.

Betrachten wir mit Hilfe dieser Angaben Schnitte von Nabelschnüren von 2—3 Monate alten Föten, so sehen wir, dass man meist eine Differentialdiagnose zwischen Allantois und Dottergang stellen kann, doch auch in anderen Fällen ohne Serienschnitte eine solche recht zweifelhaft ist.

Fig. 6 stellt einen Querschnitt einer zwei Monate alten Nabelschnur dar. Die Gefässquerschnitte liegen nicht in einem Dreieck, sondern in einer Reihe. Zwischen beiden Arterien befindet sich ein länglicher Hohlraum, der mit einem einschichtigen kubischen Epithel ausgekleidet ist. Das Gewebe der Whartonschen Sulze

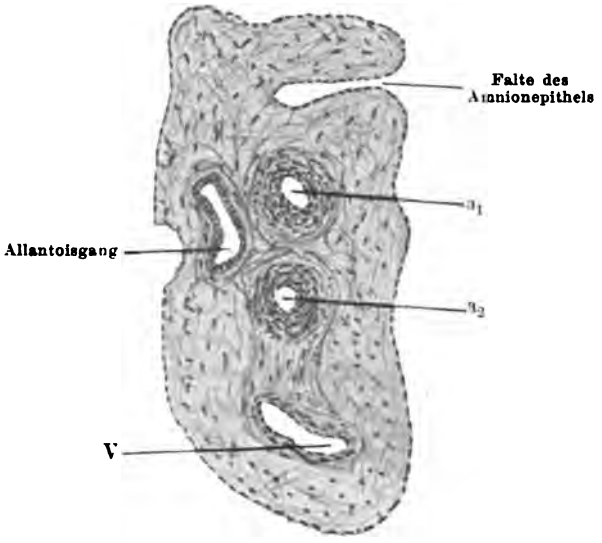

Fig. 6.

ist konzentrisch um ihn angeordnet und geht mit seinen Zügen in die perivaskulären Schichten der Whartonschen Sulze über. Von anderen Gebilden ist nichts zu erkennen, und muss dieses vorliegende nach Lage und Beschaffenheit als Allantoisgang bezeichnet werden. An einer Stelle des Querschnitts bemerkt man eine tiefe Faltenbildung des Amnionepithels.

Fig. 7 ist der Querschnitt einer $2^1/_2$ Monate alten Nabelschnur. Zwischen Vene und Arterie 2 noch innerhalb des Gefässdreieckes liegt ein kleiner, mit einem einschichtigen kurz zylindrischen Epithel ausgekleideter Hohlraum. Der an einer Seite desselben liegende Zellhaufen ist dadurch bedingt, dass hier die Wand eine

kurze Strecke in Längsrichtung getroffen ist. Ausserhalb des Gefässdreieckes, ziemlich gleichweit von beiden Arterien entfernt, liegt ein zweites Gebilde, bestehend aus einem Haufen grosser kubischer, aussen abgeplatteter Zellen. In der Mitte ist noch ein kleines Lumen erhalten. Dicht daneben ist ein zweiter kleiner, von einer Zellage umschlossener Kanal. Die Lage, sowie der Umstand, dass noch ein erhebliches Lumen mit der charakteristischen Zellauskleidung vorhanden ist, lassen das erste Ge-

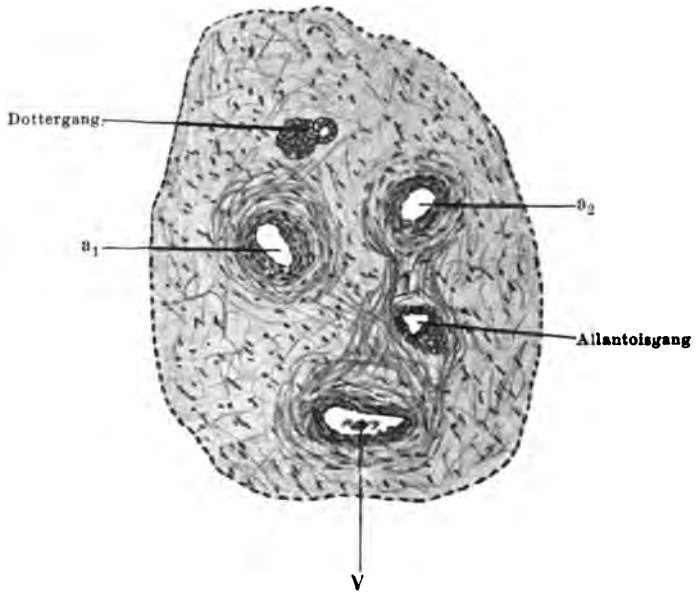

Fig. 7.

bilde als Allantoisgang deuten, wodurch von selbst das zweite als Dottergang mit Gefäss aufgefasst werden muss, dem es ihrem Bau nach völlig entspricht. Die Lage ist insofern charakteristisch, als der Zellhaufen ausserhalb des Gefässdreieckes liegt, weicht aber von der typischen dadurch ab, dass er von beiden Arterien gleichweit entfernt liegt, während die typische Stelle die ist, zwischen Arterie und gleichseitigem Rande des Querschnittes.

Fig. 8 stellt einen Querschnitt einer drei Monate alten Nabelschnur dar. Ausserhalb des Gefässdreieckes von beiden Arterien gleichweit entfernt, liegt der Querschnitt eines obliterierten

Stranges d. Derselbe besteht in der Mitte aus grossen kubischen Zellen, aussen aus abgeplatteten. Um diesen Zellhaufen ist das festere Gewebe der Whartonschen Sulze in konzentrischen Reihen angeordnet, diese Gewebszüge strahlen zwischen die Arterien aus und gehen in die perivaskulären Schichten über. Ist dieses Gebilde nun als Allantois oder Dottergang aufzufassen? Für den Dottergang spricht der Umstand, dass das Gebilde aus ganz gleichen Zellen zusammengesetzt ist, wie das in Fig. 7 als Dottergang erkannte Gebilde, ferner, dass die Lage dieselbe ist, wie die in Fig. 7, welch letzteres Moment an Bedeutung verliert, weil dieselbe, wie oben erwähnt, nicht die gewöhnliche typische ist, endlich, dass im Vergleich zu den beiden obigen Befunden der Allantoisgang wohl noch ein Lumen aufweisen sollte. Für die Allantois spricht der Zusammenhang der den Zellhaufen umgebenden Gewebszüge mit den perivaskulären, was für die Allantois ganz charakteristisch ist. Sein Verhältnis zu den Gefässen stimmt insofern nicht mit dem für die Allantois bekannten, als der Schnitt aus dem plazentaren Ende stammt, und demnach die Allantois innerhalb des Gefässdreieckes liegen sollte. Ich möchte daher die Entscheidung, ob wir es hier mit dem Allantois- oder Dottergang zu tun haben, offen lassen.

Die ganz kleinen, mehr im Zentrum des Querschnittes liegenden Lumina sind deutlich Querschnitte von Kapillaren. Ähnlich wie in Fig. 6 werden längliche verzweigte Gänge durch Faltenbildung des Amnion von der Oberfläche her vorgetäuscht.

Von welchen Teilen der Nabelschnur können nun Cystenbildungen ausgehen?

Bei dieser Frage trennen wir zweckmässig die echten mit Epithel ausgekleideten Cysten und die sog. unechten oder scheinbaren Cysten.

Die ersteren können ihren Ausgang nehmen von der Allantois oder vom Dottergang.

Allantoisgangcysten finde ich in der Literatur nur an zwei Stellen erwähnt.

Ahlfeld[1]) schreibt in seiner Abhandlung über das Verhältnis der Allantois zur Nabelschnur folgendes: „Ein Lumen ist gewöhnlich in der Mitte des Allantoispunktes nicht zu sehen. Doch findet man hiervon viele Ausnahmen. Ich habe Quer-

[1]) Ahlfeld, Arch. f. G., Bd. 10.

schnitte am Plazentarende angetroffen, in denen das Lumen des Allantoiskanales ebensogross oder noch grösser als das der Arterien war. Es fand sich dies in Nabelschnüren von 4—5 Monate alten Föten. Bei der genaueren mikroskopischen Unter-

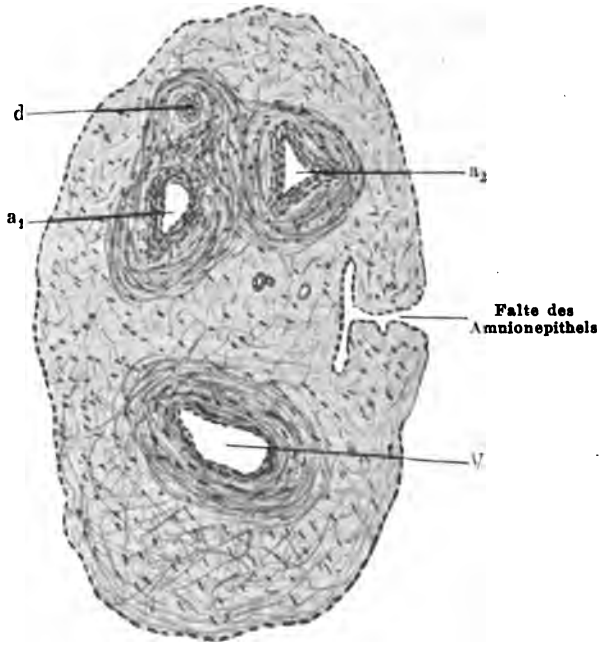

Fig. 8.

suchung dieser Fälle war ein Epithel auf der Innenfläche nicht mehr zu finden. Stand der Allantoiskanal offen, so war er nicht selten durch eine strukturlose Masse ausgefüllt, die an nicht gefärbten Präparaten eine gelbe oder grünlich-gelbe Farbe hatte und die man am ehesten als gefärbte Schleimmassen auffassen möchte. Es liegt der Gedanke nahe, dass man es hier mit den Exkreten des Darmes und der Nieren zu tun habe, die von der Kloake aus die Allantois füllten." Und an einer späteren Stelle spricht er von diesem Befund: „Bisweilen bleibt der Allantoiskanal besonders streckenweise geöffnet, so dass man von Allantoiscysten reden könnte."

Ausser Ahlfeld hat Ruge[1]) cystische Bildungen der Allantois in der Nabelschnur $4^1/_2$—5monatlicher Föten beobachtet.

[1]) Ruge, Zeitschr. f. Geb. u. Gyn., Bd. 1.

So fand er in einer Nabelschnur dicht an der Plazenta zwischen den beiden Arteriae umbilicales einen cystischen länglichen Raum, der eine glatte Wand zeigte, und der mit heller klarer Flüssigkeit gefüllt und mit ringförmigen Bindegewebszügen von nicht erheblicher Stärke eingeschlossen war. In anderen Nabelschnüren fand er den Allantoiskanal als cystischen Hohlraum, der mit schönen kurzen Zylinderepithel ausgekleidet war. Statt eines Lumens waren auf einzelnen Querschnitten mehrere Lumina vorhanden, die Ruge für von der Allantois ausgehende, blasige Auswüchse hält.

Über cystische Bildungen am Nabelstrang, welche vom Dottergang ihren Ausgang nehmen, machte ebenfalls Ruge einige wenige Beobachtungen. Bei seinen Untersuchungen über die Persistenz des Dotterganges (l. c. Ruge) fand er als Residuen desselben in manchen Nabelschnüren von 7monatlichen Früchten bis stecknadelkopfgrosse Cysten, in der Peripherie dicht unter der Scheide gelegen, manche mit kurzem Zylinderepithel ausgekleidet, die mit ziemlich starken Bindegewebszügen umgeben waren. Das Lumen war ausgefüllt mit Epithelien, die sich zum Teil im Zustande fettiger Degeneration befanden, ferner mit Detritus- und Kalkmasse.

Dass diese Hohlraumbildungen der Allantois und des Dotterganges schon zu den Cysten zu rechnen sind, wird von Wegener[1]) bestritten. Ich möchte sie mit Ehrendorfer[2]) als solche ansprechen aus folgenden Gründen. Die Hohlräume des Allantoisganges sowie besonders die des Dotterganges sind beobachtet zu einer Zeit, wo beide Gebilde normalerweise nur noch als solider Strang, die Allantois höchstens noch mit kleinem Lumen vorhanden sind. Die Hohlräume sind nur auf kurze Strecken erhalten, daneben findet sich der übrige Teil der Allantois als obliterierter Strang, und vom Dottergang ist ausser diesen Cysten nichts nachweisbar. Sie scheinen durch Retention von Inhaltsmasse entstanden zu sein.

Demnach sind die echten Cysten der Nabelschnur seltene Gebilde, und speziell sind die von der Allantois ausgehenden schon äusserlich an der Nabelschnur als Cysten erkennbaren Gebilde gar nicht beobachtet; es ist daher ganz unberechtigt,

---

[1]) Wegener, In.-Diss. Erlangen 1898.

[2]) Ehrendorfer, Cysten der menschlichen Nachgeburt, Wien 1898.

Cysten im Bereich des Nabelstranges ohne weiteres für Überreste der Allantois anzusehen, wozu man früher (vergl. Winckler, Archiv f. G. Bd. 1) offenbar sehr geneigt schien.

Zu den echten Cysten der Nabelschnur muss auch ein bis jetzt einzig dastehender, von Budin[1]) beschriebener Fall gerechnet werden. Ungefähr 20 cm vom Nabel entfernt, sass auf dem Nabelstrang ein stark faustgrosser Tumor. Im Innern konnte man 3 Hohlräume unterscheiden, von denen einer mit Blutgerinnsel, ein zweiter mit klarer fadenziehender, der dritte mit Vernix caseosa ähnlicher Masse angefüllt war. Mikroskopisch fanden sich als Auskleidung epidermisähnliche Partien mit Haaren, Talgdrüsen, dann kelchförmige Zellen mit tubulösen Drüsen und Zylinderzellen mit Flimmerhaaren. In den soliden Zwischenwänden waren eingelagert glatte Muskelfasern, Gefässe, Nerven, Knorpelinseln und Knochenbalken. Budin reiht diesen Tumor mit Recht ein in die Kategorie der Teratoide. Über das Verhältnis der Allantois zum Tumor ist nichts ausgesagt, irgendwelche Störungen bei der Geburt verursachte er nicht.

Im Verhältnis zu den echten Cysten der Nabelschnur kommen die sog. unechten Cysten derselben häufiger zur Beobachtung.

Diese nehmen ihren Ausgang 1. von der Whartonschen Sulze und 2. ist ein solcher vom Amnion als möglich anzunehmen. Letztere könnten entstehen durch Faltenbildung und Verklebung von Amnionfalten, analog den von Ahlfeld an der Plazenta beobachteten Amnioncysten, sind jedoch in Wirklichkeit nicht beobachtet. Die Möglichkeit derartiger Cystenbildung sehen wir sehr schön in den Querschnitten, Fig. 6 und 8.

Die Cysten der Whartonschen Sulze können entstehen 1. aus Hämatomen derselben mit folgender Verflüssigung, analog den in den anderen Organen, speziell auch in der Plazenta beobachteten, durch Erweichung von Hämatomen hervorgegangenen cystischen Bildungen. Solche sind im Bereiche des Nabelstranges noch nicht beschrieben. 2. entstehen sie, allgemein ausgedrückt, durch Verflüssigung der Whartonschen Sulze. Zu dieser Art von Cysten sind alle bis jetzt bekannten Fälle von unechten Cystenbildungen, sowie die von mir beschriebenen Nabelschnurcysten zu rechnen. Sie sind in der Literatur öfters erwähnt, doch nie genauer mikroskopisch beschrieben.

---

[1]) Budin, Arch. de Tocologie, Bd. 15.

Ruysch (l. c. Scanzoni[1]) beobachtete einen Nabelstrang, welcher so viele Cysten enthielt, dass er ganz aus einer Verkettung von mit Flüssigkeit gefüllten Bläschen zu bestehen schien, und Scanzoni erwähnt, dass er kleine erbsen- bis bohnengrosse Cysten öfters gesehen habe.

Heyfelder (l. c. Ehrendorfer)[2]) beschreibt eine dicke, saftige Nabelschnur, die an ihrem plazentaren Ende mit vielen Hydatiden besetzt war, und ebenso berichtet Allan Sym (l. c. Ehrendorfer) über eine sulzreiche, dicke Nabelschnur, die in ihrem ganzen Verlaufe mit kleinen Cysten bedeckt war.

Wir finden ferner solche kleine Cystenbildungen öfters erwähnt, so bei Schauta[3]), Dohrn[4]), Thoma.[5])

Einen interessanten Fall einer kleinen unechten Nabelschnurcyste beschreibt Ritter[6]), der dadurch merkwürdig ist, dass die betreffende Anomalie bei einem ca. 20 Tage alten Föten beobachtet wurde.

Es findet sich eine dünnwandige Blase an derselben Stelle des Embryo, an welcher die Nabelschnur angeheftet ist. Die Blase läuft in einen kleinen Stumpf aus, und Verfasser hält das ganze Gebilde für die abgerissene Nabelschnur. Die Wand der Blase lässt eine feine, netzartige Struktur erkennen. Die mikroskopische Untersuchung zeigt, dass ihre Wand aus Nabelschnurgewebe, und der Stumpf aus fest zusammengedrehten Bindegewebszügen besteht. Der Hohlraum der Blase ist vielfach von Fäden und losgerissenen Wandelementen durchzogen. Die Nabelschnur ist hier offenbar stark torquiert und zerrissen worden. Verfasser lässt diese Cyste entstehen durch Verflüssigung der Whartonschen Sulze infolge postmortaler Veränderungen nach Nabelschnurtorsion. Ich werde auf diesen letzten Punkt weiter unten noch zu sprechen kommen. Einen diesem ähnlichen Fall beschreibt nach Ritter Ledeganck in Presse méd. 23. 1871 bei einer ca. 45 Tage alten Frucht.

Weit seltener als diese kleinen kommen unechte Cysten von grösserer Ausdehnung zur Beobachtung und finde ich solche bis hühnereigrosse Cysten nur zweimal in der Literatur angeführt,

[1]) Scanzoni, Lehrb. d. Geburtsh.
[2]) Ehrendorfer, Cysten der menschlichen Nachgeburt, Wien 1893.
[3]) Schauta, Arch. f. G., Bd. 17.
[4]) Dohrn, Arch. f. G., Bd. 18 und Monatsschr. f. Gyn., Bd. 18.
[5]) Thoma, Arch. f. G., Bd. 61.
[6]) Ritter, In.-Diss. Berlin 1901.

Scanzoni schreibt, dass er Cysten der Nabelschnur bis Hühnereigrösse gesehen habe. Sie sitzen nach ihm immer in dem Nabelschnurgewebe und bilden vollkommen abgeschlossene, mit einer deutlichen Cystenmembran versehene Räume, über deren Entstehungsweise er kein bestimmtes Urteil abgeben kann. Er räumt diesen Cysten ausdrücklich eine Sonderstellung ein gegenüber den öfter beobachteten Anhäufungen Whartonscher Sulze. Meiner Meinung nach dürfte es sich wohl bei diesen Cysten Scanzonis gleichfalls um solche handeln, hervorgegangen aus Verflüssigung Whartonscher Sulze, und dürfte wohl die Annahme einer deutlichen Cystenmembran auf Täuschung beruhen.

Ferner beschreibt Seuvre 1874 (l. c. Budin) eine grössere Nabelschnurcyste. Dieselbe sass auf der Nabelschnur ca. 8 cm vom Nabel entfernt, war hühnereigross und mässig angefüllt mit einer gelblichen, zähklebrigen Flüssigkeit. Die Nabelschnurvene durchquerte den cystischen Hohlraum und war umgeben von einer klebrigen, kolloiden, gelblichen Masse (von der Art der Whartonschen Sulze). Der ganzen Beschreibung nach müssen wir diese Cyste ebenfalls zu den unechten rechnen.

Was nun die Lokalisation dieser Cysten an der Nabelschnur betrifft, so scheint eine Prädilektionsstelle nicht zu bestehen. Die kleinen Cystenbildungen treten meist multipel auf und sind dann über den ganzen Nabelstrang zerstreut. Die an strikturierten Nabelsträngen vorkommenden Cysten liegen entsprechend den Strikturen näher am fötalen Ende. Sonst scheint eine Bevorzugung des Sitzes am plazentaren oder fötalen Ende nicht vorzuliegen. Bei der Frage nach dem Sitze innerhalb der Whartonschen Sulze ist in Betracht zu ziehen eine Entstehung in der peripheren subamniotischen und perivaskulären Schichte oder in der zwischen beiden gelegenen weicheren Schichte der Whartonschen Sulze. Auf eine Möglichkeit der Entstehung in der subamniotischen Schichte hat Winckler hingewiesen analog den von ihm in der Plazenta beschriebenen subamniotischen Cysten. Über eine Entstehung in der perivaskulären Schichte ist nichts bekannt.

Nach unserem Falle zu schliessen, ist die Entstehung der unechten Cystenbildung zu legen in die weichen Partien der Whartonschen Sulze zwischen der subamniotischen und perivaskulären Schichte.

Die Frage nach der Entstehung der unechten Cysten führt uns zunächst zur Frage der Ernährung der Nabelschnur. Gefässkapillaren, sowie Vasa vasorum und Lymphgefässe fehlen bekanntlich in der Nabelschnur. Virchow, Winckler, Kölliker (l. c. Stutz[1]) nehmen ein anastomosierendes Saftkanalsystem an, ebenso hat Köster[2]) ein interzelluläres Netzwerk von Gängen in der Whartonschen Sulze beschrieben, welche nach der Oberfläche der Nabelschnur zu in engere, den von Recklinghausenschen Saftkanälen analoge Räume übergehen sollen. Renault (l. c. Virch.-Hirsch, J. B.) leugnet die Existenz solcher Kanäle, und man nimmt heute an (Stöhr[3])), dass die Ernährungsflüssigkeit bei dem gallertigen Bindegewebe sich in der Grundsubstanz und zwar durch die ganze Masse derselben diffus bewegt, also ein eigentliches Kanalsystem nicht besteht. Die Herkunft der Ernährungsflüssigkeit ist ebenfalls noch zweifelhaft. Nach Virchow stammt sie teils aus den Nabelschnurgefässen, teils aus dem Fruchtwasser.

Vielleicht wäre auf experimentellem Wege an Tieren durch Injektion von Farbstofflösungen (indigschwefels. Natrium) ein Einblick in die Verhältnisse zu bekommen. Man müsste den Farbstoff in den einen Fällen in den Fruchtsack, in den anderen direkt durch den Uterus hindurch in den Föten subkutan injizieren und dann den Farbstoff in dem Nabelschnurgewebe nachzuweisen versuchen.

Worin besteht nun das Wesen der unechten Cystenbildung?

Auf Grund der Befunde an unseren Cysten, glaube ich, können wir sagen, dass es sich bei den unechten Cystenbildungen der Hauptsache nach handelt um schleimige Degeneration mit folgender Verflüssigung der gallertigen Grundsubstanz, wozu jedoch wohl noch hinzutreten muss eine der Grösse der Cyste entsprechende Zufuhr von Flüssigkeit aus der Umgebung, wodurch eben die Ausdehnung der Cyste bedingt wird, während die zelligen Elemente und die Fasern der Whartonschen Sulze im ganzen erhalten bleiben. Jedenfalls findet nur ein geringer Schwund derselben statt, der für die Cystenbildung ohne wesentliche Bedeutung sein dürfte.

---

[1]) Stutz, Arch. f. G., Bd. 13.

[2]) Koester, Virchow-Hirsch, Jahresber. 1871.

[3]) Stöhr, Lehrb. d. Histologie.

Es sind die hühnereigrossen Cysten nichts anderes als eine enorme Steigerung der Verhältnisse, wie wir sie in den kleinen bohnengrossen Cysten vorfinden. Die allerersten Anfänge derselben sind wohl in den leichten Ernährungsstörungen zu suchen, welche wir sehr häufig in normalen Nabelschnüren sehen. Dieselben beruhen darin, dass an manchen Stellen die gallertige Grundsubstanz schleimig degeneriert, sich verflüssigt und kleine Lücken entstehen.

Ehrendorfer führt die Entstehung der Cysten zurück auf eine ungewöhnliche und ausgedehnte Wucherung der bindegewebigen Lamelle der Allantois. Es kommt dann, nach ihm, unter gewissen Umständen zu einer Verflüssigung dieser vermehrten gallertigen Grundsubstanz.

Eine primäre Wucherung des Gewebes der Whartonschen Sulze kann zweifellos in manchen Fällen bei den kleinen Cysten vorausgehen, und diese dann durch Verflüssigung der vermehrten gallertigen Grundsubstanz entstanden sein. In vielen Fällen von Anhäufung der Whartonschen Sulze jedoch mag es sich nicht um eine wirkliche Vermehrung des Gewebes handeln, sondern nur um eine seröse Durchtränkung und Aufquellung desselben.

Für die Bildung grösserer Cysten möchte ich eine vorausgegangene primäre, der Grösse der Cyste entsprechende Wucherung der Whartonschen Sulze nicht annehmen, da man in diesen Fällen eine enorme Wucherung derselben voraussetzen muss. Vermehrung der Whartonschen Sulze bis 3 cm Dicke ist zwar beobachtet, doch kommt dieselbe nur in diffuser Weise über den ganzen Nabelstrang oder einen grösseren Teil desselben verbreitet vor, und nicht in zirkumskripter Weise, wie sie die beschriebenen hühnereigrossen Cysten zur Voraussetzung haben müssten. Hier muss man meiner Meinung nach als eine wesentliche Ursache eine Flüssigkeitsansammlung aus der Umgebung annehmen.

Was nun die Ursache betrifft, welche zu Anhäufungen, Verflüssigung und Flüssigkeitsansammlung führt, so finden wir einige Erklärungen für diejenigen Cysten, welche an torquierten Nabelschnüren mit mazerierten Früchten gefunden werden. Man beobachtet häufig gerade an derartigen Nabelschnüren solche Cystenbildungen. Es handelt sich dabei nur um Cysten kleineren Kalibers, von Kirschkern- oder Bohnengrösse. Ruge[1]) hält sie

[1]) Ruge, Zeitschr. f. Geb. u. Gyn., Bd. 3.

für Gebilde, welche entstanden sind durch postmortale Einschmelzung der gallertigen Grundsubstanz und postmortale Diffusion seröser Massen aus dem Fruchtwasser. Dieser Ansicht stimmen bei Thoma[1]), Ritter[2]), indem sie als Vorstufen der Cystenbildung die Anhäufungen der Whartonschen Sulze ansprechen, welche plazentarwärts von der strikturierenden Torsion fast immer beobachtet werden. Sie entstehen dadurch, dass die Whartonsche Sulze durch die vielfachen Torsionen verschoben und vor ihnen hergedrängt wird. Diese Entstehungsweise ist plausibel bei den kleinern Cysten, indem man sich wohl vorstellen kann, dass sich das mazerierte Gewebe der Sulze durch Transsudation von Fruchtwasser durch das abgestorbene und daher leicht durchlässige Amnionepithel mit Flüssigkeit gleichsam wie ein Schwamm vollsaugt.

Dohrn[3]), der für eine intravitale Entstehung der Nabelschnurtorsionen eintritt, hält die bei Nabelschnurtorsion vorkommenden Cysten für Effekt der behinderten Zirkulation, welche durch Stenose der Gefässe zustande kommt, also durch Transsudation aus den Nabelschnurgefässen entstanden. Für diejenigen cystischen Bildungen, bei denen die Nabelschnur nicht die Erscheinungen der pathologischen Torsion und Strikturierung seiner Gefässe zeigt, wie also auch in unserem Falle, können wir nicht diese Momente als Erklärung heranziehen.

Da wären vielleicht als seltene, aber mögliche Entstehungsweise entzündliche Prozesse anzunehmen. Bondi[4]) fand bei einem syphilitischen Föten eine zellige Infiltration und seröse Durchtränkung der Gefässwände, und man könnte durch Fortschreiten des entzündlichen Prozesses auf die Whartonsche Sulze eine Cystenbildung wohl für denkbar halten. Man müsste dann in solchen Fällen Entzündungserscheinungen nachweisen können, die in unserem Falle ebenfalls fehlen.

Man muss also für die Mehrzahl der Cysten und in Anbetracht des fast immer multiplen Auftretens derselben an ein und derselben Nabelschnur, wie auch für unseren Fall, eine allgemeine Störung in der Ernährung als ursächliches Moment annehmen, in der Weise, dass es durch irgendwelche Ursachen zu einer Stau-

[1]) Thoma, Arch. f. G., Bd. 61.
[2]) Ritter, In.-Diss., Berlin 1901.
[3]) Dohrn, Monatsschr. f. G., Bd. 18.
[4]) Bondi, Arch. f. G., Bd. 69.

ung in der Saftströmung innerhalb der Whartonschen Sulze kommt und dadurch zur Flüssigkeitsansammlung und Cystenbildung. Die schleimige Degeneration der gallertigen Grundsubstanz ist vielleicht dann nicht das Primäre, sondern erst die Folge der Saftstauung.

Fassen wir die Momente noch einmal kurz zusammen, so beruht die Bildung der unechten Cysten der Nabelschnur in einer schleimigen Erweichung der gallertigen Grundsubstanz und in einer Flüssigkeitsansammlung in den Maschenräumen des Gewebes. Die Flüssigkeitsansammlung kann bedingt sein durch Transsudat aus dem Fruchtwasser, durch Stauungstranssudat aus den Nabelschnurgefässen, durch entzündliches Transsudat aus denselben, endlich durch Störungen der Saftströmung innerhalb der Whartonschen Sulze.

Die klinische Bedeutung dieser Nabelschnurcysten ist eine geringe. Die kleineren Cysten sind völlig bedeutungslos. Die grossen können für das intrauterine Leben des Fötus eventuell durch Kompression der durch die Cystenhöhle ziehenden Vene verhängnisvoll werden. Scanzoni (l. c.) hat diese bis hühnereigrossen Cysten nur an toten Früchten beobachtet und daher als Todesursache Kompression der Gefässe durch dieselben angenommen.

Es wäre interessant gewesen, zu erfahren, ob in unserem Falle eine tote oder lebende Frucht geboren wurde. Doch glaube ich, dass wir die Frage, ob die Cysten in unserem Falle durch Kompression der Gefässe für die Ernährung der Frucht von nachteiligem Einfluss gewesen sind, wohl verneinen können. Das Lumen der Vene ist im Verlaufe durch die Cystenhöhle in die Länge gezogen und seitlich abgeplattet. Derartige Gestaltsveränderungen des Lumens, welche wir bei völlig normalen Verhältnissen finden, gestatten keinen Schluss auf eine intravitale Behinderung oder Erschwerung des Durchflusses. Ferner fehlen irgendwelche Folgeerscheinungen einer stattgehabten Stenose. Die Arterien zeigen keine Spur von Kompression, der Unterschied in ihrem Lumen bedeutet nichts Besonderes und wird öfter beobachtet. Ich glaube, dass wir nach diesen Befunden an den Gefässen nicht berechtigt gewesen wären, für einen eventuellen Fruchttod eine intravitale Gefässkompression zu beschuldigen.

Dagegen kann zweifellos eine ernste Gefahr für den Föten bei Vorhandensein grösserer Cysten eintreten während des Geburts-

aktes. Sitzen die Cysten nahe am fötalen Ende des Nabelstranges, so können die Gefässe infolge des grossen Nabelschnurumfanges im Bereiche der Cysten besonders bei Beckenendlagen eine frühzeitige Kompression erleiden und zur Asphyxie des Kindes führen.

Von irgendwelch erheblichem Einfluss auf den Geburtsmechanismus sind sie wohl kaum.

Dem Geburtshelfer könnten grössere Cysten bei vorhandener Uterusruptur eventuell vorgefallene Darmschlingen vortäuschen.

Zum Schlusse sei es mir vergönnt, Herrn Prof. Dr. Schottländer für die gütige Überweisung der Arbeit und für das Interesse an derselben, sowie meinem Kollegen Herrn K. Kress für die Anfertigung der wohlgelungenen Zeichnungen meinen verbindlichsten Dank zu sagen. —

Aus der Frauenklinik der Universität Kiel.

Über den Sitz des Fruchtkuchens und die Bedeutung dieses Sitzes für die Geburt.

Von

Otto Hellmut Petersen.

Mit 51 Textabbildungen.

Die vorliegende Arbeit wurde im Jahre 1900 begonnen, in erster Linie, um einwandsfrei an einem grösseren Material festzustellen, wie oft und wie weit die Placenta in den Fundus hinaufreichte. Diese Frage wurde damals lebhaft erörtert in dem Streite über die Zweckmässigkeit des queren Fundalschnittes nach Fritsch. Aus äusseren Gründen wurde die Arbeit nicht veröffentlicht. In den letzten Jahren ist an die fortlaufende Reihe aus den Jahren 1900/1 eine Reihe von anderen Fällen angeschlossen worden, teils zur Ergänzung, teils weil die Nachgeburten oder der Geburtsverlauf in irgend einer Beziehung bemerkenswert erschienen. Die Untersuchungen stützen sich auf das von Holzapfel im Jahre 1898[1]) angegebene Verfahren der Aufblähung des Eisackes bald nach der Geburt.[2]) Den grössten Teil der verwandten Nachgeburten lieferte die Kieler Frauenklinik, ein kleiner Teil wurde aus der Stadt geschickt, einige Fälle sind der Praxis von Herrn Geheimrat Werth und Herrn Professor Holzapfel entnommen. Die Aufblähung der

[1]) Beitr. z. Geb. u. Gyn. Bd. I. S. 289.

[2]) Das Verfahren ist folgendes: Reinigen der Placenta von Blutklumpen, Besichtigung des Eihautrisses im Wasserbade, um seinen Verlauf zu ersehen und um zu erkennen, ob die Eihäute vollständig sind. Abschneiden der Nabelschnur, Durchstecken eines Dreikants durch Placenta und Nabelschnurrest, Umschnürung des Nabelschnurrestes, um den Dreikant festzuhalten. Verschluss des Eihautrisses mit Holzklammern in der Weise, dass die unteren Platten der Klammern dem Verlauf des Risses entsprechend aneinandergelegt werden; auf diese werden die Rissränder auf ½—1 cm übereinandergelegt, darauf kommen die oberen Holzplatten, die dann auf die unteren fest aufgeschraubt werden. Auffüllung des Eisackes mit Wasser im Wasserbade bis zu mässiger Spannung.

Eisäcke wurde zum grossen Teil von Herrn Dr. Wegener ausgeführt, der diese Arbeit früher übernommen hatte, sie aber aus Mangel an Zeit nicht vollenden konnte. Die Masse der Eihäute — Länge, Breite des Eisackes und der Placenta, Entfernung des Placentarrandes vom Funduskamm und der Eispitze — sind alle von Herrn Professor Holzapfel selbst genommen oder nachgemessen worden. In dieser Weise wurden 155 Nachgeburten bearbeitet, die geeignet erscheinen, über den Sitz und andere Verhältnisse des Fruchtkuchens weitere Aufschlüsse und Ergänzungen zu geben. Zur besseren Übersicht haben wir die Fragen, die wir zu lösen trachteten, in Gruppen geordnet und wollen diese abschnittweise durchgehen, und zwar wollen wir der Reihe nach betrachten:

I. Die Entfernung der Placenta vom Funduskamm.
II. Die Entfernung des unteren Placentarrandes von der Eispitze.
III. Die Tubeneckenplacenta.
IV. Die Placenta marginata.
V. Den Placentarsitz auf der Seitenfläche.
VI. Die mehrfache Schwangerschaft.
VII. Ungewöhnlich seltene Arten der Placentarentwicklung.

I. Die Entfernung der Placenta vom Funduskamm.

Unter Funduskamm verstehen wir eine Linie, welche frontal über die Mitte des Fundus verläuft und so die obere Grenze der vorderen und hinteren Uterushälfte darstellt Die Masse sind alle mit dem Tasterzirkel genommen. Bei der flachen Wölbung des Fundus decken diese sich annähernd mit den Bandmassen. Die Masse sind in Tafel I zusammengestellt, das Minuszeichen bedeutet das Übergreifen der Placenta über den Funduskamm von der vorderen auf die hintere Fläche oder umgekehrt. 134 Eisäcke wurden für diese Messungen verwertet, und zwar nur ausgetragene oder fast ausgetragene, weil bei Aborten die Zahlen ja im Verhältnis kleiner sind und die Untermischung dieser Zahlen mit denen bei ausgegetragener Schwangerschaft die Statistik fehlerhaft machen würde.

Der Funduskamm ist überschritten 12 mal. 3 mal lag auf dem Kamm ein breiterer Placentarabschnitt, 2 mal ein schmaler Rand und 7 mal ein zungenförmiger Lappen, der nicht mehr als etwa ein Drittel der Placentarbreite betrug.

Bei weitem am häufigsten geht der obere Rand des Kuchens auf 1—6 cm an den Funduskamm heran.

Wir wollen noch einen sehr seltenen Befund verzeichnen, den wir an einem Eisack aus dem 7.—8. Schwangerschaftsmonat erhoben. Der Eisack wurde mit einliegender Frucht aus der Stadt ohne nähere Angaben gesandt; er wurde bei einliegendem Foetus aufgebläht, und es zeigte sich die Placenta als reine Fundusplazenta, die fast gleichmässig vorn und hinten im Fundus sass. Es ist dies die einzige reine Fundusplacenta unter fast 300 Eisäcken, die bisher zur Beobachtung kamen.

Prüfen wir nun die Bedeutung unserer Untersuchungen für die Frage, wie oft der quere Fundalschnitt nach Fritsch die Placenta treffen wird, so sind am wichtigsten die Fälle, in denen die Placenta den Funduskamm überragt. Eine Statistik wird — ceteris paribus — um so genauer, je grösser sie ist. Deshalb müssen wir alles verwertbare Material heranziehen. Als solches haben wir ausser diesen Untersuchungen

1. die 107 Fälle Holzapfels (Beitr. z. Geb. u. Gyn. Bd. I, S. 301, Tafel II) mit siebenmaligem Übergreifen des Kuchens;

2. in Holzapfels Arbeit „Über Lösung und Ausstossung der Nachgeburt" die 25 Fälle der Kieler Klinik mit einmaligem Übergreifen (Beitr. z. Geb. und Gyn. Bd. II, S. 435—443).

Das wäre also unter 134 + 107 + 25 = 266 Fällen 12 + 7 + 1 = 20 mal ein Übergreifen der Placenta über den Funduskamm.

Für die andern Abstände des Placentarrandes sind die beiden ersten Reihen nicht verwendbar, da der Abstand nicht immer in Zentimetern aufgezeichnet wurde.

Tafel I.[1])

Zahl der Eisäcke	Entfernung des oberen Placentarrandes vom Funduskamm in cm
1	— 11
1	— 5
1	— 4
3	— 3
2	— 2
4	— 1
7	0
15	1
16	2
15	3
14	4
14	5
13	6
6	7
9	8
3	9
3	10
1	11
2	12
1	13
2	14
1	15

[1]) Die Brüche sind auf ganze Zahlen abgerundet, indem sie bis ½ gestrichen, über ½ als 1 berechnet wurden.

Nehmen wir nun an, dass der Fundusschnitt immer gerade auf dem Kamm gemacht wird, so würde er in $\frac{20 \cdot 100}{266} = 7{,}5\,\%$ Placentargewebe treffen. Da aber in der Regel der Schnitt wohl etwas weiter nach vorn fallen wird, so würden wir etwa noch $2-2^1/_2$ cm ($7 + 15 + 16 = 38$ mal auf 134) in die Berechnung mit einbeziehen müssen; also, wenn wir annehmen, dass die Placenta etwa ebenso oft vorn, wie hinten sitzt, kämen noch hinzu $14{,}1\,\%$ ($= {}^1/_2 \cdot \frac{38 \cdot 100}{134}$), genauer $13\,\%$, da wir dann auch von den sechs 1—2 cm übergreifenden Placenten die Hälfte in Abzug bringen müssten; hinzu kommen noch die $8\,\%$ der Tubeneckenplacenten (s. hinten S. 10), in denen meistens auch noch Placentargewebe getroffen werden wird. Das sind im ganzen $28{,}5\,\%$. Dem gegenüber steht eine Zahl von mindestens $41\,\%$ Verletzungen der Placenta bei vorderem Schnitt (vgl. Holzapfels Arbeit über queren Fundalschnitt (Monatssch. f. Geb. u. Gyn. Bd. XIII, S. 56, Abs. 4). Die Zahlen sind so weit nicht voneinander entfernt, aber doch besteht ein sehr wesentlicher Unterschied darin, dass beim vorderen Längsschnitt der Kuchen immer in voller oder nahezu voller Ausdehnung getroffen wird, während beim queren Fundusschnitt in gut ${}^3/_4$ aller Fälle ein mehr oder weniger schmales, des öfteren sehr dünnes Stück Placentargewebe getroffen wird. Insofern liegt also der quere Fundusschnitt, was die Verletzung der Placenta betrifft, wesentlich günstiger als der vordere Medianschnitt.

Es kann nicht unsere Aufgabe sein, zu untersuchen, welcher Wert auf die Vermeidung einer Placentarverletzung bei der Sectio caesarea zu legen ist. Darüber ist viel geschrieben, und die Ansichten sind geteilt. Jedenfalls wird der die Placenta am seltensten und wenigsten verletzen, der den Rat Holzapfels[1]) befolgt, beim ventralen Kaiserschnitt den medianen Längsschnitt zu wählen, wenn die Ligamenta rotunda ausgesprochen vorn verlaufen, in allen andern Fällen den queren Fundusschnitt.

II. Die Entfernung des unteren Placentarrandes von der Eispitze.

Die Entfernung des unteren Placentarrandes von der Eispitze konnte 140 mal festgestellt werden. Die Ergebnisse sind in Tafel II

[1]) Beitr. z. Geb. u. Gyn. Bd. II S. 78.

niedergelegt. Die Aufstellung geschah nach denselben Grundsätzen wie bei Tafel I. Nur ausgetragene oder fast ausgetragene Schwangerschaften sind berücksichtigt, die Masse sind ebenfalls mit dem Tasterzirkel gemessen, sie sind hier, an der Eispitze, etwas kleiner, als mit dem Bandmass gemessene.

Die Zahl der Placentae praeviae, zu denen wir noch 2 Placenten mit einer Entfernung von 1 und 2 cm von der Eispitze gerechnet haben, ist etwas höher, als unserm Material entsprechen würde (9 auf 155), da wir darunter 3 aus 1903 und 1904 haben. Diese sind also nicht in der fortlaufenden Reihe beobachtet.

Bei weitem am häufigsten finden wir den unteren Placentarrand 8—14 cm von der Eispitze entfernt. Vergleichen wir damit die Entfernung des oberen Randes vom Funduskamm, so haben wir eine weitere Bestätigung der Untersuchungen Holzapfels[2]) aus seiner ersten Reihe, nach denen der Mittelpunkt der Placenta überwiegend häufig in der oberen Hälfte des Brutraumes gelegen ist.

Tafel II.[1])

Zahl der Eisäcke	Entfernung des unteren Placentarrandes von der Eispitze in cm
9	Plac. praeviae
1	4
3	5
8	6
3	7
11	8
14	9
10	10
17	11
20	12
16	13
15	14
1	15
7	16
5	17
4	18
1	19

Wir haben versucht, zu bestimmen, bis zu welchem Abstand des Placentarrandes von der Eispitze durch Ablösung des unteren Eipols in der Geburt Blutungen aus der Placentarstelle zu erwarten sind. Zu verwerten sind dabei nur die Fälle, in denen die Blase rechtzeitig, also nach der Erweiterung des Muttermundes und vor der Austreibung des Eies, springt. Denn bei vorzeitigem Blasensprung ist der Ablösungsgürtel des unteren Eipols während des I. und II. Geburtsabschnittes geringer als beim rechtzeitigen Blasensprung und beim späten grösser.

Die Praeviae scheiden für diese Berechnung aus, da eine Ablösung der Placenta während der Eröffnung hier ausser Zweifel steht.

Von dem Fall mit 4 cm Abstand ist nichts über den Geburtsverlauf bekannt.

[1]) Die Abrundung der Zahlen ist dieselbe wie bei Tafel I.

[2]) Beitr. z. Geb. u. Gyn. Bd. I, S. 304, Abs. 5.

Von den 3 Fällen mit 5 cm Abstand verlief der eine (34j. IIpara, kl. J.-N. 319, 16. I. 01) ohne Störung bei vorzeitigem Blasensprung (Mm. 6 cm Dm. $^1/_2$ Stunde nach dem Blasensprung). Bei dem andern (26j. Vpara, polikl. J.-N. 249, 11. XII. 01) trat bei spätem Blasensprung eine mässige Blutung intra partum auf. Der dritte (30j. IVpara, kl. J.-N. 297, 26. I. 01) verlief auch bei spätem Blasensprung ohne Blutung.

Die Eisäcke mit 6 cm Abstand sind nicht zu verwerten, bei zweien (32j. VIIpara, von Heb. Sommer, 17. II. 01, u. Ende I. 01 a. d. Stadt) fehlen nähere Angaben, die andere (36j. Vpara, kl. J.-N. 261, 2. II. 01) verlief ohne Blutung, aber bei vorzeitigem Blasensprung (Muttermund fünfmarkstückgross).

Von den 3 Fällen mit 7 cm Abstand verliefen 2 (20j. Ipara, kl. J.-N. 314, 8. I. 01 und 34j. Vpara, kl. J.-N. 235, 10. XI. 00) ohne Blutung, beide bei frühzeitigem Blasensprung (Muttermund zehnpfennigstück- und talergross). Bei dem dritten (26j. IIpara, kl. J.-N. 7, 24. IV. 04) trat während der Eröffnung eine mässige Blutung ein, die die Blasensprengung — bei erweitertem Muttermund — veranlasste. In diesem Falle war schon im Anfang und in der Mitte der Schwangerschaft eine leichte Blutung aufgetreten.

Unter den 11 Fällen mit 8 cm Abstand ist nur einmal eine Blutung verzeichnet bei einer 43j. XIpara (Polikl. J.-N. 50, 13. III. 02). Es wurde wegen der Blutung bei fünfmarkstückgrossem Muttermund die Blase gesprengt. Bei den andern Fällen ist auch bei spätem Blasensprung keine Blutung eingetreten.

Bei noch weiterem Abstand als 8 cm konnte nie eine Blutung auf die Ablösung des unteren Eipoles zurückgeführt werden.

Wir sehen also, dass bei einem Abstand von 5 cm unter zwei verwertbaren Fällen einmal eine Blutung eintrat bei spätem Blasensprung; einmal bei 7 cm grossem Abstand, doch erscheint es fraglich, ob hier lediglich die mechanische Ablösung des unteren Eipoles die Blutung herbeigeführt hat, da schon im Anfang und in der Mitte der Schwangerschaft eine Blutung aufgetreten war, und auch die Blutung bei 8 cm Abstand dürfen wir nicht mit der natürlichen Ablösung des Eipols in Zusammenhang bringen, da es sich hier um eine ältere Vielgebärende handelt, da es schon bei fünfmarkstückgrossem Muttermund geblutet hatte und aus der Nachgeburt zu ersehen war, dass sich schon vor der Ausstossung des Kindes nicht nur der untere Teil des Kuchens, sondern auch die mittleren Teile gelöst hatten.

Wir werden also nicht fehlgehen, wenn wir einen Abstand von 7 cm im allgemeinen für genügend halten, eine Placentarblutung bei der regelrechten Erweiterung der Gebärmutter zu verhindern; in den meisten Fällen mögen auch schon 5 cm Abstand genügen.

Am Schluss dieses Abschnittes geben wir die Abbildungen der Praevia-Eisäcke E. 1—E. 9, weil es vielleicht von Interesse ist, die Anordnung dieser Placenten am Eisackbild zu erkennen. Die Eisackbilder sind wie sonst in der Weise gezeichnet, dass die starken Striche die Umrisse der Eihäute, die dünnen die Umrisse der Placenta wiedergeben. Das Placentargewebe ist schraffiert, $\times$ bezeichnet die Stelle des Nabelschnuransatzes. Die Verkleinerung ist 1:10 lineär.

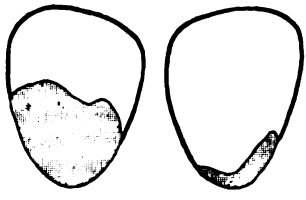

E. 1. 21. VII. 00. Kl. J.-Nr. 137.

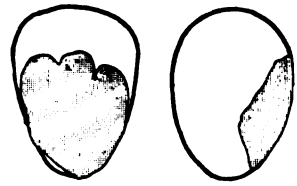

E. 2. 25. X. 00. Polikl. J.-Nr. 219.

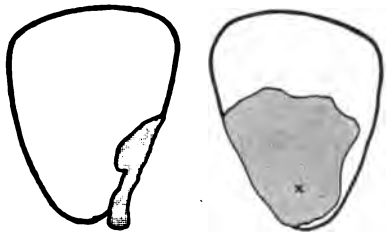

E. 3. 26. II. 01. Kl. J.-Nr. 378.

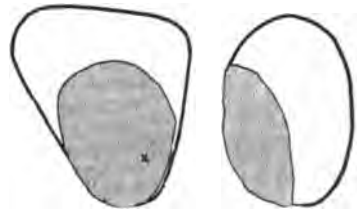

E. 4. 17. IV. 01. Polikl. J.-Nr. 79.

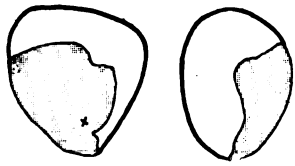

E. 5. 21. VIII. 01. Polikl. J.-Nr. 171.

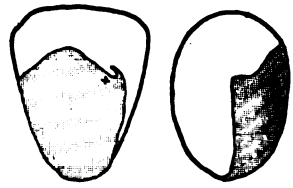

E. 6. 2. IV. 02. Kl. J.-Nr. 427.

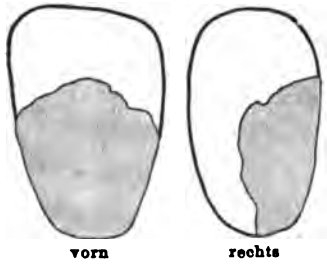

E. 7. 7. III. 03. Kl. J.-Nr. 53.

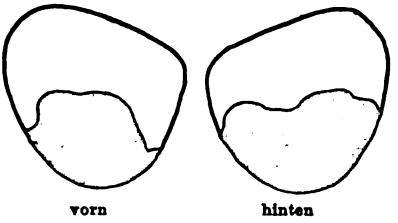

E. 8. 28. II. 04. Kl. J.-Nr. 505.

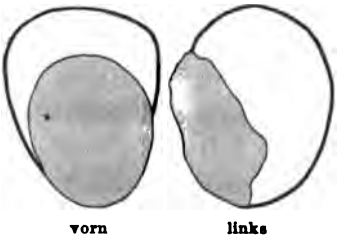

E. 9. 10. V. 04. Kl. J.-Nr. 107.

III. Die Tubeneckenplacenta.

Unter unsern 155 Fällen sind 8 Tubeneckenplacenten verzeichnet, 3 zentrale und 5 laterale. Die Gestalt dieser Placenten war durchweg eine rundliche oder länglichrunde, tiefe Einschnitte waren nicht vorhanden. Es sei hervorgehoben, dass wir als Tubeneckenplacenten nur solche bezeichnen, die die Einmündung der Tube in das Uteruscavum überdecken. Rechnen wir unsere 8 Tubeneckenplacenten mit den schon früher veröffentlichten zusammen, so ergibt sich:

Tafel III.

	Gesamtzahl	Tubeneckenplacenten
Aus Beitr. z. Geb. u. Gyn. Bl. I, S. 301, Tafel II	107	14
Aus Beitr. z. Geb. u. Gyn. Bd. II, Kieler Fälle, S. 435—443	25	1
Aus unserm Material	155	8
	287	23

also 8%, eine Zahl, die dem tatsächlichen Vorkommen dieses Placentarsitzes wohl ziemlich gerecht wird; denn die kleinen

Fehlerquellen, dass einige der Tubeneckenplacenten nicht aus der fortlaufenden Reihe stammen, werden bei der Gesamtmenge der Fälle nur wenig ins Gewicht fallen.

Die Tubeneckenplacenta hat nach zwei Seiten hin Interesse erregt. Es ist die Frage erörtert worden, ob sich dieser Placentarsitz vor der Geburt erkennen lässt, und zweitens, ob er Geburtsstörungen verursacht.

Dass die Tubeneckenplacenta sich vor Austritt des Kindes an der Gestalt des Uterus erkennen lässt, ist von Palm[1]) und Bayer behauptet worden, während Burckhard, Bumm u. a. aus der Gestalt und Festigkeit des Uterus im dritten Abschnitt die Tubeneckenplacenta — die „Hornplacenta" erkennen wollen. Die Annahme Palms und Bayers hat durch die Untersuchungen Holzapfels[2]) eine wesentliche Einschränkung erfahren, dahin gehend, dass aus der Gestalt des Uterus die Tubeneckenplacenta in der Regel sich nicht erkennen lässt, und dass die von jenen Forschern als kennzeichnend angenommene Sattelform des Uterus nur selten bei der Tubeneckenplacenta vorkommt, dass aber auch dann die Diagnose nicht sicher ist, da es sich ebensogut um einen Uterus arcuatus handeln kann.

Die Arbeit Burckhards[3]) erschien kurz vor den Untersuchungen Holzapfels und vertritt über die Tubenecken- oder Hornplacenta eine Auffassung, die mit Holzapfels Untersuchungen nicht in Einklang zu bringen ist. Wir wollen versuchen, festzustellen, wodurch sich die Verschiedenheit der Ergebnisse erklärt.

Burckhard berichtet über 15 Fälle von Hornplacenta. Dass es sich um eine Tubeneckenplacenta handelte, „wurde dadurch festgestellt, dass sich die eine oder andere Ecke des Uterus, welche die Placenta enthielt, während der Wehe kugelig vorwölbte, sich vom übrigen verhärteten Teil des Uterus durch ihre elastisch weiche Konsistenz unterschied, sogleich nach der Ausstossung der Placenta in die Scheide verkleinerte, abflachte und fest zusammenzog. In den nächsten Tagen post partum verschwand die gehörnte Form meist vollständig, und beim Austritt der Wöchnerin am 12. Tage war nichts mehr von ihr nachzuweisen."

[1]) Über die Diagnose des Placentarsitzes in der Schwangerschaft und die Beziehung der Placenta marginata zur Tubenecke. Zeitschr. f. Geb. u. Gyn. 1893 Bd. 25 S. 317—349.

[2]) Über den Placentarsitz. Beitr. z. Geb. u. Gyn. 1898 Bd. I S. 286—337.

[3]) Über Retention und fehlerhaften Lösungsmechanismus der Placenta. Beitr. z. Geb. u. Gyn. 1899 Bd. I S. 196—210.

Es fragt sich zunächst, ob die von Burckhard angegebenen Merkmale eine genügende Sicherheit für die Feststellung der Tubeneckenplazenta bieten.

Der Sitz der Placenta kann einwandsfrei festgestellt werden:

1. durch Aufblähen des Eisackes[1]);

2. durch Autopsie bei Sektionen und bei ventralen Kaiserschnitten;

3. durch innere Untersuchung im dritten Geburtsabschnitt oder auch nach Ausstossung der Placenta, mit dem Vorbehalt, dass eine feinere Abgrenzung der Placentarstelle unmöglich ist bei der Formveränderung und nicht immer gleichmässigen Zusammenziehung der Uterusmuskulatur nach Abfluss des Fruchtwassers.

Burckhard hat in seinen 15 Fällen viermal bei Gelegenheit einer Placentarlösung die innere Untersuchung vorgenommen. Er schreibt darüber S. 201—203:

Fall I: „Beim Eingehen mit der Hand findet man die Plazenta teilweise gelöst in der Cervix liegend. In der Gegend der rechten Tube[2]) hängt sie noch durch eine kaum handtellergrosse Haftfläche fest; die Losschälung mit der Hand gelingt leicht; die Blutung steht. Die Placenta ist durch eine tiefe Einkerbung in 2 Hauptlappen getrennt. Beim Austritt der Wöchnerin hat der Uterus vollkommen normale Gestalt."

Fall II: „Der untere Teil der Corpushöhle ist weit und schlaff und verengert sich nach oben und rechts zu einer relativ engen Öffnung. Durch diese dringt man in eine zweite schlaffe Höhle, welche dem rechten Tubenwinkel entspricht.

Die Placenta hängt mit dem unteren Teil durch die genannte Öffnung frei in die Uterushöhle, während der obere Teil in der Tubenecke selbst festsitzt, sich aber ohne Mühe losschälen lässt. Die Insertionsfläche befindet sich im Grund des Horns, von da abwärts der vorderen und seitlichen Wand entlang.

Die Placenta ist in zwei gleichgrosse Lappen getrennt.[2])

Die Uterusform vor der Geburt ist ovoid. Rechts oben in der

---

[1]) Was vordere oder hintere Fläche ist, muss durch innere Untersuchung, am besten durch Abstasten der Placentarstelle im Wochenbett am 9.—10. Tage ergänzend festgestellt werden, wenn der Eisack nicht etwa eine starke Ungleichmässigkeit zeigt, die schon am schwangeren oder kreissenden Uterus vor dem Blasensprung nachgewiesen wurde.

[2]) Im Original nicht gesperrt.

Gegend der rechten Tube fühlt man eine Vorwölbung von teigiger Konsistenz (Placentarstelle?).

Beim Austritt ist der Uterus gut involviert, von normaler Form. Keine Andeutung mehr von dem Horn."

Fall III: „Beim Eindringen mit der Hand findet man die Placenta grösstenteils gelöst in der Uterushöhle, während ein kleinerer Teil im rechten Uterushorn adhärent ist. Letzteres ist für 3 Finger schwer zugänglich und von der übrigen Uterushöhle durch einen besonders nach unten scharf begrenzten wulstigen Ring getrennt. Diese kleinere Höhle im rechten Horn ist im Gegensatz zur übrigen Uterushöhle sehr dünnwandig und schlaff; der adhärente Teil der Placenta sitzt an der hinteren, äusseren und oberen Wand. Die Lösung ist leicht."

Fall IV: „Ein walnussgrosses Stück bleibt zurück. Dasselbe wird in Chloroformnarkose geholt; es sitzt in der oben erwähnten Ausstülpung und lässt sich leicht ausschälen."

Aus diesen Beschreibungen geht u. E. in keinem Fall mit Sicherheit hervor, dass es sich um wirkliche Tubeneckenplacenten gehandelt hat. Denn gerade bei der Lösung der zum Teil noch festhaftenden Placenta ist oft die Zusammenziehung der Corpusmuskulatur so ungleichmässig, und es werden bei der bimanuellen Losschälung die örtlichen Verhältnisse so verändert, dass ein sicherer Überblick über die topographischen Verhältnisse in der Uterushöhle unmöglich wird. Das kann natürlich nur festgestellt werden, wenn nach einer solchen Ausräumung die Möglichkeit gegeben ist, die Topographie einwandsfrei klarzustellen. Solche Beobachtungen konnte Holzapfel mehrfach anstellen, und er hat in seiner Arbeit „Über den Placentarsitz" eine Beobachtung angeführt, die die Schwierigkeit der topographischen Diagnose bei der inneren Untersuchung und besonders der manuellen Placentarlösung deutlich zeigt. Da dieses Beispiel uns von grosser Wichtigkeit zu sein scheint für die Fälle I und II Burckhards, so geben wir die Stelle in extenso wieder.[1])

„Am 11. V. 98 wurde ich zu einer Frau (IV p.) gerufen, die eine starke Nachgeburtsblutung hatte, und bei der schon in den früheren Geburten starke Blutungen in dem III. Geburtsabschnitt eingetreten waren. Ich fand eine sehr anämische, schlecht genährte Frau mit verhältnismässig gutem Puls, die ständigen, wenn auch nicht starken Blutabgang aus den Genitalien hatte. Das Kind war

[1]) Beitr. z. Geb. u. Gyn. Bl. I S. 299 al 1 — S. 300 al 4.

vor $2^1/_2$ Stunden ohne Kunsthilfe geboren. Der Uterus war ausserordentlich schlaff und nur nach langem Reiben, verbunden mit Zitterdruck, zur Zusammenziehung zu bringen. Nachdem ich viermal ohne Erfolg versucht hatte, die Placenta durch den Credéschen Handgriff zu entfernen, entschloss ich mich bei andauernder Blutung zur Losschälung mit der Hand. Die Placenta war nur in ihrem untersten Teil gelöst. Die Finger gelangten alsbald auf die vordere Haftfläche der Placenta, an der vorderen Wand. Die Loslösung war nicht ganz leicht, der obere Teil hing besonders fest. Dabei machte es durchaus den Eindruck, als ob die lösende linke Hand die Placenta mit Mühe aus der linken Tubenecke entfernte.

Nach Lösung und Entfernung der Placenta ergab die Untersuchung der Placentarstelle an dem jetzt sehr gut zusammengezogenen Uterus: Placenta vorn, rechts und hinten und anscheinend oben, so dass die rechte (!) Tubenecke innerhalb der Placentarstelle liegt.

Die Eihäute waren vollständig, der Riss klein, so dass ich leicht ein genaues Eisackbild (E 3) darstellen konnte. Wie aus der nachstehenden Abbildung ersichtlich ist, war die Tubenecke vollständig frei.

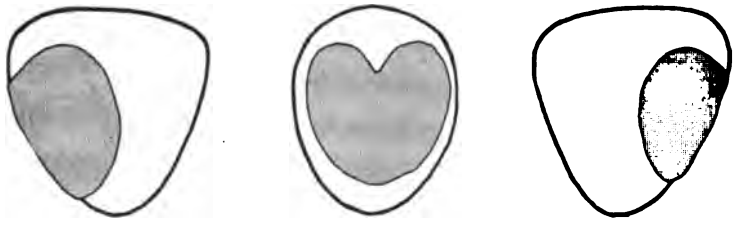

E. 10.[1])

Der Irrtum in der Beurteilung des Sitzes wurde offenbar dadurch hervorgerufen, dass bei der etwas schwierigen Lösung die linke Hand stark nach oben und links drängte, und bei dem sehr schlaffen Uterus die Umrisse desselben sich nicht deutlich abhoben. Bei der Untersuchung der Placentarstelle aber lagen jedenfalls die beiden obersten Spitzen derselben durch starke Zusammenziehung des Zwischengewebes so nahe zusammen, dass ein Zwischenraum nicht mehr unterschieden werden konnte."

[1]) E. 10 ist derselbe Eisack wie E. 3 in der angeführten Arbeit, es ist nur die Zeichnungsart — stärkere Umrisslinien und Schraffierung der Placenten — den anderen Zeichnungen in dieser Arbeit angepasst.

Es liegt sehr nahe anzunehmen, dass es sich in Burckhards Fall I und II um einen gleichartigen Irrtum der Diagnose bei der inneren Untersuchung handelte und dass auch hier nicht eine Tubeneckenplazenta vorlag, sondern eine Placenta bilobata, mit dem einen Lappen vorn, dem andern hinten gelegen; vor allem auch deshalb ist dies anzunehmen, weil wir eine Placenta bipartita, vollständig oder nahezu in 2 Lappen geteilt, bei einem gesamten Material von rund 300 Eisackbildern[1]) mit Ausnahme des Falles E. 19 S. 24 bisher nur bei seitlichem Placentarsitz gefunden haben.

Ob in den Fällen III und IV eine Tubeneckenplacenta vorgelegen hat, erscheint nach der Beschreibung nicht sicher, und wir müssen, gestützt auf die von uns angeführten Erörterungen, jedenfalls das bestreiten, dass durch die innere Untersuchung des Placentarsitz in einer Tubenecke sichergestellt wäre. In den folgenden Fällen V—XV ist keine innere Untersuchung vorgenommen, die Diagnose ist nur gestellt auf die Gestalt und Konsistenz der Uterus. Die Formveränderung des Uterus, die Sattelform des Corpus nach dem Blasensprung lässt nach Holzapfels Untersuchungen einen Schluss auf den Placentarsitz in keiner Weise zu, weder vor dem Austritt der Frucht, noch im Nachgeburtsabschnitt. Nach Abfluss des Fruchtwassers kann der Uterus sattelförmig werden oder einseitige Ausbuchtungen (Hornbildung) zeigen, ohne dass es sich um einen Uterus arcuatus mit asymmetrischem Fundus oder eine Tubeneckenplacenta in Wirklichkeit handelt. Die Asymmetrie ist bedingt durch ungleichmässige Zusammenziehung des Uterus über den einzelnen Kindesteilen. Dieselben Erscheinungen treffen wir im Nachgeburtsabschnitt. Holzapfel hat schon früher[2]) festgestellt, dass die asymmetrische Form, die Hornbildung, am Uterus im III. Abschnitt zur Diagnose der Tubeneckenplacenta nicht genügt, und ausdrücklich hervorgehoben, dass er diese Form im III. Abschnitt mindestens ebenso oft bei dem gewöhnlichen Sitz der Placenta auf der vorderen oder hinteren Fläche beobachtete, wie bei dem Sitz in der Tubenecke. In unserm Material finden sich 2 Fälle, die diese Erfahrung bestätigen, und es würden sich gewiss noch mehr gefunden haben, wenn wir in diesen Fällen den Geburtsverlauf immer selbst beobachtet hätten; dies geschah nicht, weil das Material

[1]) Ausser den veröffentlichten noch ältere und einige andere Fälle, die wegen irgendwelcher Mängel in die Zusammenstellungen nicht aufgenommen werden konnten.

[2]) Beitr. z. Geb. u. Gyn. Bd. I S. 328 Abschn. 3.

zu anderen Zwecken gesammelt wurde. In jenen beiden Fällen war im III. Abschnitt vom Assistenten der geburtshilflichen Abteilung eine ausgesprochene Hornbildung beobachtet worden, die Placenta sass an normaler Stelle vorn oder hinten.

Die Formveränderung im III. Abschnitt ist in den meisten Fällen nichts als eine ungleichmässige Zusammenziehung des Uterus. Diese kommt gewiss leichter zustande, wenn einzelne Teile der Placenta sich schwerer lösen, oder umgekehrt mag die mangelnde Kontraktion bestimmter Uterusabschnitte die Lösung eines Placentarteils hintanhalten, und so kann sich leicht das von Burckhard geschilderte Bild herausbilden. Nur ist das dann keine Tubeneckenplazenta, sicher nicht in allen Fällen, nach unseren Beobachtungen sogar nicht einmal oft, und das geht jedenfalls aus unseren Untersuchungen mit Sicherheit hervor, dass die von Burckhard zur Diagnostik der Tubeneckenplacenta gegebenen Merkmale nicht ausreichen, dass sie vielmehr hierfür ganz unsicher sind.

Andere Angaben oder Beweise für die Ansicht Burckhards sind unseres Wissens in den Schriften nicht gegeben. Bumm stützt seine Angaben in seinem Lehrbuch[1]) auf Burckhards Untersuchungen, die unter seinem Direktorat in Basel gemacht worden sind.

Die zweite Frage, ob der Sitz der Placenta in der Tubenecke zu Geburtsstörungen führt, sind wir jetzt in der Lage an einem etwas grösseren Material zu prüfen. Zu den 8 Fällen unserer Reihe haben wir aus der ersten Veröffentlichung Holzapfels 14[2]), aus der zweiten[3]) einen, im ganzen 23 sichere Fälle, die wir in Tafel IV zusammenstellen.

In den 23 Fällen sind 5 mal Blutungen verzeichnet. Bei zweien (laufende Nr. 7 und 8) stand diese auf Reiben des Uterus, bei Nr. 5 und 22 wurde wegen der Blutung der Credésche Handgriff gemacht, der Geburtsverlauf war schon durch Wehenschwäche verzögert, die eine war eine Zwillingsgeburt. Im fünften Fall (Nr. 20) wurde bei einer 33jährigen XI para mit Uterus subseptus wegen Zurückbleibens von Placentarresten und Blutung ausgeräumt. Dass bei Vielgebärenden Störungen in der Nachgeburtszeit öfter eintreten, und ebenso, dass bei Wehenschwäche in den ersten

[1]) I. Aufl. S. 606—607.

[2]) Beitr. z. Geb. u. Gyn. Bd. I S. 325—334.

[3]) Beitr. z. Geb. u. Gyn. Bd. II S. 439 J.-Nr. 172.

Tafel IV.

I. Erlanger Fälle aus Beitr. z. Geb. u. Gyn. Bd. I, S. 325—327. E. 17—E. 30.

Laufl. Nr.	J.-Nr.	Datum	para	Alter	Uterusform	Sitz auf der Tubenecke zentral oder lateral?	I. und II. Geburtsabschnitt	Nachgeburtszeit
1	45	13. III. 97	I		cf. E. 17	lateral	ungestört	ungestört
2	68	12. IV. 97	I		cf. E. 18	lateral	ungestört	ungestört
3	48	9. III. 97	I		cf. E. 19	lateral	ungestört	ungestört
4	160	21. VIII. 97	II		cf. E. 20	lateral	ungestört	ungestört
5	193	23. X. 97	II		cf. E. 21	lateral	schlechte Wehen, sonst ungestört (Zwillinge)	Crédé wegen Blutung nach 70 Min., gelingt erst beim 3. Versuch
6	214	20. XI. 97	I		cf. E. 22	lateral	ungestört	ungestört
7	213	20. XI. 97	III		cf. E. 23	Übergangsgruppe	ungestört	mässige Blutung gleich p. part. steht auf Reiben des Uterus
8	149	—	I		cf. E. 24	Übergangsgruppe	ungestört	2mal mässige Blutung, steht auf Reiben
9	36	19. II. 97	II		cf. E. 25	Übergangsgruppe	ungestört	ungestört
10	228	1. XII. 97	I		cf. E. 26	zentral	ungestört	ungestört
11	197	25. X. 97	I		cf. E. 27	zentral	ungestört	ungestört
12	70	14. IV. 97	I		cf. E. 28	zentral	ungestört	ungestört
13	85	10. V. 97	II		cf. E. 29	zentral	ungestört	ungestört
14	6	10. I. 97	I		cf. E. 30	zentral	ungestört	ungestört

II. Kieler Fall aus Beitr. z. Geb. und Gyn. Bd. II, S. 439. J.-Nr. 172.

15	172	8. VIII. 99	V	29	cf. Beitr. z. Geb. u. Gyn. Bd. II S. 439	zentral	ungestört	ungestört

III. Unsere Fälle.

16	Kl J.-Nr. 313	18. I. 01	II	23		lateral	ungestört	ungestört
17	Kl. J.-Nr. 851	19. II. 01	II	21		lateral	ungestört	ungestört

Lauf. Nr	J.-Nr.	Datum	para	Alter	Uterusform	Sitz auf der Tubenecke zentral oder lateral?	I. und II. Geburtsabschnitt	Nachgeburtszeit
18	Kl. J.-Nr. 243	3. XII. 01	III	26		lateral	ungestört	ungestört
19	Pr. J.-Nr. 100	8. VI. 02	I	25		lateral	ungestört	ungestört
20	Polikl. J.-Nr. 250	19. XI. 02	XI	33		zentral	verzögert	Ausräumung d. Placenta wegen Retention von Placentarteilen u. Blutung. Uterus subsept.
21	Polikl. J.-Nr. 265	11. XII. 02	III	32		lateral	etwas verzög. Hydramnion, Beckenendlage	ungestört
22	Kl. J.-Nr. 22	17. III. 04	II	25		zentral	etwas verzög. durch Wehenschwäche	mässig starke Blutung. Crédé nach 40 Min.
23	Kl. J.-Nr. 42	14 IV. 04	VII	33		zentral	Vorfall einer Hand	ungestört

Geburtsabschnitten auch in der Nachgeburtszeit der Uterus leichter erschlafft, ist bekannt. Es finden also die Blutungen auch ohne Berücksichtigung des Placentarsitzes genügende Erklärung, und da es sich in den Fällen Nr. 7 und 8 um mässige Blutabgänge handelte, die keine andere Hilfe erforderten, als einfaches Reiben des Uterus, und auch sonst keine Nachgeburtsstörungen auftraten, so sind wir gewiss zu der Annahme berechtigt, dass der Sitz der Placenta in einer Tubenecke für den Verlauf der Nachgeburtszeit bedeutungslos ist und keine Störungen des Verlaufs erwarten lässt.

Wir haben noch die gegenteiligen Ansichten zu untersuchen.

Die Ausführungen Palms sind von Holzapfel widerlegt, und weder von Palm noch von Bayer sind seitdem weitere Stützen oder Beweise für ihre Auffassung beigebracht. Somit bleiben noch die Angaben Burckhards auf ihre Berechtigung zu prüfen.

Wir haben gezeigt, dass Burckhards Bestimmung der Tubeneckenplacenta eine ungenügende war und dass es zweifelhaft, ja sogar unwahrscheinlich ist, dass es sich bei seinen 15 Fällen um Placentarsitz in der Tubenecke handelte. Damit entfällt seinen Untersuchungen die Beweiskraft, und seine Folgerungen sind hinfällig.

Wir heben folgende Sätze als feststehend hervor:

1. Die Tubeneckenplacenta ist in keinem Geburtsabschnitt aus der Gestalt des Uterus mit einiger Sicherheit erkennbar. Die starke Vorbuchtung eines Hornes mit Einsattelung des Fundus ist bei der Tubeneckenplacenta nicht häufig. **Vor** dem Blasensprung deutet sie auf Tubeneckenplacenta oder Uterus arcuatus. **Nach** dem Blasensprung und im III. Abschnitt wird sie in der Regel herbeigeführt durch ungleichmässige Zusammenziehungen der Uterusmuskulatur, die mit dem Sitz der Placenta in der Tubenecke in keinem Zusammenhang stehen.

2. Mit Sicherheit lässt sich der Placentarsitz in der Tubenecke nur bestimmen durch Aufblähen des Eisackes, oder durch Autopsie am schwangeren oder kreissenden Uterus.[1])

3. Die Tubeneckenplacenta bedingt keineswegs Geburtsstörungen, auch nicht im III. Abschnitt.

Über die Beziehungen der Tubeneckenplacenta zur Marginata werden wir im folgenden Abschnitt sprechen.

IV. Die Placenta marginata.

Verschiedene Autoren haben die Entstehung eines Margo auf mechanische Weise zu erklären versucht und die Marginata in Verbindung gebracht mit dem Sitz in einer Tubenecke oder über dem inneren Muttermund. Es würde zur Klärung dieser Frage von Vorteil sein, vorerst festzustellen, ob die Marginata besonders häufig bei diesem Sitz vorkommt. Die Beibringung des Materials ist mit Schwierigkeiten verknüpft, da bei den Marginatae die Nachgeburt sich nicht selten schwerer löst; namentlich haften die Eihäute am Placentarrande zuweilen fester und reissen vom Kuchen ab oder werden doch stärker zerfetzt, so dass sich ein Eisackbild nicht mehr herstellen lässt. Wir haben deshalb nur bei einem Teil der zur Untersuchung stehenden Marginatae den Sitz sicherstellen können. In unserer Reihe sind 11 Marginatae. In den früheren Reihen Holzapfels sind 9 beobachtet. Von diesen 20 Placenten haben 6 einen ausgesprochenen Margo[2]), 14 eine teilweise Randbildung.

In den Tafeln V und VI sind diese Fälle zusammengestellt.

[1]) Sehr viel schwerer durch Autopsie im Wochenbett.

[2]) Unter Margo verstehen wir nur einen freien Rand, nicht jeden fibrösen Ring.

Tafel V. Ausgesprochene Randbildung.

Aus den früheren Reihen Holzapfels.

Herkunft J.-Nr.	Datum	para	Alter	Sitz der Placenta	Entfernung v. Funduskamm	Entfernung von der Eispitze
Erlangen J.-Nr. 212	20. XI. 97	II		hinten, normale Höhe		12 1/2 cm
Erlangen J.-Nr. 215	22. XI. 97	I		hinten hoch		

Aus unserer Reihe.

aus der Stadt	VII. 99			Frontalfläche in normaler Höhe		
Kl. J.-Nr. 243 (Abort, Länge d. Frucht 36 cm)	7. XI. 00	IV	26	fast die ganze Frontalfläche	3 1/2 cm (Entfernung des Margo)	2 1/4 cm (Entfernung des Margo)
v. d. Hebamme Köpke	17. II. 01	VII.	26	Frontalfläche	5 1/2 cm	16 cm
aus der Stadt	Ende I. 03			Frontalfläche	8 cm	5 3/4 cm

Tafel VI. Teilweise Randbildung.

Aus den früheren Reihen Holzapfels.

Erlangen J.-Nr. 22	3. II. 97	I		vorn hoch		
Erlangen J.-Nr. 37	20. II. 97	II		vorn, etwas rechts und tief		
Erlangen J.-Nr. 149		I		linke Tubenecke		
Kiel J.-Nr. 151	21. VII. 99	II	26	vorn, tief		
Kiel J.-Nr. 125	2. VIII. 99	II	23	vorn		
Kiel J.-Nr. 172	3. VIII. 99	V	29	Tubenecke	10—11 cm	17 3/4 cm
Kiel J.-Nr. 144	14. VIII. 99	II	30	vorn		

Aus unserer Reihe.

aus der Stadt	Sommer 1900			Frontalfläche	12 cm	8 cm
aus der Stadt	13. II. 1901			Frontalfläche über den Funduskamm	— 1 1/2 cm	22 cm
aus der Stadt	22. VIII. 01	I	25	Frontalfläche über den Funduskamm	— 1/2 cm	18 cm
Polikl. J.-Nr. 249	11. XII. 01	V	26	Frontalfläche	12 3/4 cm	5 cm
Privat J.-Nr. 138	10. I. 03	II	30	Frontalfläche	6 1/2 cm	10 1/4 cm
Kl. J.-Nr. 8	17. IV. 04	II	24	Frontalfläche über den Funduskamm	— 2 cm	14 1/2 cm
Kl. J.-Nr. 90	13. V. 04	II	27	Frontalfläche, etwas seitlich	8 1/4 cm	8 cm

Aus dieser Zusammenstellung geht deutlich hervor, dass die Randbildung unabhängig ist vom Sitz des Kuchens.

Nun liesse sich ja hier der Einspruch erheben, dass unser Material nicht beweiskräftig sei, weil bei einer Reihe von Marginatae der Sitz nicht bestimmt werden konnte, und dass die nicht bestimmten vielleicht gerade in der Tubenecke gesessen hätten. Der Einwand kann nicht als stichhaltig gelten. Denn wenn wir unter 23 Tubeneckenplacenten nur 2 mal Marginatae finden und unter 20 Marginatae nur 2 Tubeneckenplacenten, mit welcher Berechtigung oder auch nur mit welchem Mass von Wahrscheinlichkeit darf man annehmen, dass die nicht bestimmten Marginatae Tubeneckenplazenten gewesen seien?

Wir sind daher zu dem Schluss berechtigt, dass die Bildung eines Margo von dem Ort des Kuchenansatzes unabhängig ist, und weder der Ansatz in einer Tubenecke noch auch am inneren Muttermund die Entstehung eines Margo begünstigt.

Störungen im Nachgeburtsverlauf durch Blutungen und erschwerte Lösung haben wir mehrfach beobachtet, doch ist zu eingehender Würdigung dieses Punktes unser Material nicht geeignet, da in 5 der Fälle Angaben über den Geburtsverlauf fehlen (die Nachgeburten waren aus der Stadt geschickt), und wir können auch deshalb auf diese Erörterung verzichten, da hier wesentliche Meinungsverschiedenheiten nicht bestehen.

V. Der Placentarsitz auf der Seitenfläche.

An der Seitenkante fand sich 13 mal Placentargewebe. Wir können unter diesen Fällen 2 Hauptgruppen unterscheiden. Bei der einen geht nur ein kleiner Teil der Placenta in Gestalt eines kleinen, mitunter zungenförmigen Lappens über die Kante. Bei der andern Gruppe sitzt der Kuchen in ausgedehntem Masse auf der vorderen wie auf der hinteren Fläche. Bei diesen findet sich an der Stelle der Seitenkante stets ein starker Einschnitt, oder es sind die Zotten im Verlauf der Seitenkante völlig atrophiert, so dass eine Zweiteilung des Kuchens, eine Placenta bipartita entsteht.

Wir glauben die Entstehung dieser beiden Gruppen in der Weise erklären zu sollen, dass bei der ersten Gruppe das Überwachsen der Zotten um die Seitenkante herum erst in den späteren Schwangerschaftsmonaten stattfindet, wenn der Brutraum keine eigentlichen Kanten an der Seite mehr zeigt, dass aber bei der

zweiten Gruppe das Ei sich schon früh nahe der Seitenkante ansiedelte und das Chorion frondosum schon bald die vordere wie die hintere Fläche besiedelte. Da in dieser Zeit an den Kanten die Schleimhaut dünn ist, sind hier die Zotten in mehr oder weniger grossem Umfange in der Entwicklung zurückgeblieben und atrophiert.

Für die letzte Gruppe geben wir 2 Beispiele (E. 11 u. E. 12).

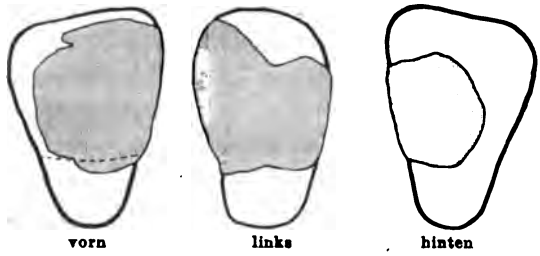

E. 11. 18. VII. 99. Pr. J.-Nr. 30. II para.
Die gestrichelte Linie zeigt eine leichte Einschnürung und Knickung nach vorn an.

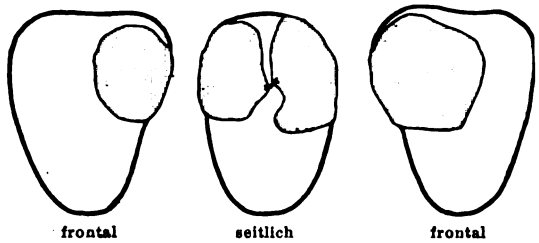

E. 12. 16. III. 02. Pr. J.-Nr. 30. IV para.

Diese beiden Eisäcke sind noch besonders bemerkenswert dadurch, dass sie von derselben Frau stammen. Auch bei der ersten Geburt dieser Frau konnte ein Eisackbild gewonnen werden, es ist der Eisack E 13, Beitr. zur Geb. u. Gyn. Bd. I, S. 309. Hier hatten wir einen grösseren Abstand zwischen den Placenten, der, wie nachzutragen ist, ebenso wie oben bei E. 12 von atrophischen Zotten ausgefüllt wurde. Die 3 Eisäcke, die von der I., II. und V. Geburt derselben Frau stammen, bieten ein doppeltes Interesse. Einmal sehen wir die Neigung des Eies, bei mehreren aufeinanderfolgenden Schwangerschaften seitlich sich anzusiedeln und in ausgedehnter Weise auf der vorderen und hinteren Seite seine Zotten zu entwickeln. Eine Gesetzmässigkeit besteht hierbei jedoch nicht, denn bei der dritten Geburt der Frau war nur eine einfache Pla-

centa vorhanden. Zweitens sehen wir, wie jene Einschnürung des Eisackes, die Holzapfel (Beitr. z. Geb. u. Gyn. Bd. I, S. 309—310) damals mit einer ein Jahr vor der Geburt ausgeführten Vaginifixur in Verbindung brachte, allmählich verschwindet, offenbar durch die Dehnung der narbigen Stellen durch die verschiedenen Schwangerschaften.

Es wäre nun noch zu untersuchen, ob der seitliche Placentarsitz Geburtsstörungen verursacht, und es würde besonders zu beachten sein, ob nicht die ausgesprochen seitlich sitzenden Placenten, die bei der inneren Untersuchung[1]) mit Tubeneckenplacenten verwechselt werden können, Geburtsstörungen im III. Abschnitt veranlassen. Wir haben keine solchen gefunden, bei allen diesen Fällen verlief der Nachgeburtsabschnitt ohne Störung; deshalb sehen wir von einer Zusammenstellung dieser Fälle in einer Tafel ab.

Die Gesamtzahl der Placenten auf der Seitenfläche beträgt 22, und zwar aus Holzapfels erster Reihe[2]) 6, wovon zwei der ersten und vier der zweiten Gruppe zugehören, aus der zweiten Reihe[3]) 3, eine von der ersten und zwei von der zweiten Gruppe, und aus unserer Reihe 13, darunter elf aus der ersten und zwei aus der zweiten Gruppe.

VI. Die mehrfache Schwangerschaft.

Die Lage der Eisäcke bei Zwillingsschwangerschaft fanden wir bisher immer so, dass die Säcke schräg zueinander gelegen waren nach allen 3 Richtungen, also dass der tiefer gelegene zugleich mehr nach einer Seite und auch stärker nach vorn oder hinten sich ausbreitete. Die Anordnung war immer eine asymmetrische.

Die Aufblähung von Zwillingseisäcken ist meist etwas schwieriger wegen der grösseren Risse, und bei zweieiigen Zwillingen auch deshalb, weil sich die Scheidewand-Chorien voneinander trennen, wenn sie nicht vorsichtig behandelt werden. Wir haben 6 Zwillingseisäcke zur Verfügung, 4 zweieiige und 2 eineiige. Die beiden eineiigen sind schon früher abgebildet, der eine Beitr. z. Geb. u. Gyn. Bd. I, S. 325, E 21, der andere Beitr. z. Geb. u. Gyn., Bd. VIII, S. 2 (Zwillinge in einem Amnion). Von den zweieiigen ist einer

[1]) Vgl. das S. 11—16 über Burckhards Untersuchungen Gesagte.

[2]) Beitr. z. Geb. u. Gyn. Bd. I S. 308—310 — hier sind 5 angegeben, es kommt noch ein sechster hinzu.

[3]) Beitr. z. Geb. u. Gyn. Bd. II 485, J.-Nr. 154 — S. 448.

gezeichnet Beitr. zur Geb. u. Gyn. Bd. I, S. 312 E 16. Die andern drei geben wir hier wieder zur Erläuterung des vorher über die Lage der einzelnen Eisäcke Gesagten. Die punktierten Linien geben die Grenzen zwischen den Zwillingseisäcken an.

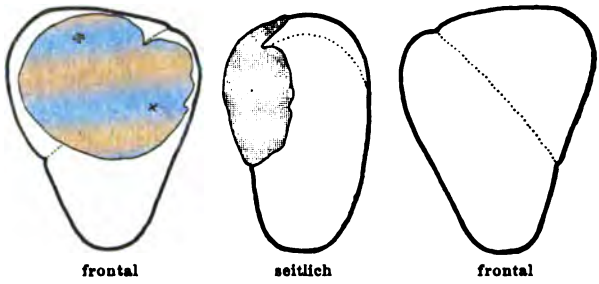

E. 13. 19. III. 01. Aus der Stadt.

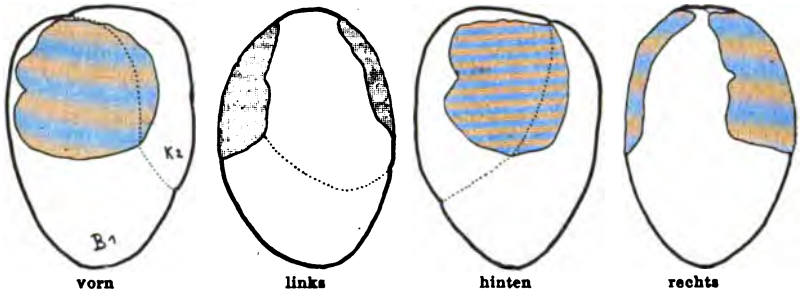

E. 14. 8. XI. 00. Polikl. J.-Nr. 231.

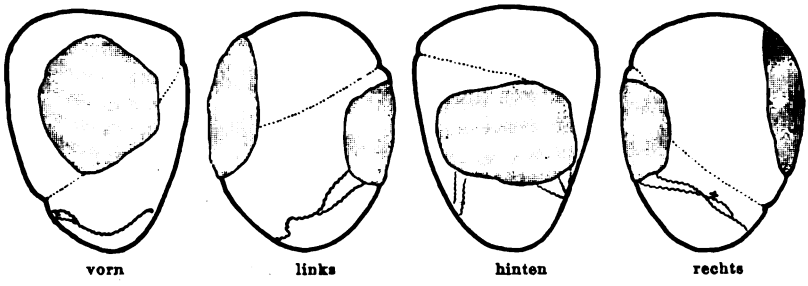

E. 15. 28. VIII. 01. Polikl. J.-Nr. 182.
Die geschlängelten Linien stellen Vasa aberrantia dar. Der Nabelschnuransatz (><) des 1. Kindes ist velamentös.

Ausserdem verfügen wir über ein Eisackbild von dreieiigen Drillingen, das bei seiner grossen Seltenheit besonderes Interesse erweckt. Die drei Kuchen waren getrennt, aber dicht nebeneinander gelegen. Gewicht und Länge der lebendgeborenen Kinder betrugen:

I 2375 g 48 cm
II 2000 g 44 cm
III 2250 g 46 cm

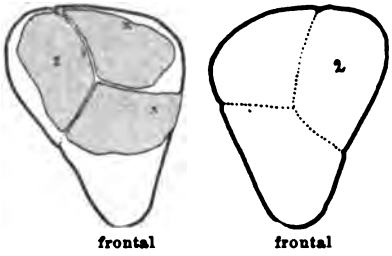

E. 16. 7. II. 01. Aus der Stadt.

VII. Ungewöhnlich seltene Arten der Placentarentwicklung.

Wir teilen zum Schluss einige sehr seltene Arten der Placentarentwicklung mit, die wir im Laufe der letzten Jahre beobachteten. Diese Fälle gehören nicht der fortlaufenden Reihe an, sondern die Nachgeburten wurden später noch untersucht, weil sie besonders geartet zu sein schienen.

Die erste, E. 17, stellt einen Abortiveisack dar mit ungemein massiger Placentarentwicklung, die Placenta nimmt etwa $^2/_3$ der ganzen Chorionfläche ein. Der Fötus war 25 cm lang und 345 g schwer.

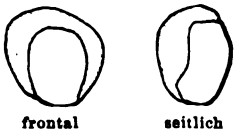

E. 17. 27. IV. 01.
Polikl. J.-Nr. 86.

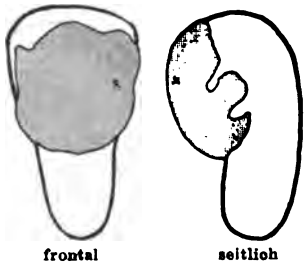

E. 18. 29. XI. 02. Kl. J.-Nr. 365.
30jähr. IIIpara.

Der nächste Eisack (E. 18) hat eine eigentümliche Knickung über der einen Frontalfläche, deren Ursache nicht klar ist, da die Gestalt des Uterus keine Besonderheiten darbot; die Spitze des Eisacks ist hier ebenfalls ungewöhnlich, sie wird nur sehr selten so schmal gefunden.

An einem von der Hebamme L. Martens geschickten Eisack (E. 19) sehen wir eine Zweiteilung des Kuchens, die von den gewöhnlich beobachteten abweicht. Die starke Ausbuchtung an der einen Seite kann davon herrühren, dass dieser Eisack vor der Aufblähung 2 Tage in Formalin aufgehoben war und sich dadurch nicht mehr natürlich ausdehnte.

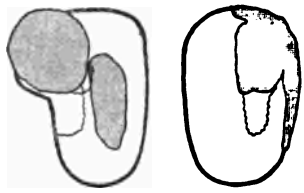

E. 19. 6. I. 03.
Die gestrichelten Linien bezeichnen Vasa aberrantia.

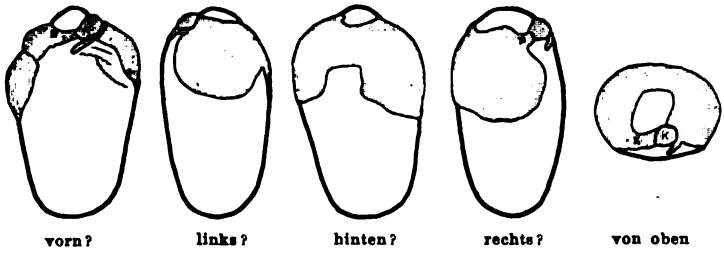

E. 20. 25. VI. 01. Aus der Stadt.
Zur besseren Übersicht ist eine Frontralfläche als vorn? bezeichnet usw.

Die allersonderbarste Placentarentwicklung aber fanden wir an dem Eisack (E. 20). Hier umgriff die stellenweise in einige kleine Lappen abgeteilte Placenta den ganzen Fundus so, dass gerade die oberste Spitze des Fundus noch frei blieb.

Diese Nachgeburt wurde ohne nähere Angaben aus der Stadt geschickt.

Aus der geburtshilfl.-gynäkologischen Abteilung des neuen St. Johannis Spitals zu Budapest.

Ein Fall von Sarcoma Hydropicum Papillare.

Von

Dr. Josef Bäcker und **Dr. Karl Minich.**

Die Berechtigung einer kasuistischen Publikation wird im gegenwärtigen Falle durch die ausserordentliche Seltenheit der Krankheit, sowie durch jenen Umstand gegeben, dass die Kranke Jahre hindurch unter ständiger Beobachtung gestanden und infolge dessen wir die Entwicklung der Krankheit verfolgen konnten.

Frau I. E. konsultierte mich zum ersten Male im Jahre 1888 in ihrem 25. Lebensjahre im Anschlusse an ihre dritte Geburt wegen heftiger Blutung in der Nachgeburtsperiode. Da die äusseren Handgriffe misslangen, löste ich die flächenhaft adhärente Plazenta manuell; ich musste die Patientin, die sich in schwerster Anämie befand, stundenlang stimulieren. Der Verlauf des Wochenbettes war ein vollständig glatter.

Von neuem sah ich die Kranke Anfang Januar 1897. Ihre Klagen bestanden in starkem Fluor und Schmerzen, welche sich auf die Gebärmutter bezogen. Die Cervix bot mit ihrer mächtigen Verdickung das typische Bild der follikulären Hypertrophie. Im ektropionierten Muttermund befanden sich kleine Schleimpolypen, das cervikale Gewebe selbst war durch eine Masse von Ovula Nabothi substituiert. Ich brachte einen operativen Eingriff in Vorschlag und vollführte ihn am 12. Januar. Nach Umschneidung der Portio löste ich die Cervix aus, und während der Durchtrennung der Wand fahndete ich nach der oberen Grenze der Degeneration. So gelangte ich bis zum inneren Muttermund, da die ganze Cervixwand durch kolloide Flüssigkeit enthaltende Höhlen durchsetzt war. Die Amputation wurde also in Höhe des inneren Muttermundes mit Entfernung

der ganzen Cervix vollführt. Nach keilförmiger Exzision der Wundfläche nähte ich das Endometrium an die Vaginalwand. Glatter Verlauf.

1898. Ständiges Wohlbefinden. Kein Ausfluss.

Am 6. Oktober 1899 stellte sich Patientin mit dem ausgesprochenen Krankheitsbilde einer akuten Gonorrhoe vor, welche sie von ihrem Manne akquiriert hatte. Reichlicher Ausfluss, gonokokkenhaltiges Sekret, beiderseits Salpingo-oophoritis in Gänseeigrösse. Nach entsprechender konservativer Behandlung kommt der Prozess zum Stillstand.

Am 16. Juni 1900 fieberhafte Erkrankung, auf die Blinddarmgegend lokalisierte Schmerzen und Magensymptome. Es entsteht das typische Bild einer Appendicitis und im Anschluss an diese ein Exsudat vorerst auf der Schaufel des rechten Darmbeines, bald das ganze Becken ausfüllend. (Douglas-Exsudat.)

Am 26. Juni sitzt das Exsudat als ein kindskopfgrosser Tumor in der Blinddarmgegend.

Nebst sukzessiver Rückbildung der Darmsymptome bleibt das Exsudat unverändert bis zum Frühjahre 1901, fortwährend, Störungen verursachend. Im Sommer desselben Jahres wird die kaum gehfähige Patientin in das Elisabeth-Salzbad in Buda überführt; infolge dieser Bäder geht das Exsudat eine rasche Rückbildung ein. Am 23. Juli ist an Stelle des früheren Exsudates nur mehr eine diffuse Resistenz vorhanden, zu beiden Seiten des Uterus aber insbesondere rechts, sind die Adnextumoren in Kleinapfelgrösse zu tasten.

Mit diesen Veränderungen Schritt haltend, verbessert sich das Allgemeinbefinden beträchtlich, und im darauffolgenden Winter fühlt sich die Kranke gesund. Am 17. September 1902 fand ich eine von der vorderen Wand des cervikalen Stumpfes ausgehende, reichlichen Ausfluss und in unregelmässigen Zwischenräumen sich wiederholende Blutungen verursachende polypöse Wucherung, welche bis zum 28. Oktober die Grösse einer Kinderfaust erreichte. Ich entfernte selbe auf solche Weise, dass ich den Stumpf mittels eines durch die Basis geführten Seidenfadens unterbunden und darüber den Tumor abgeschnitten habe. Die Blutungen hörten auf.

Am 17. Januar 1903 kehrte jedoch der reichliche Ausfluss wieder. Bei der Untersuchung fand ich die vordere Wand des Cervikalstumpfes neuerlich in starker Granulation begriffen, welche sich stetig vergrösserte und denselben polypösen Charakter annahm, wie der vorige Tumor.

Am 10. Februar exzidierte ich diese neuentwickelte Geschwulst keilförmig und verschorfte den Stumpf gründlich mit dem Paquelin. Am 15. Februar verlässt die Kranke das Bett; Allgemeinbefinden gut, Ausfluss minimal. Die entfernten Geschwulstteile übergab ich dem Prosektor mit dem Bemerken, dass sie von einem vor einem Jahre amputierten Cervikalstumpf entsprossten. Histologische Diagnose: Granulationsgewebe. Am 13. März reichlicher Fluor. Am 23. Mai sind auf dem Stumpfe neue polypöse Wucherungen zu konstatieren.

Am 20. Juli ist der Tumor wiederum kinderfaustgross.

Am 28. Juli entfernte ich die Geschwulst abermals durch eine keilförmige Exzision mit darauffolgender gründlicher Verschorfung. Der entfernte Tumor besteht aus linsen- bis haselnussgrossen polypösen Wucherungen.

Allgemeinbefinden hierauf wieder gut, kein Ausfluss; am 27. August jedoch werden neuerdings kleine Polypen tastbar, welche bis 21. Oktober wieder die Grösse einer Kinderfaust erreichen und sehr heftige Blutungen verursachen. Trotz der bisherigen negativen Resultate der histologischen Untersuchung drängte mich der klinische Verlauf zur Annahme der Diagnose: „Sarcoma hydropicum papillare.“ Allein zu einer Operation konnte ich mich lange nicht entschliessen. Als Folgen der vor Jahren abgelaufenen schweren Beckeneiterung ist das kleine Becken beiderseits vom Uterus durch mandaringrosse Adnextumoren ausgefüllt. Ausserdem riet mir auch die abgelaufene Appendicitis vom Eingriffe ab. Die Blutungen dagegen wurden immer heftiger, und von dem bisherigen Verlauf belehrt, dass nämlich die Entfernung der Geschwulst keine endgültige Genesung verspricht, habe ich mich auf Grund der Einwilligung der Familie doch zur Totalexstirpation entschlossen und vollführte die Operation am 3. November 1903. In Steinschnittlage nach Freilegung der Scheide wurde die halbfaustgrosse traubenförmige Geschwulst abgetragen und der Cervixstumpf mittelst Museux gefasst und vorgezogen. Nach zirkulärer Umschneidung der Fornix ging ich in das paracervikale Gewebe und schob die Blase empor. An beiden Seiten des Cervixstumpfes wurde je eine Ligatur angelegt, und so wurde der Uterus nach Durchschneidung der abgebundenen Partie etwas beweglicher. Nach Doyen wird die vordere Corpuswand in sagittaler Richtung eröffnet, indem sie sukzessiv mit dem Museux erfasst wird. Nachdem die Excavatio vesicouterina eröffnet war, und der Gebärmutterkörper aus den Adhäsionen

ausgeschält wurde, konnte derselbe in die Scheide vorgewälzt werden. Während des Vorwälzens der Gebärmutter fliessen aus der Bauchhöhle ca. 500 g reines Serum. An beiden Seiten des Uterus sind die Ligamente als fingerdicke, resistente Stränge zu tasten; dieselben werden in je zwei Partien unterbunden und durchschnitten, worauf der Uterus entfernt wird. Nun werden die beiden mächtigen, in ihrem grössten Teile aus Pyosalpinx bestehenden, mit ihrer Umgebung durch feste Adhäsionen verwachsenen Adnextumoren ausgeschält. Es gelingt mir, die Blase mit dem Peritoneallappen, welcher der vorderen Scheidenwand angeheftet wurde, zu bedecken, wie auch den rechten Stumpf mit Scheidenhaut zu umsäumen. Links dagegen, wo die Auslösung des Adnextumors nur in Fetzen gelang, musste ich die Bildung eines Stumpfes unterlassen. Nach der Blutstillung legte ich einen Mikulicz-Tampon ein und beendete die Operation.

Am 7. November wird die Einlage des Mikulicz, am 11. November der Mantel selbst entfernt. Fieberfreier Verlauf. Am 20. November steht Pat. auf, und am 22. verlässt sie das Spital.

Die eingehende mikroskopische Untersuchung der entfernten Teile ergab folgendes:

Die vor der Operation entfernte Geschwulstmasse stellt eine 6 cm lange, 3 cm breite und kleinfingerdicke Gewebsplatte dar, die als Cervixstumpf rekonstruiert als ein wurstartiges kurzes zylinderförmiges Gebilde erscheint. Die äussere Oberfläche ist fetzig, von Gewebslappen uneben, die innere Fläche dagegen schleimhautähnlich, mehr glatt. Der obere Rand ist glatt, geschnitten, und hier wird es sichtbar, dass das Gewebe aus graulich-weissem, serös-durchtränktem Bindegewebe besteht. Aus dem unteren Rande, sowie aus dem mit der Innenfläche angrenzenden Teile dieser Randpartie heben sich in mehrere Schichten geordnete Wucherungen hervor, die im allgemeinen polypenähnlich und lamellenartig sind; einige von ihnen sind vollkommen unregelmässig und gleichen mit fetzigen Rändern versehenen Platten, andere wieder erinnern ausgesprochen an Polypen, da sie neben einem dünneren Halsteile eine keulenförmig verdickte Gestalt besitzen; sämtliche Wucherungen sind Blumenblättern ähnlich schichtenweise geordnet. Die Oberfläche ist zwar im allgemeinen glatt, doch erscheint sie durch einzelne netzförmig konfluierende Furchen, sowie durch hirsekorngrosse und auch grössere Hervorragungen an vielen Stellen unregelmässig gefurcht und höckerig. Das die Oberfläche bedeckende Gewebe gleicht

einer serös durchtränkten angeschwollenen Schleimhaut; es verwischt sich bei der Basis der Wucherungen ohne scharfe Grenzen in der Schleimhaut, von welcher die innere Fläche der ganzen Gewebsplatte bedeckt wird. Auf der Innenfläche befinden sich nämlich unregelmässige Vorsprünge, die teils durch glatte, teils durch fetzige Furchen voneinander getrennt sind und zum Ausgangspunkt der auf der unteren Fläche der Platte vorspringenden polypenähnlichen Wucherungen dienen. Ihr Gewebe ist überall serös durchtränkt, sulzigem Bindegewebe ähnlich, und in ihrer Substanz sind zerstreut grössere und kleinere Hämorrhagien, mit reinem Serum gefüllte Hohlräume sichtbar.

Der exstirpierte Gebärmutterkörper, in seiner vorderen Mittellinie aufgeschnitten und eröffnet, misst in der Breite 9 cm, in der Länge $7^1/_2$ cm und stellt in toto eine kleinfingerdicke, unregelmässige Platte dar.

Die seröse Bekleidung ist am Fundus uteri und auf der vorderen Fläche in fibrös verdicktem und mit fetzigen, bindegewebigen Membranen bedecktem Zustande noch differenzierbar, hinten und seitlich jedoch fehlt sie samt der oberflächlichen Muskelschicht; infolge dessen sind diese Teile von den fetzig entfernten Muskelbündeln unregelmässig höckerig. Seine Wandung ist von obliterierten Gefässen durchwachsen, und einzelne bohnengrosse fibröse Knoten markieren sich in demselben; in ihrem äusseren Teile ist die Wand mehr graulich durchschimmernd, in der inneren Schicht dagegen ist sie weisslich und hat ihre Durchsichtigkeit eingebüsst. Das Cavum ist auffallend klein, von der Grösse eines kleinen Fingergliedes, ist überall mit glatter Schleimhaut ausgekleidet, auf der hinteren Wand in der Nähe des inneren Muttermundes ist eine flache, auf $^1/_2$ cm emporragende Vorwölbung von $2 \times 1^1/_2$ cm Umfang, welche im ganzen weich, flächenhaft mit der hinteren Wandung verwachsen und auf der Schnittfläche sulzig durchscheinend ist. Vom Halskanal ist nur ein kleiner Teil erhalten, seine Lichtung wird von — aus der inneren Fläche des Halskanales vorspringenden — polypösen Wucherungen ausgefüllt. Die untere Fläche dieses kleinen cervikalen Teiles zeigt eine glatte Schnittfläche.

Mikroskopisch stellen sämtliche Wucherungen, sowie die auf der hinteren Gebärmutterwand sitzende Vorwölbung denselben histologischen Bau dar. In sämtlichen ist nämlich ein zellreiches, dem embryonalen Zellgewebe, oder dem interglandulären Gewebe der hypertrophischen Gebärmutterschleimhaut oder aber einem Spin-

delzellensarkom vollkommen ähnliches Gewebe das Vorherrschende. Die Zellen sind mittelgross, unregelmässig dick, spindelförmig und ohne nachweisbare Anordnung teils strangartig, teils haufenweise verteilt, hie und da jedoch in der grössten Unordnung nebeneinandergereiht. In ihrer Anordnung ist nur auffallend, dass sie streifen-, bezw. haufenweise sehr dicht, an anderen Stellen wieder voneinander ganz getrennt, durch seröse Infiltration sozusagen dissoziiert liegen. Diese Verteilung verursacht es, dass in den Schnitten ganz dunkle Partien mit — myxomatösem Gewebe ähnlichen — völlig hellen Gebieten wechseln. In einzelnen Wucherungen gewinnt die ausgesprochen sarkomatöse Anordnung die Oberhand. Bei van Giesonscher Färbung stellt sich heraus, dass in den Wucherungen nur minimale Bindegewebsfasern vorhanden sind; verhältnismässig noch am meisten finden sie sich in jenem Teile der cervikalen Vorsprünge, welcher der Muskelschicht anliegt, in den polypenartig vorragenden Teilen dagegen sind Bindegewebsfasern nur in der Nähe und im Verlauf grösserer Gefässe auffindbar, im eigentlichen Grundgewebe aber sind Fasern weder als interzelluläre Substanz, noch als Abgrenzungen der Zellhaufen sichtbar. Die Grundsubstanz enthält im allgemeinen reichlich Blutgefässe, in deren Nachbarschaft auch in den am stärksten serös durchtränkten Gebieten sarcomähnlich geordnete Zellhaufen wahrnehmbar sind. Stellenweise finden sich blutig durchtränkte, bezw. kleinzellig infiltrierte Gewebspartien vor, und in einzelnen Wucherungen ist zwischen den Zellen als Spuren alter Blutungen scholliger Blutfarbstoff auffindbar. In sämtlichen Wucherungen befinden sich ausserdem utrikuläre Drüsenschläuche, oder aus diesen sich entwickelte Ausbuchtungen, in welchen aber die Epithelauskleidung überall einschichtig und nicht in Wucherung erscheint; auch findet sich kein Zeichen einer adenomatösen Wucherung. Die Schläuche, welche teils von sarkomatösem, teils nur von myxomatösem Gewebe umgeben werden, sind nach ihrer Anordnung und ihrem Charakter nur akzidentell in die Wucherungen gelangt, in ihrem Aufbau aber spielen sie keine Rolle. In einigen Wucherungen sind kaum 1—2 Schläuche, in anderen wiederum ist die Zahl letzterer eine verhältnismässig bedeutende. Endlich sind an einzelnen Stellen erweiterten Lymphspalten entsprechende, schlauchähnliche Hohlräume in grösserer Zahl nachweisbar.

Die Zellkerne sind im allgemeinen arm an Chromatin, hell, von ovoider oder dicker Spindelform, in den serös durchtränkten Gebieten bis zu einem gewissen Grade blasenähnlich und heller,

als in den sarkomatösen Gebieten. Das Zellprotoplasma ist von enger, saumartiger Gestalt, in den serös durchtränkten Teilen wasserhell, bezw. sehr fein gekörnt. Die Zellgrenzen sind verwischt. Das auf der Oberfläche der Wucherungen befindliche, gepuollener Schleimhaut gleichende Gewebe bietet ein von dem Grundgewebe abweichendes mikroskopisches Bild. Es entbehrt zwar einer Epitheldecke, statt dieser ist aber auf seiner Oberfläche eine feinkörnige, aus nicht färbbarer Substanz bestehende Schicht, welche sich in den Schnitten in Form eines Saumes präsentiert, in ihrer Tiefe keratohyalinähnlich dunkelblau gefärbte Körner enthält und in deren Substanz auch einzelne spindelförmige Gebilde (abgestorbene Zellkerne?) eindringen. Die ähnliche Struktur zeigt sich auch in den einzelnen Furchen, nur sind hie und da auf dem Grunde, wo der erweiterte utrikuläre Drüsenschlauch an die Oberfläche mündet, auch solche Gebiete sichtbar, auf welchen die Oberfläche mit kubikförmigen Epithelzellen bedeckt wird.

Unter diesem oberflächlichen Überzug befindet sich in sämtlichen Wucherungen einr mehr oder weniger breite, auf den makroskopischen Schnitten als 1—2 mm breiter Saum gut differenzierbare Schicht, welche in ihrem histologischen Bau von dem Grundgewebe der Wucherung wesentlich abweicht. In diesem sind nämlich kleine rundliche Zellen mit reichem Chromatin Gehalt, die sich tiefblau färben und in dichter Anordnung die Grundsubstanz bilden. In dieser zeigen sich in Form von netzförmig konfluierenden Streifen, sowie getrennten runden und unregelmässigen Haufen helle Gebiete, in welchen statt dunkler rundlicher Zellen grössere eichenförmige und chromatinarme Zellen zerstreut sind, und zwar teils in länglicher teils in zirkulärer Anordnung. Bei näherer Betrachtung erweisen sich diese hellen Flecke als Längs und Querschnitte solcher Gefässe deren endotheliale, wie peritheliale Zellen vermehrt sind, deren Lichtung zusammengezogen, grösstenteils leer, stellenweise aber mit einzelnen roten Blutkörperchen ausgefüllt ist. Bei van Giesonscher Färbung zeigen sich in diesen hellen Gebieten blassrote und rosenfarbene Ringe bezw. Streifen, die den Charakter hyalin degenerierter Wandpartien besitzen. Das Gewebe dieser Gefässe insgesamt scheint nach seiner Quantität mit dem Grundgewebe gleichwertig zu sein, und demgemäss wird das dunkle Grundgewebe ungefähr durch eine ähnliche Masse heller Flecke bunt gemacht. Der sarkomatösen, bezw. myxomatösen Grundsubstanz der Wucherungen gegenüber verhält sich diese Schicht solchermassen, dass die rund-

zellige Grundsubstanz in wellenförmiger Linie endigt, die Gefässe hingegen samt ihren gewucherten Perithelzellen in die Tiefe dringen und hier mit dem eigentlichen Grundgewebe verschmelzen. Abweichungen im Grundgewebe an solchen Stellen bestehen nur darin, dass die Zahl der Gefässe eine grössere ist, und einzelne Zellhaufen ausgesprochen perivaskuläre Anordnung zeigen.—

Die Untersuchung der den Cervixstumpf bildenden Wandung zeigt, dass in der Muskelschicht in unbedeutendem Grade kleinzellige Infiltration vorhanden ist, dass die Muskelschicht durch das Gewebe der Wucherungen nirgends angegriffen wird, dass letzteres in die Muskelschicht nicht hineinreicht, sondern ohne besonders scharfe Grenzen beginnt; nur das fällt ins Auge, dass, da an diesen Stellen in den Wucherungen noch relativ mehr Bindegewebsfasern vorhanden sind, ihr Bau dem des normalen Bindegewebes näher steht.

Die untersuchten polypösen Wucherungen entsprechen also ihrem Bau und Verhalten nach vollkommen der unter dem Namen „Sarcoma hydropicum papillare" beschriebenen Geschwulstart. Wenn kein Knorpel oder Muskelgewebe vorhanden ist, gleicht ihre Substanz morphologisch vollkommen jenem Gewebe, welches bei Hypertrophie der Gebärmutterschleimhaut die interglanduläre Substanz bildet; deswegen und weil auch Drüsenschläuche in ihr vorkommen, ist die Geschwulst leicht mit den gewöhnlichen Schleimhautpolypen zu verwechseln. Die eigentliche Verschiedenheit ergibt sich nur auf Grund klinischer Zeichen, namentlich in der Art ihres Auftretens und der Neigung zum Rezidivieren. Das Gewebe dieser Wucherungen gewinnt infolge seröser Durchtränkung einen myxomatösen Charakter, und auffallend ist noch, dass die oberflächliche Schicht in perithelialer Zellwucherung begriffen erscheint.

Nach der Operation ist das Befinden der Kranken ein ausgezeichnetes; da die Blutungen sistieren, kräftigt dieselbe sich rasch. Die Besserung ist jedoch nicht anhaltend. Nach 4 Monaten, am 17. Febr. 1904, treten im Scheidengewölbe in Form von Granulationen neue Wucherungen auf, welche entfernt werden.

Am 3. März zeigt sich reichlicher Ausfluss, und die Untersuchung ergibt im Scheidengewölbe ein walnussgrosses, weiches Gebilde, welches in raschem Wachstum begriffen ist, von Zeit zu Zeit vehemente Blutungen verursachend.

Am 30. März wird ein eigrosser Geschwulstteil spontan ausgestossen.

Dieser Gewebsteil ist gleichmässig weisslich, besteht aus einem auf der Schnittfläche homogen scheinenden bröckeligen Gewebe, welches von kleineren und grösseren Extravasaten durchwoben ist; ausserdem enthält er nach Weichen in Alkohol auf der abgestrichenen konvexen Fläche, sowie in den äusseren Schichten einzelne bläulichweiss durchschimmernde kleine knorpelartige Inseln. Die Schnittfläche der bereits in Formalin geweichten Masse liefert keinen Gewebssaft.

Bei der mikroskopischen Untersuchung ist in der äusseren, ca. $^3/_4$ cm breiten Rindenschicht teils isoliert, teils balkenförmig konfluierend hyalines Knorpelgewebe sichtbar, dessen Zellen bei van Giesonscher Färbung eine ausgesprochene Kapsel und einen hellen, blasenähnlichen Kern zeigen, stellenweise aber, insbesondere am Rande der Inseln, den Typus der Bindegewebszellen aufweisen; zwischen ihnen lässt sich bei van Giesonscher Färbung eine rotgefärbte homogene Grundsubstanz differenzieren. In den zwischen den Knorpelinseln und Balken führenden engen Räumen und Lücken befinden sich die Gefässe, um welche herum in unregelmässiger, dichter Anordnung mittelgrosse, dicke Bindegewebszellen lagern. An einigen Stellen ist das Gewebe saftreicher, serös durchtränkt, mehr locker, im grössten Teile aber ist es so zellreich, dass sich die Schnitte stellenweise tiefdunkel färben. Im zentralen Teile des Tumors wird das Gewebe von Zellen gebildet, welche den zwischen den Knorpelinseln gefundenen ähnlich sind; auch hier ist das Gewebe in einzelnen Balken und Streifen zellreich, grösstenteils färbt es sich jedoch heller und ist mittelzellgehaltig. Auch in diesem Teile sind einige Knorpelpartien, welche durch dichte Ringe von Sarkomzellen umgeben sind.

Von dieser Zeit an, da sich ein jeder Eingriff als nutzlos erwies, wird die Kranke exspektativ behandelt. Die beschriebenen chondrosarkomatösen Massen haben sich in der kürzesten Zeit so mächtig angehäuft, dass sie die stark erweiterte Scheide bis zur Spannung ausfüllen, mit dem unteren Pole in der Gestalt eines kleinfaustgrossen Tumors aus der Vulva reichend. Es zeigen sich profuse Blutungen, im Anschluss woran öfters ei bis kinderfaustgrosse Tumorstücke spontan ausgestossen wurden. Vom 27. April an treten reissende Schmerzen im Unterleibe auf, die durch Aspirin ziemlich gemildert werden. Wenn keine Blutung, so war ein sehr reichlicher, ichoröser, stinkender Ausfluss da. Anfangs Mai begann die ausgesprochene Kachexie, die Kranke brach rapid zusammen, ohne dass eine Tumorbildung im übrigen Organismus klinisch

nachweisbar gewesen wäre. Am 24. Mai trat plötzlich Lungenödem auf, und am 27. Mai mit völliger Erschöpfung des Organismus stellt sich der Tod ein. Sektion konnte zu meinem grössten Leidwesen nicht vollführt werden.

Die eingehende Beschreibung des Falles wird durch den Umstand begründet, dass von diesem ausserordentlich interessanten Krankheitsbilde in der ganzen Literatur ungefähr nur 18 Fälle publiziert sind.

Unser Fall ist die typische Kopie jener klassischen Beschreibung, welche wir Pfannenstiel verdanken; wir umgehen deshalb die Detailfragen und wollen die Aufmerksamkeit nur auf einen interessanten Umstand lenken.

Die Kranke stand ungefähr durch 16 Jahre unter klinischer Beobachtung. Die ersten polypösen Wucherungen haben sich in Begleitung einer mächtigen follikulären Hypertrophie der Cervix in 1897 gezeigt; die damals vorgenommene supravaginale Amputation war imstande, die Exazerbation der Krankheit Jahre hindurch zu verhüten. Im September 1902 zeigten sich am Stumpfe die ersten Symptome des Rezidivs, in Anbetracht der ungünstigen Umstände (Beckeneiterung) jedoch entschlossen wir uns erst am 3. November 1903 zur Totalexstirpation. Die in 1897 entfernte Cervix wurde zwar histologisch nicht untersucht, auf Grund des Krankheitsverlaufes aber ist daran festzuhalten, dass eben jene Erkrankung der Cervix, welche uns zur Amputation zwang, als der Anfang des in 1892 aufgetretenen und zum Tode führenden Prozesses aufzufassen ist.

Ich erachte diesen Umstand aus dem Grunde für wichtig, weil eben durch diesen die Heilbarkeit der Krankheit dokumentirt wird. Aus den bisherigen Publikationen ist es bekannt, dass in keinem einzigen Falle von Sarcoma hydropicum papillare es gelungen ist, die Kranke zu heilen. Mit Inbegriff unseres Falles wurde 5 mal Totalexstirpation gemacht, jedesmal ohne Erfolg; nur in unserem Falle wär es gelungen—auf Grund der obigen Voraussetzung—, den Krankheitsprozess auf 5 Jahre zu hemmen; es scheint uns als höchstwahrscheinlich, dass, wenn wir damals mit Totalexstirpation eingreiffen, es uns vielleicht gelungen wäre, eine definitive Heilung zu erreichen. In Anbetracht der grossen Schwierigkeiten, welche sich der Frühdiagnose dieser Krankheit entgegenstellen, ist es nicht für wahrscheinlich anzunehmen, dass man mit dem radikalen Heilverfahren noch zu rechter Zeit oft einsetzen können werde.

Zur Steigerung der Widerstandskraft des Organismus durch künstliche Leukocytose.

Bemerkung zum gleichnamigen Aufsatze des Herrn Dr. Pankow.

Von

Dr. **J. Hofbauer.**

In der genannten Arbeit (Diese Beiträge, IX. Band, Seite 500) unterzieht der Autor die von mir an der Schautaschen Klinik inaugurierte Nuklein-Kochsalzmethode der Behandlung der puerperalen Sepsis einer eingehenden Kritik, welche mich veranlasst, zu den aus obiger Arbeit resultierenden Schlusssätzen Stellung zu nehmen.

Es kann hier nicht meine Aufgabe sein, mich über das Meritorische der Frage zu verbreiten. Jeder Kliniker kennt die Tücke des Krankheitsverlaufes, die grosse Schwierigkeit einer Prognose septischer Puerperalprozesse und wird demgemäss auch den mit der einen oder der anderen Behandlungsmethode erzielten Resultaten mit einer gewissen Skepsis gegenüberstehen, wenn auch die Erfolge des Einzelnen mit der erforderlichen Reserve mitgeteilt wurden.

Schon die grosse Anzahl der zur Erzielung eines therapeutischen Erfolges bei der Behandlung des fieberhaften Wochenbettes empfohlenen, auf verschiedenen aprioristischen Ideen fussenden und von mannigfachen Gesichtspunkten geleiteten Methoden beweist die Unzuverlässigkeit der einzelnen Verfahren. Und doch bezeichnet jeder derartige Versuch mit Bestimmtheit einen Fortschritt, wenn diesen Bestrebungen durch eine breite wissenschaftliche Basis Berechtigung und mutmasslicher Erfolg verliehen wird.

Ich will an dieser Stelle nicht pro domo sprechen.

Durch Fruktifizierung der lichtvollen Ideen Metschnikoffs — in den weissen Blutelementen die Spender antitoxischer und bakterizider Stoffe zu erkennen und dieselben als wirksame natürliche Schutzmittel des Organismus im Kampfe gegen die eingedrungene Noxe zu erblicken — sollte hier analog den gleichen Bestrebungen anderer

Forscher bei verschiedenen Infektionskrankheiten eine neue Richtung in der Behandlung septischer Prozesse angebahnt werden. Die medullare Hyperplasie und die damit in Zusammenhang stehende Bildung von Antikörpern wurden als wesentliche Hilfsfaktoren im Ablaufe der Immunitätsreaktion angesprochen.

Gesteigerte Phagocytose sollte Endziel der therapeutischen Massnahmen werden; die hierzu verwendeten Mittel und Verfahren mussten — wenn sie die geforderte Leistung aufzubringen imstande waren — als gleichwertig angesehen werden.

So griff ich denn im Jahre 1896 zum Nuklein, welches nach der Empfehlung von Horbaczewski exquisit leukocytenvermehrend bei interner Verabreichnung wirken soll. Tatsächlich konnte auch eine Steigerung der Leukocytenwerte konstatiert werden (die diesbezüglichen Untersuchungen führte ich gemeinsam mit Hermann Franz Müller durch), sowie eine günstige Beeinflussung des Allgemeinzustandes. Eine Nachprüfung an gesunden Personen, ob Nuklein bei interner Verabreichung tatsächlich leukotaktisch wirkt, hielt ich für überflüssig, da die positiven einschlägigen Angaben von Horbaczewski vorlagen.

In einer späteren Arbeit (Archiv f. Gynäk. Bd. 68) erörterte ich ausführlich die wissenschaftliche Grundlage der neuen Behandlungsmethode: Die Leukocyten müssen als Zellen mit eigener Wirkungssphäre betrachtet werden; denn sie vermögen fremde Zellen und die von denselben gelieferten giftigen Stoffwechselprodukte auf fermentative Art unschädlich zu machen. Die Antikörperbildung ist ein physiologischer Sekretionsvorgang, der Ausdruck des werktätigen Eingreifens des Organismus in den Kampf mit den eingedrungenen Feinden. Diese zellulare Reaktion spielt sich vorwiegend in den blutbereitenden Organen ab; hier findet zunächst die Bindung der Noxe an die zelligen Elemente statt. Somit ist das Knochenmark eines der wichtigsten Schutzorgane des Organismus gegen Infektionserreger; hier ist die Quelle der antigenen Körper zu suchen. Führen wir somit in den Organismus eine Substanz ein, die (wie eben Nukleinsäure) eine Vermehrung der Leukocyten hervorruft und durch diese spezifische Affinität zum Knochenmark — als einer der wesentlichsten Bildungsstätten der weissen Blutelemente — gleichzeitig eine Beeinflussung derselben Stätte als des Sitzes der Antikörper zu bedingen imstande ist, so haben wir den Weg betreten, der nach den Arbeiten namhafter Forscher als aussichtsvoll bezeichnet werden muss.

Den experimentellen Beweis für die Richtigkeit dieser führenden Prinzipien im Sinne von Tierversuchen über die Bakterizidie im normalen und tierischen Organismus, im besonderen mit Berücksichtigung der Beteiligung des Knochenmarks, erbrachten bald darauf die verdienstvollen Arbeiten von Hoke (Zeitschrift f. Heilkunde 1904. Abt. f. innere Medizin) und von Freymuth (Deutsche medizin. Wochenschrift 1903, Nr. 20).

Späterhin wurde von Knapp eine Modifikation meines Verfahrens vorgeschlagen, dahin gehend, die Nukleinsäure in subkutaner Applikationsweise zu verwenden. Für chirurgische Zwecke empfahlen diese Methode v. Eiselsberg und v. Mikulicz (Experiments on the Immunisation against infection of operation wounds, especially of the peritoneum, Lancet July 1904).

Nun bestreitet Herr Dr. Pankow auf Grund einiger Kontrolluntersuchungen an Gesunden, dass Nuklein nach interner Verabreichung eine Vermehrung der Leukocyten des Blutes hervorruft; die von mir angegebene Methode sei somit wirkungslos, die beobachtete Leukocytose wäre auf die gleichzeitig erfolgte Kochsalzinfusion zu beziehen.

In allererster Linie habe ich nun zu erwidern, dass bei den von mir veröffentlichten Fällen nur fünfmal neben der Nukleindarreichung auch die Infusion von Kochsalzlösung in Anwendung kam; die Gründe für die gleichzeitige Verwendung der letzteren in den genannten Fällen sind in meiner Publikation angeführt. Wurde also die Steigerung der Leukocytenwerte in sämtlichen Fällen beobachtet, so konnte unmöglich die Kochsalzinfusion allein deren veranlassendes Moment sein.

Aber Nuklein, intern verabreicht, erzeugt ja keine Leukocytose, so behauptet Herr Dr. Pankow!

So sehe ich mich denn genötigt, zunächst die gegenteiligen Angaben aus der Literatur anzuführen. Zuerst eine Arbeit von Paul Meyer aus der Klinik von Jaksch (Deutsche medizin. Wochenschrift 1896): „Im Gegensatz zur Thymusfütterung konnte ich in meiner zweiten Versuchsreihe, die ich mit reinem Nuklein ausführte, eine Leukocytose durch dieselbe hervorrufen (2 g pro die). Die Zahlen stiegen von 8600 auf 13500 während der Nukleintage. Aus der Betrachtung der Zahlen geht hervor, dass die Anzahl der Leukocyten während der Nukleintage eine entsprechende Vermehrung aufweist und nach dem Aufhören der Nukleinverfütterung wieder annähernd die ursprüngliche Grösse erreicht, welche

Beobachtung mit Angaben von Pichler und anderen Autoren in Einklang steht."

Pichler (Zeitschr. f. Heilkunde 1896) gelang es häufig, aber keineswegs regelmässig, durch Nuklein die Leukocytenzahl zu erhöhen; die Zahlen erreichten nur ausnahmsweise hohe Werte.

Milroy und Malcolm (in Journ. of Physiology Bd. XXIII) konstatieren die durch das Nuklein bei interner Verabreichung hervorgerufene Leukocytose nach vorhergehender Leukolyse und beziehen darauf die beobachtete Steigerung der Phosphorsäureausscheidung.

Römer („Die chemische Reizbarkeit tierischer Zellen" in Virchows Archiv 128. Bd.) erwähnt gleichfalls die Hyperleukocytose nach Nukleinverfütterung und betont deren Einfluss auf Lymphströmung und Lymphabsonderung im Sinne einer wesentlichen Beschleunigung und Vermehrung.

Schliesslich gibt Horbaczewski selbst im Berichte über seine Versuche auch Zahlenwerte an betreffs der Erhöhung der Leukocytenwerte bei gesunden Individuen nach Nukleindarreichung. Die Zahlen stiegen von 6900 auf 12450, von 4800 auf 7350, von 4800 auf 7700; die prozentuale Vermehrung betrug somit 83, resp. 53 und 60% der Anfangswerte. (Sitzungsbericht der k. Akad. d. Wissenschaften Bd. 100, Heft 4, 1891.)

Angesichts dieser Tatsachen wird sich doch die Angabe der Beeinflussung des Blutbildes durch die interne Verabfolgung von Nuklein nicht so ohne weiteres von der Hand weisen lassen. Fraglich bleibt es immerhin, ob sich in allen Fällen auf diese Weise die genannte Alteration herbeiführen lässt. Die Reaktionsfähigkeit des Organismus auf Leukocytose erregende Substanzen scheint eben innerhalb gewisser Grenzen zu schwanken und, wie Herr Kollege Pankow sehr richtig betont, „eine individuell ausserordentlich verschiedene" zu sein. Welche Faktoren hier in Betracht kommen, ist zunächst noch fraglich. (Wahl des Präparates? Grösse der Dosen?)

Sollte es sich aber nun in weiteren Untersuchungen herausstellen, dass tatsächlich das Hervorrufen einer künstlichen Leukocytose bei interner Verabreichung von Nuklein seltener zu beobachten ist als bei subkutaner Applikation (Pankow findet das Mittel bei letzterer Anwendungsweise in 91% aller Fälle wirksam), so werde ich natürlicherweise nicht zögern, diese Modifikation der von mir empfohlenen Methode behufs Auslösung der genannten biologischen

Reaktion als die leistungsfähigere und somit als vorteilhaftere anzuerkennen.

Zum Schlusse noch ein weiterer Wink bezüglich der therapeutischen Verwertung der genannten Methode. Wie ich soeben lese, hat Dr. Polano auf dem diesjährigen Naturforschertag in Meran im Hinblick auf die Unzulänglichkeit der bisherigen Massnahmen in der geburtshilflichen Praxis neben der Asepsis und Antisepsis „eine Umstimmung des als Nährboden dienenden Organismus, so dass eine Entwicklung und Virulenzentfaltung der Bakterien unmöglich wird", als neue Forderung im Kampfe gegen die Wundinfektion hingestellt. Diesem Ziele steuert der genannte Autor durch prophylaktische Injektion von abgetöteten, menschen-pathogenen Streptokokken zu. Angesichts des Umstandes, dass die Idee dieses neuen Immunisierungsverfahrens, wie zu erwarten war, sympathische Aufnahme fand, möchte ich mir doch die Bemerkung gestatten, dass wir in der Nuklein-Methode ein bequemes, von chirurgischer massgebender Seite bereits erprobtes und empfohlenes Verfahren auch für prophylaktische Zwecke besitzen, ein Verfahren, welches auch die von Herrn Kollegen Polano für die Verallgemeinerung geforderten Postulate erfüllt: 1. Die Harmlosigkeit. 2. Die Wirksamkeit im Tierexperiment. 3. Der klinische Erfolg. (Zitiert nach dem Referate im Zentralblatt f. Gynäkologie 14. Oktober 1905.)

Insbesondere für die Fälle der ärztlichen Praxis lasse ich es dahingestellt, ob man sich vor einer schwierigen geburtshilflichen Operation behufs Erzielung „einer spezifischen Resistenzvermehrung" zur prophylaktischen Injektion von abgetöteten Streptokokken oder von einer Nukleinsäurelösung wird eher entschliessen können!

Da nun aber auch letztere Methode in genannten Sinne wird durch geprüft werden müssen und nur Zahlen einer grossen Statistik eine beredte Sprache führen, so wende ich mich, in gleichem Sinne wie mein verehrter Kollege Polano, mit der Bitte an die klinischen Chefs, den Wert einer prophylaktischen Anwendung der subkutanen Nukleinsäure-Injektionen an grossem Materiale gütigst prüfen zu wollen.

Soeben erschien:

Einführung
in das Studium der Bakteriologie
mit besonderer Berücksichtigung der mikroskopischen Technik

von

Professor Dr. C. Günther,
Geh. Med.-Rat in Berlin.

6. Auflage.

Mit 93 Photogrammen.

M. 13.—, Halbfrz. geb. M. 15.80.

Die

Beiträge
zur
Geburtshilfe und Gynaekologie

erscheinen unter Redaktion von

A. Hegar

Geheimer Rat, Exz., Professor an der Universität Freiburg i. Br.

und unter Mitwirkung der Vorstände von 20 Universitäts-Frauenkliniken.

Jedes Heft hat einen Umfang von ca. 10 Druckbogen; drei solcher Hefte bilden einen Band. Jährlich erscheinen mindestens 3 Hefte. Der Subskriptionspreis der einzelnen Hefte ist bei kostspieligster Ausstattung an Tafeln und Abbildungen sehr niedrig bemessen, um die Subskription, die jemals für einen Band Geltung hat, einem jeden ohne grosse Kosten zu ermöglichen.

Bisher erschienen:

Band I	(1898).	Mit	114	Textabbildungen	und	16 Tafeln . . .	M. **20.40.**
Band II	(1899).	Mit	79	Textabbildungen	und	11 Tafeln . . .	M. **20.60.**
Band III	(1900).	Mit	24	Textabbildungen	und	14 Tafeln . . .	M. **20.60.**
Band IV	(1901).	Mit	61	Textabbildungen	und	12 Tafeln . . .	M. **20.60.**
Band V	(1901).	Mit	45	Textabbildungen	und	9 Tafeln . . .	M. **20.80.**
Band VI	(1902).	Mit	45	Textabbildungen	und	11 Tafeln . . .	M. **21.80.**
Band VII	(1903).	Mit	15	Textabbildungen	und	11 Tafeln . . .	M. **22.—.**
Band VIII	(1904).	Mit	60	Textabbildungen	und	9 Tafeln . . .	M. **24.—.**
Band IX	(1905).	Mit	90	Textabbildungen	und	8 Tafeln . . .	M. **23.80.**

Bestellungen auf Subskriptionen nimmt jede Buchhandlung des In- und Auslandes entgegen.

Verlag von Georg Thieme in Leipzig.

Handbuch der Cystoskopie

von

Prof. Dr. **Leopold Casper,**

Dozent der Universität Berlin.

Zweite, umgearbeitete Auflage.

Mit 116 Abbildungen und 13 Tafeln.

M. 16.—, geb. M. 17.20.

Die zweite Auflage hat eine wesentliche Erweiterung erfahren und zwar hinsichtlich der Verwertung der Cystoskopie und des Ureterenkatheterismus für die Diagnostik und Therapie der Nierenkrankheiten. Auf Grund dieser Erfahrungen wurde die *„funktionelle Nierendiagnostik"* geschaffen, deren Ergebnisse *für die Praxis nicht mehr zu entbehren sind.*

Pathologie und Therapie

der

Niereninsuffizienz bei Nephritiden.

Auf Grund eigener Untersuchungen

von

Dr. **Géza Kövesi** und Dr. **W. Róth-Schulz,**

Assistent der I. med. Univ.-Klinik, Budapest. — Budapest-Nervi, emer. Interner der Klinik.

Mit einer Vorrede von Prof. Alex. von Korányi.

Mit dem „Belassa-Preis" gekrönte Schrift.

M. 7.—, geb. M. 8.—.

Ein wissenschaftlich bedeutendes Werk, dessen gediegener Inhalt aufgebaut ist auf eingehenden, während 8 ½ Jahren fast ununterbrochen fortgeführten Untersuchungen auf der ersten med. Klinik in Budapest. In mühsamer Arbeit und exakter Forschung haben es die Verfasser erfolgreich unternommen, *allgemein feste Grundlagen für die Nierentherapie* zu gewinnen. Die ausführlichen Versuchsprotokolle tragen nicht wenig dazu bei, das Verständnis für den Gang der Untersuchung und damit für den Inhalt der Gesamtarbeit selbst wesentlich zu erleichtern.

(Korrespondenzblatt der ärztl. Kreisvereine Sachsens.)

Reichs-Medizinal-Kalender.

Begründet von Dr. Paul Börner.

Herausgegeben von Prof. Dr. J. Schwalbe.

✲ 1906 ✲

(27. Jahrgang.)

2 Teile gebunden und 2 Beihefte 5 Mark.

Verlag von Georg Thieme in Leipzig.

Deutsche Medizinische Wochenschrift.

Begründet von

Dr. Paul Börner.

Redakteur: Prof. Dr. Julius Schwalbe.

1906 (XXXII. Jahrgang).

Vierteljährlich 6 Mark.

(Studenten-Abonnement 3 Mark.)

Die Deutsche Medizinische Wochenschrift hat sich während ihres 31jährigen Bestehens zu einem der angesehensten und verbreitetsten Fachblätter des In- und Auslandes entwickelt. Ihren Ruf verdankt sie in erster Linie ihren gediegenen **Originalaufsätzen.** In vielen der bedeutungsvollsten Fragen hat sie durch ihre bahnbrechenden Arbeiten die Führung innegehabt, so namentlich auf dem Gebiete der Tuberkulose-, Diphtherie-, Cholera- und Syphilisforschung; sehr zahlreiche neue Mittel und Methoden der gesamten Heilkunde, die sich dauerndes Bürgerrecht in unserer Wissenschaft erworben haben, sind in der Deutschen Medizinischen Wochenschrift zuerst mitgeteilt worden. Zu ihren Mitarbeitern zählt die Deutsche Medizinische Wochenschrift die hervorragendsten Ärzte des In- und Auslandes.

Zeitschrift

für

physikalische und diätetische Therapie.

Redaktion:

Geh.-Rat Prof. Dr. v. Leyden und Geh.-Rat Prof. Dr. Goldscheider.

Jährlich 12 Hefte.

Preis 12 Mark.

Probenummern stehen postfrei zur Verfügung.

*Die Zeitschrift stellt sich die **Aufgabe, in der Anwendung der diätetisch-physikalischen Heilmethoden mehr Klarheit zu schaffen und ein objektives, auf Wissenschaft und geprüfte Erfahrung begründetes Urteil zu ermöglichen.***

Soeben erschien:

Kompendium der physikalischen Therapie

für praktische Ärzte und Studierende

von

Dr. **B. Buxbaum,**

poliklin. Assist. des Hofrats Prof. Winternitz,

ordin. Arzt an der Fango- und Wasserheilanstalt in Wien

mit Beiträgen von

Dr. **L. Herzl** und Dr. **F. Winkler.**

Die Verwendung physikalischer Heilmethoden in der Gynäkologie und Geburtshilfe.

Mit 73 Abbildungen.

M. 8.—, geb. M. 9.—.

Xeroform

Bestes Jodoform-Ersatzmittel. Beim Gebrauch so gut wie geruchlos, nicht reizend, kein Ekzem erzeugend, absolut ungiftig. Eminent austrocknend und sekretionsbeschränkend, blut- und schmerzstillend. **Schnellst wirkendes Überhäutungsmittel.** Desodorisiert selbst jauchige Sekrete und reduziert die Eiterproduktion auffallend schnell. Hervorragend geeignet für **Dauer-** und **Trockenverband.** Kein Festkleben des Verbandes an der Wunde. Besitzt **spezifische** Wirkung bei **nässenden Ekzemen, Intertrigo, Ulcus cruris, Verbrennungen.**

Proben und Literatur durch

CHEMISCHE FABRIK VON HEYDEN, RADEBEUL-DRESDEN.

Farbenfabriken

vorm. **Friedr. Bayer & Co., Elberfeld.**

Abteilung für pharmazeutische Produkte.

Somatose

hervorragendes Kräftigungsmittel,

ermöglicht in Folge ihrer günstigen Einwirkung auf die Milchabsonderung die Ernährung des Kindes an der Mutterbrust, daher von hohem Werte für

Wöchnerinnen.

Somatose regt in hohem Maasse den Appetit an.

3 bis 4 mal täglich einen Kaffeelöffel voll, gelöst in Milch, Milchkaffee, Schleimsuppen etc.

Protargol

organisches Silberpräparat zur

Gonorrhöe- und Wundbehandlung,

sowie für die Augentherapie,

insbes. auch als **Prophylacticum gegen Blennorrhoea neonat.** vielfach empfohlen. Hervorragende bactericide Eigenschaften bei grösster Reizlosigkeit.

Aspirin

Trefflichster Ersatz für **Salicylate, gegen dysmenorrhoische Beschwerden** vielfach empfohlen.

Salipyrin

das seit 14 Jahren auf das beste bewährte **Specificum** gegen **Influenza** leistet auch ausgezeichnete Dienste bei

zu reichlicher Menstruation und bei Menstruations-Beschwerden

jedes, auch des klimakterischen Alters. (Dosis: Dreimal täglich ein Gramm)

Vom Beginne der Menses gebraucht, **übertrifft Salipyrin weit die Secale- und Hydrastis-Präparate,** indem es die Dauer und Stärke der Menstrualblutung ganz erheblich vermindert.

Sehr schätzenswert ist dabei zugleich die **nervenberuhigende** Wirkung des Salipyrins, das frei von schädlichen Nebenwirkungen ist.

Eingehende Untersuchungen in den Frauenkliniken von Prof. Dr. Löhlein-Giessen †, Prof. Dr. Martin-Berlin und Privatdozent Dr. Beuttner-Genf u. a. haben die **Bedeutung des Salipyrins bei Gebärmutterblutungen** bestätigt.

Literatur zu Diensten.

J. D. RIEDEL A.-G. Berlin N. 39. Chemische Fabriken.

Ein Naturschatz von Weltruf.

Von der ärztlichen Welt mit Vorliebe und in mehr als 1000 Gutachten empfohlen.

Saxlehner's Bitterwasser Hunyadi János

Das mildeste, angenehmste, zuverlässigste.

„Hunyadi János hat in Folge seiner „stets gleichmässigen Zusammensetzung „die verlässlichste Wirkung und verdient „daher besondere Beachtung in der ärztlichen Praxis."

Prof. Dr. Árpád Bókai, Budapest,
Professor der Pharmakologie an der k. Universität.

Käuflich in allen Mineralwasserhandlungen und Apotheken.

Diesem Hefte liegen bei:
a Prospekte der Aktiengesellschaft J. D. Riedel, Berlin, betr. „Sattlerei" und „Thiel".

Druck von C. Grumbach in Leipzig.

UNIVERSITY OF CALIFORNIA MEDICAL SCHOOL LIBRARY

THIS BOOK IS DUE ON THE LAST DATE STAMPED BELOW

DEC 10 1940

1½m-9,'16

v.10. Beitrage zur Geburt-
1905. shilfe u.Gynaekologie.
E Simpson DEC 19 1940 3313.

3313

UNIVERSITY OF CALIFORNIA MEDICAL SCHOOL LIBRARY